

F.N.Nəsibov

**Heyvanların daxili xəstəliklərinin
kliniki diaqnostikası
(dərslük)**

Bakı – 2009

Rəyçilər:

F.N.Nəsibov. Heyvanların daxili xəstəliklərinin kliniki diaqnostikası.
Dərslik, Bakı,

Dərsliyə heyvan orqanizminin müxtəlif sistemlərinin kliniki müayinə üsulları, maddələr mübadiləsi pozğunluqlarının diaqnostikası, xəstəliklərin rentgenoloji semiotikasının əsasları, yenidoğulmuşların müayinəsinin xüsusiyyətləri, biogeosenotik diaqnostikanın əsasları daxil edilmiş, kliniki diaqnostika sahəsində elm və praktikanın son nailiyyətləri nəzərə alınmışdır.

Dərslik AT 040100 – «Baytarlıq» ixtisası üzrə ali təhsilin bakalavr və magistr pilləsində təhsil alan tələbələr üçün nəzərdə tutulmuşdur. Dərslikdən həmçinin doktorantlar, elmi işçilər, praktik baytar həkimləri, zootexniklər, heyvandarlıq sahəsində çalışan digər mütəxəssislər də istifadə edə bilərlər.

Giriş

Kliniki diaqnostikanın predmeti, onun məqsəd və vəzifələri.

Kliniki diaqnostika (yunanca: *diaqnosticon* – tanımağı bacaran) müalicə-profilaktika işlərini planlaşdıran və həyata keçirən kliniki baytarlığın ən mühüm bölməsi olub xəstə heyvanın vəziyyətini və xəstəliyini müasir üsullarla təyin etməyi öyrənir. «Diaqnostika» termini ilə həmçinin heyvanların məqsədyönlü baytarlıq müayinəsindən keçirilməsi, alınmış nəticələrin ümumiləşdirilməsi və izah edilməsi prosesini adlandırırlar.

Kliniki diaqnostika özünəməxsus xüsusi metodlara malik olan bir elm kimi kliniki baytarlığın əsasını təşkil edir və baytar həkimi hazırlığında əsas propedevtik fənn hesab olunur. Propedevtika (*propaideuo*) yunan sözü olub əvvəlcədən öyrədirmə, hazırlayım deməkdir. Baytarlıq kliniki diaqnostikasını ona görə propedevtik fənn adlandırırlar ki, o əsas giriş kursu olmaqla yoluxmayan daxili xəstəliklərin, cərrahiyyənin, mamalığın, patoloji anatomiyanın, epizootologiyanın və başqa fənnlərin daha dərinədən öyrənilməsi üçün ilkin məlumatlar verir.

Diaqnostika fizika, anatomiya, histologiya fiziologiya, biokimya, mikrobiologiya, patoloji anatomiya və s. kimi elmlərin məlumatlarına əsaslanır.

Heyvandarlığın sənaye əsasına keçirilməsi, bu sahəyə elmi-texniki tərəqqinin nəaliyyətlərinin tətbiq edilməsi baytarlıq xidmətinin xarakterinə də bir sıra dəyişikliklər edir.

Heyvanların sənaye komplekslərində cəmlənməsi və məhsuldarlığının artırılması onların sağlamlıq vəziyyətinə və maddələr mübadiləsinin səviyyəsinə daimi baytarlıq nəzarəti tələb edir. Belə şəraitdə baytar həkiminin fəaliyyətinin əsasını xəstəliklərin profilaktikası ilə məşğul olmaq təşkil edir, diaqnostik iş isə yaradıcılıq və tədqiqatçılıq xarakteri daşıyır. Bu özünü xəstəliklərin erkən, subklinik mərhələlərinin müəyyən olunmasında göstərir.

Heyvandarlığın yeni texnologiya ilə inkişaf etdirilməsi baytar həkimindən kliniki diaqnostika sahəsində dərin biliklərə malik olmaq, fiziki, instrumental və laborator tədqiqatların nəticələrini analiz etmək və bunların nəticəsində heyvanın sağlamlığı barədə rəy vermək qabiliyyəti tələb edir. Qədim atalar sözü «Kim yaxşı təyin edirsə – o yaxşı müalicə edir» bu gün də öz mənasını itirməmişdir.

Baytarlıq fakültəsinin tələbələri praktiki baytarlığın öyrənilməsini kliniki diaqnostika fənnindən başlayırlar. Baytarlıq ixtisasının xarakterinə və tələblərinə görə bu fənni öyrənən tələbələr aşağıdakıları bilməlidirlər:

- istehsalat və tədqiqat məsələlərini yerinə yetirmək üçün lazım olan bütün ümumi, instrumental, laborator və funksional tədqiqat metodlarını;
- xəstə heyvanın klinik müayinə planını və orqanizmin ayrı-ayrı orqan və sistemlərinin müayinə qaydasını;

- xəstəlik prosesinin təyin olunma metodologiyasını;
- laboratoriya analizi üçün qanın, sidiyin, başqa bioloji materialın götürülməsi, konservləşdirilməsi və göndərilməsi qaydalarını;
- məhsuldar heyvanların dispanserizasiyasının aparılması metodikasını;
- əsas kliniki sənədləşmənin aparılması qaydasını;
- heyvanların müayinə edilməsi və laboratoriyada işləyən zaman təhlükəsizlik və şəxsi gigiyena qaydalarını.

Professional etikanın və deontologiyanın əsasları. Diaqnostika fənninin praktiki dərslərində tələbələr – gələcək baytar həkimləri, heyvanlarla təmasa girdikdə professional etika və deontologiya qaydalarını bilməlidirlər.

E t i k a (yunanca: *ethos* – adət, xasiyyət) professional və xidməti vəzifələrini yerinə yetirən zaman baytar həkiminin qanuni və ədəbi davranış normalarının məcmuyudur. Profesiional etikaya mütəxəssisin nəinki iş yerində, həmçinin məişətdə kollektivin üzvlərinə, həmkarlarına və həkimlik borcuna qarşı münasibəti, ləyaqəti və digər əxlaqi keyfiyyətləri də daxildir.

D e o n t o l o g i y a (yunanca: *deontos* – lazımlı, *loqos* – elm) – insanın hansı sahənin mütəxəssisi (pedaqoq, hüquqşunas, mühəndis, baytar həkimi və s.) olmasından asılı olmayaraq professional borcu haqda elmdir. Deontologiya professional etikanın ən vacib hissəsi olub əxlaqi, mütəxəssisin borcu və vəzifələri haqda məsələləri öyrənir.

Kliniki diaqnostikanın qısa tarixi inkişafı. Kliniki diaqnostikanın öyrənilməsi tarixi lap qədimlərə gedib çıxır, o vaxta ki, insanlar heyvanları əhliləşdirərək öz məqsədləri üçün istifadə etməyə başlamışlar. Uzun illər boyu baytarlıq empirik məşğələ olmuş və yalnız primitiv təcrübəyə, müşahidələrə və intuisiyalara əsaslanmışdır. Yalnız xəstəliyin xarici görünən əlamətlərini müalicə edirdilər – ishal, qusma, öskürək, tərləmə və s. Xəstəliklərin baş verməsini «diskraziya» ilə, yəni orqanizmin daxilində şirələrin qarışmasının pozulması (Hippokratın humoral patologiya nəzəriyyəsi) və ali qüvvələrin təsiri ilə izah edirdilər.

Heyvanların müalicəsi haqda ən qədim əlyazmalar Kaxun misir baytarlıq papirusu (b. e. ə. 400 il) və vavilon çarı Xammurapinin (b. e. ə. XVIII əsrdə bazalt daşında yazılar) verdiyi qanunlar toplusu hesab olunur. O vaxtlar heyvanların xəstəliklərinin müalicəsi haqda traktatlar qədim Yunanıstanda, Romada, Hindistanda və Çində mövcud olmuşdur. Bunlarda baxmaq, əlləmək, qulaq asmaq kimi diaqnostik üsullar haqda məlumat verilmişdir.

Elmi diaqnostikanın banisi qədim yunan həkimi Hippokrat (b. e. ə. 460-370 illər) hesab edilir. O, həkimlik təcrübəsində əsrlər boyu qazanılmış nailiyyətləri ümumiləşdirərək elmi təbabətin əsasını qoymuşdur. Hippokrat xəstənin danışdırılmasına, hiss orqanları ilə onun müayinə edilməsinə çox böyük əhəmiyyət verirdi: tənəffüsün teziyinə, dərinin vəziyyətinə, tərləməyə, damarların pulsasiyasına fikir verirdi; bləğəmi, kalı, sidiyi, qusuntunu müayinə edirdi; müayinə zamanı zondlardan, güzgüdən və başqa alətlərdən istifadə edirdi. Ona timpanik səs, traxeyanın xırıltıları, plevrit zamanı sürtünmə və maye səsləri və s. məlum idi.

Qədim Yunanıstanda heyvanların müalicəsi ilə hippiatorlar – atların xəstəliklərini müalicə edən həkimlər, məşğul olurdular ki, bunlar da Hippokratın təliminə əsaslanırdılar. Yunanlar heyvan xəstəliklərinin diaqnostikasına və müalicəsinə dair müxtəlif müəlliflər tərəfindən yazılmış çoxlu sayda yazılı işlər miras qoymuşlar.

Baytarlığın Hippokrati və heyvanların xəstəliklərinin diaqnostikası və müalicəsi haqda nəzəriyyənin banisi Absirt (bizim eranın IV əsri) hesab edilir.

Baytarlıq qədim Romada da inkişaf etmişdir. Həmin vaxtlar Kolumellanın (bizim eranın I əsri) və Renatanın (bizim eranın 450-510 illəri) əsərlərindən istifadə edilirdi. O vaxtlar Romada baytarların xüsusi təbəqəsi vardı və roma ordusunda atların müalicəsi üçün lazaretlər təşkil olunmuşdu. Həmin vaxt Kolumella birinci dəfə heyvanlara baxan və onları müalicə edən insanları adlandırmaq üçün «*veterinarius*» terminini işlətmişdir.

Orta əsrlərdə baytarlıq bir elm kimi tənəzzülə uğradı. Kilsənin hökmranlığı davam edirdi, mistik təsəvvürlər, inanclar, dünyanın dərk edilməməsi haqda ideyalar, ara həkimliyi inkişaf etmişdi. Yalnız İntibah dövründə diaqnostika inkişaf etməyə başladı – alimlər qədim klassiklərin yazıları ilə tanış olmağa başladılar, texnika sahəsində olan böyük kəşflər yeni diaqnostika üsullarının meydana sıxmasına səbəb oldu. Bu dövrdə diaqnostikanın inkişafına insan orqanizminin quruluşunun (A.Vezali, 1543), atların anatomiyasının və patologiyasının (Runin, 1598), qanın orqanizmdə hərəkətinin (Harvey, 1648) öyrənilməsi, mikraskopun kəşfi (Levenhuk, 1661) və s. təkan verdilər.

XVIII – XIX əsrlərdə klinikaya yeni müayinə metodları daxil edildi. 1758-ci ildə Qaen termometriyanın aparılmasını təklif etdi. 1761-ci ildə vena həkimi Auenbruqker praktikaya tiqqıldatma – perkussiya üsulunu daxil etdi və bu yalnız 1808-ci ildə geniş yayılmağa başladı. 1826-cı ildə Piori perkussiyada plessimetrdən istifadə etməyi təklif etdi; 1829-cu ildə Berri bu məqsədlə perkussiya çəkicindən istifadə etdi; bu çəkic 1841-ci ildə Vintrixt tərəfindən təkmilləşdirildi. Həmin vaxtdan perkussiyanı alətlə aparmağa başladılar.

1839-cu ildə çex həkimi Şkoda perkussiyanı nəzəri cəhətdən əsaslandırıldı, perkussiya səslərinin baş vermə mexanizmini akustikanın qanunları ilə izah etdi. Baytarlıq praktikasında perkussiya üsulunu ilk dəfə 1824-cü ildə Dyupua tətbiq etmişdir.

1819-cu ildə fransız Laennek stetoskopu icad etdi və bununla da auskultasiya üsulunu işləyib hazırladı. Heyvanlara qulaq asılması sahəsində ilk işləri İ. Marek (1901) aparmışdır və bunlar çox böyük əhəmiyyətə malikdirlər.

Baytarlıq diaqnostikasına qiymətli hədiyyəni E.Frener, E.Fogel, R.Opperman, Q.M.Andreyevski, A.N.Makarevski, V.E.Yevtixiyev, K.M.Qoltsman, N.P.Ruxlyadyev, V.A.Bitiski, L.A.Fadeyev, Q.V.Domraçev, A.V.Sinev, A.V.Vasilyev, N.R.Semuşkin, V.İ.Zaytsev və başqa alimlər vermişlər.

Hematologiyanın inkişafında qarışdırıcıların və formalı elementlərin sayılması üçün say kameralarının kəşf edilməsi (1870) böyük rol oynamışdır: fiksasiya olunmuş qan yaxmalarının boyanması üsulunun D.L.Romanovski (1891) tərəfindən təklif edilməsi leykositlərin nüvələrini quruluşuna görə diferensiasiya edilməsinə imkan verdi; eritrositlərin çökmə reaksiyasının diaqnostik əhəmiyyəti əsaslandırıldı (E.Bernadski, 1894); T.Sali (1902) tərəfindən qanda hemoqlobinin miqdarının təyin edilməsi üsulu işlənilib hazırlandı; leykositlərin miqdarının diferensiasiya olunmuş sayılması üsulu (V.Şilling, 1912), steril punksiya (M.İ.Arinkin, 1927) üsulu və s. təklif edildi.

Diaqnostikanın inkişafının vacib etaplarından biri rentgen şüalarının (V.K.Rentgen, 1895) kəşf edilməsi və simli qalvanometrin (V.Eyntxoven. 1903) istifadəsi olmuşdur ki, bunlar da müasir rentgenodiaqnostikanın və elektrokardiografiyanın əsasını təşkil edirlər.

Tibbi hematologiyanın proqresi ilə bərabər baytarlıq hematologiyası da təkmilləşmiş və onun inkişafında görkəmli alimlərin böyük xidmətləri olmuşdur: prof. N.P.Ruxladyev və onun şagirdləri, Kazan terapiya məktəbinin nümayəndələri – Q.V.Domraçev, A.V.Vasilyev, L.A.Lebedev, S.A.Xrustalyev, A.M.Kolesov, V.İ.Zaytsev, P.S.İonov, S.İ.Smirnov, V.Q.Muxin, həmçinin başqa məktəblərin nümayəndələri – A.P.Nevodov, A.V.Sinev, A.A.Kudryavtsev, V.N.Nikitin və s.

Baytarlıq kliniki diaqnostikasının inkişafına fizioloji təlimlər böyük təsir göstərmişlər: İ.M.Seçenov, İ.P.Pavlov, S.P.Botkin, Q.A.Zaxarin, A.A.Ostroumov və s. Bu vaxtlar baytarlıq şöbəsi Moskvada və Sankt-Peterburqda tibbi-cərrahiyyə akademiyasının nəzdində fəaliyyət göstərirdi.

Sovet alimləri kliniki diaqnostikanın inkişafında böyük nailiyyətlər əldə etmişlər. Bunlardan L.A.Fadeyevi, M.M.Cambulatovu, Q.V.Domraçevi, V.A.Çerkasovu, İ.Q.Şarabrini, M.A.Mehtiyevi, V.P.Şişkovu, A.M.Smirnovu, F.F.Proxorovu, İ.İ.Tarasovu, M.X.Şayxmanovu, K.K.Mövsümzadəni, L.A.Lebedevi, V.M.Danilevskini, A.İ.Fedotovu, A.N.Qolikovu və başqalarını göstərmək olar.

Azərbaycanda baytarlıq kliniki diaqnostikası 1929-cu ildə Kənd Təsərrüfatı İnstitutu və onun nəzdində baytarlıq fakültəsi yaradıldıqdan sonra inkişaf etməyə başlamışdır. İlk yoluxmayan daxili xəstəliklər və kliniki diaqnostika kafedrası 1934-cü ildə yaradılmış və onun birinci rəhbəri Kazan Baytarlıq İnstitutunun məzunu Y.Y.Babayev olmuşdur. 1937-ci ildə müstəqil kliniki diaqnostika və müalicə kafedraları yarandı və klinik diaqnostika kafedrasına Q.Q.Mövsümzadə, müalicə kafedrasına M.A.Mehdiyev rəhbərlik etməyə başladılar. 1939-40-cı illərdə kliniki diaqnostika fənnindən mühazirələri İ.A.Qvatua oxuyurdu. 1942-ci ildən kliniki diaqnostika və yoluxmayan daxili xəstəliklər fənnlərindən mühazirələri professor H.M.Hacıyev oxuyurdu.

Böyük Vətən müharibəsi (1941-1945) illərində kafedraya dosent V.V.Spaski, 1945-47-ci illərdə dosent F.F.Proxorov rəhbərlik etmişlər. 1947-ci ildən klinik diaqnostika kafedrasına yenidən dosent Q.Q.Mövsümzadə rəhbərlik etməyə başladı.

1950-ci ildən kliniki diaqnostika və yoluxmayan daxili xəstəliklər fənnləri bir kafedrada birləşdirildi və sonralar həmişə bir kafedrada tədris edilməyə başlandı. 1950-1962-ci ildə kafedraya M.Ə.Mehdiyev, 1962-1978-ci illərdə professor H.M.Hacıyev, 1978-1988-ci illərdə dosent Ə.M.Əlizadə, 1988-1999-cu illərdə dosent N.A.Əliyev, 1999-2004-cü illərdə yenidən Ə.M.Əlizadə rəhbərlik etmişlər. 2004-cü ildə kafedraya bir neçə fənnlər birləşdirilmiş və anatomiya, farmakologiya, terapiya və mamalıq adlandırılmışdır və kafedra müdiri 2009-cu ilə kimi dosent S.M.Tağıyev olmuşdur. Hazırda kafedra yoluxmayan daxili xəstəliklər adlanır kafedra müdiri dosent R.N.Allahverdiyevdir.

Kafedrada kliniki diaqnostika fənnini (H.M.Hacıyevdən sonra) uzun müddət azərbaycan bölməsində dosent Ə.M.Əlizadə, rus bölməsində isə dosent F.Ə.Əliyev, sonralar isə İ.F.Gəncəyev tədris etmişlər. Hazırda kliniki diaqnostika fənnini həm azərbaycan, həm də rus bölmələrində dosent F.N.Nəsibov tədris edir. F.N.Nəsibov Moskva Baytarlıq Akademiyasında aspirantura bitirmişdir və 1991-ci ildən kafedrada əvvəlcə assistent, sonra isə 1997-ci ildən dosent vəzifəsində çalışır.

I Fəsil. Kliniki müayinə üsulları

Heyvanların müayinəsində müxtəlif diaqnostiki üsullardan istifadə olunur ki, bunlar da 3 yerə bölünür: ümumi, əlavə və xüsusi (instrumental, laborator) müayinə üsulları.

Ümumi müayinə üsulları

Heyvanların ümumi və ya əsas kliniki müayinə üsullarına nəzərdən keçirmək (inspeksiya), əlləmək (palpasiya), tıqqıldatmaq (perkussiya), qulaq asmaq (auskultasiya) və termometriya aiddir. Ümumi müayinə üsulları xəstəliyin xarakterindən asılı olmayaraq hər bir heyvanın müayinəsində tətbiq olunur və sonra isə həkim xəstəliyi müəyyən etmək və ya diaqnozu dəqiqləşdirmək üçün hansı əlavə (instrumental, laborator) müayinə üsullarından istifadə etmək lazım olduğu haqda qərar verə bilər.

Nəzərdən keçirmək və ya baxmaq

Nəzərdən keçirmək və ya baxmaq (*inspectio*) – ən qədim, sadə və əlverişli müayinə üsuludur. Bu gün işığında, yaxud yaxşı süni işıqlandırılan yerlərdə adi gözlə, bəzi hallarda isə ayrı-ayrı işıqlandırıcı cihazların (güzgü, reflektor və s.) köməyi ilə həyata keçirilir. Baxmaq ümumi, yerli, individual və qrup halında ola bilər. Əvvəlcə ümumi, sonra isə yerli baxış həyata keçirilir.

Ümumi baxma – patoloji prosesin lokalizasiyasından asılı olmayaraq heyvanın tam müayinəsi olmaqla bu zaman onun bədən quruluşu, köklük dərəcəsi, duruşu, selikli qişaların, dərinin, tük örtüyünün vəziyyəti müəyyən edilir, zədələnmiş yerlər, oyanma, süstlük və s. aşkar edilir. Bu məlumatlar istiqamətləndirici olmaqla, sonrakı müayinələr nəticəsində dəqiqləşdirilir.

Yerli baxma – patoloji prosesin lokalizasiya etdiyi yerin nəzərdən keçirilməsidir. Bu xarici və daxili ola bilər. *Xarici baxma* müayinə olunan orqanın və ya onun bir hissəsinin xarici görünüşünü və vəziyyətini müəyyən etməyə imkan verir. Məsələn, udlağın iltihabı zamanı başın və boyunun dartılmış vəziyyəti, burun boşluğundan ekssudatın axması və s. *Daxili baxma*, xüsusilə boşluqlu orqanlarda işıqlandırıcı cihazların vasitəsilə həyata keçirilir. Udlağa baxmanı (farinqoskopiya) Qabriolaviçusun ŞOQ-1 işıqlandırıcı-şpateli ilə, qırtlağın selikli qişasına baxmanı isə (larinqoskopiya) – laringoskop vasitəsilə aparırlar.

Qrup halında baxma sürüləri, naxırları, ilxıları müayinə edən zaman heyvan qrupları haqda ümumi məlumat toplamaq üçün istifadə edilir.

Individual baxma ambulator qəbula və ya stasionar müalicəyə daxil olmuş hər bir xəstələnmiş və ya xəstəliyə şübhəli heyvanın müayinə olunmasına deyilir.

Palpasiya

Palpasiya (*palpatio*) – barmaqların hissetmə qabiliyyətinə, stereometriyaya əsaslanan müayinə üsuludur. Bu üsul orqan və toxumaların fiziki xassələrini, onlar arasında olan topoqrafik əlaqəni (həcmi, forması, konsistensiyası, temperaturu, həssaslığı və s.), nəbzin miqdarını və keyfiyyətini müəyyən etmək üçün istifadə olunur. Səthi, dərin və daxili palpasiya ayırd edilir.

Səthi palpasiya. Bunu sərbəst qoyulmuş və əllənən sahəyə təzyiq edilmədən bir və ya hər iki əlin barmaqları və ovucu vasitəsilə aparırlar. Yüngül sürüşmə ilə bütün sahə ardıcıl surətdə əllənir. Bu üsul ürək təkanlarının gücünü, döş qəfəsinin hərəkətini, dərinin temperaturunu, ağrı reaksiyasını təyin etmək, arteriyaları, qarın nahiyəsini, oynaqları müayinə etmək üçün istifadə olunur.

Dərin palpasiya. Palpasiyanın bu üsulu dəri altında, əzələlərdə və ya qarın və çanaq boşluğu orqanlarında patoloji prosesin müayinəsi və onun lokalizasiya yerinin daha dəqiq təyin olunması məqsədi ilə aparılır. Bu barmaqlar (dörd, üç, bir), çox vaxt isə yumruq vasitəsilə az və ya çox təzyiqlə aparılır. Dərin palpasiyanın sürüşgən, nüfuzedici, bimanual və təkanverici formaları vardır.

Sürüşgən palpasiya xırda heyvanların qarın və çanaq boşluqlarında yerləşən orqanları müayinə etmək üçün istifadə olunur. Hər dəfə nəfəsvermə zamanı əzələ qatı zəiflədikcə barmaqların ucunu tədricən dərinliyə yeridir və lazımı dərinliyə çatdıqda sürüşdürərək bütün müayinə olunan sahəni ardıcıl əlləyirlər.

Nüfuzedici palpasiya ucu şaquli (vertikal) qoyulmuş barmaqlar vasitəsilə aparılır və bu zaman müəyyən sahəyə tədricən, amma güclü təzyiqlər edilir. Palpasiyanın bu növündən qarın boşluğunda ağrılı sahələri müəyyən etmək üçün istifadə edilir. Yumruqla aparılan palpasiya da həmçinin nüfuzedici növə aid olunur. Bununla qaramalda işgənbənin dolma dərəcəsi, torcuğun ağrı hissiyatı müəyyən olunur.

Bimanual palpasiya – iki əllə aparılır və bu zaman bir əllə tədqiq olunan sahə və ya orqan müəyyən vəziyyətdə tutulur və ya digər palpasiyaedici ələ tərəf yaxınlaşdırılır. Bu üsulla udlaq, qırtlaq, yem borusu palpasiya edilir. Hər iki əllə boğaz balalığı, yelini, bağırsağ hissəsini, böyrəyi, şişi tutmaq və onların həcmi, formasını, konsistensiyasını, hərəkətliliyini və s. müəyyən etmək olar. Palpasiyanın bu növündən xırda heyvanların müayinə edilməsində geniş istifadə olunur.

Təkanverici palpasiya qatlanıb bir-birinə sıxılmış 3-4 barmaq (və ya yumruq) vasitəsilə aparılır və bu zaman müayinə olunan sahəyə bir neçə qısa və güclü təkanlar edilir. Bu üsuldən torcuğu, dalağı, balanı, qarın boşluğunda iri şişləri müayinə edən zaman, həmçinin qarın boşluğuna maye toplanan hallarda istifadə olunur.

Daxili palpasiya düz bağırsaqdan aparılır. Bundan ən çox iri heyvanları müayinə edərkən istifadə edirlər. Bu zaman çanaq və qarın boşluqlarında yerləşmiş orqanların vəziyyəti haqda məlumat almaq olur. Ağız boşluğuna yeridilmiş əl vasitəsilə dili, dişləri, udlağı, qırtlağı və yem borusunun başlanğıc hissəsini əlləmək olar.

Perkussiya

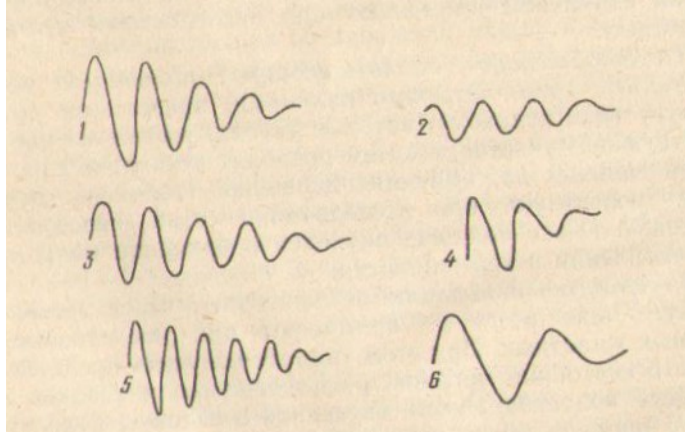
Perkussiya (*percussio*) – tiqqıdatma – müayinə üsulu olub, heyvanın bədən səthini tiqqıldadaraq alınan səslərə görə tiqqıldanan səthin altındakı üzvlərin sərhəddi və fiziki vəziyyəti barədə fikir yürütməyə əsaslanır.

Perkussiya səsləri. Orqan və toxumaların tiqqıldadılması rəqsi hərəkət əmələ gətirir ki, bu da tədqiqatçının qulağı ilə səs kimi qəbul olunur. Müxtəlif cisimlərin rəqsi hərəkətlər yaratmaqları eyni deyil və onların elastikliyindən, yəni cismin əvvəlki vəziyyətini bərpa etmə xassəsindən asılıdır. Perkussiya səsinin xarakteri əsasən orqanda olan havanın miqdarından, onun elastikliyindən və gərginlik dərəcəsindən asılıdır.

İnsan qulağı saniyədə 16-dan 20000-dək olan titrəyişləri (Hs) qəbul edir. Ondən aşağı və yuxarı titrəyişlər səs əmələ gətirənlər də insan qulağı onları qəbul etmir.

Perkussiya zamanı alınan səsləri gücünə (gurluğuna), davam etmə müddətinə, hündürlüyünə və çalarına (tembrinə) görə ayırırlar (şəkil 1).

Gücünə görə gur (və ya aydın) və sakit (küt) səs ayrılmalıdır. Perkutor səsin gücü səs tirəyişlərinin amplitudundan asılıdır ki, bu da rəqsi hərəkət etmə qabiliyyəti və zərbənin gücü ilə təyin olunur. Səs tirəyişlərinin amplitudu tiqqıldadılan orqanın sıxlığı ilə tərs mütənasibdir. Kompakt (sıx) orqanlar (qaraciyər, dalaq, ürək, əzələlər), boşluqlara toplanmış maye perkussiya zamanı az amplitudalı səs, yəni sakit (küt) səs verirlər. Aydın perkutor səs normada daxilində hava olan orqanlar və boşluqlar verirlər: ağ ciyərlər, işgənbə, qırtlaq və s. Belə ki, pnevmoniya zamanı ağ ciyər toxuması bərk konsistensiyaya malik olur, daxilində hava azalır, ona görə də belə sahələr nisbətən sakit – kütləşmiş və ya küt səs verirlər.



Şəkil 1. Perkussiya səsinin qrafik təsviri:

1 - uca; 2 - sakit; 3 - uzanan; 4 - qısa; 5 - yüksək; 6 – alçaq.

Perkussiya səsinin davam etmə müddəti toxumanın sıxlığından və gərginliyindən asılıdır. Birinci amplituda nə qədər böyük olsa, onun zəifləməsi və sifra düşməsi üçün daha çox vaxt tələb olunur və deməli səs də davamlı (uzanan) olur. Belə ki, əgər sağlam ağ ciyərləri perkussiya edən zaman böyük amplitudaya malik aydın səs alınırsa, deməli onun davam etmə müddəti də uzun olur. Əgər daxilində hava olmayan, sıx orqanın üstündə perkussiya aparılırsa, onda səs küt və az amplitudalı olacaq və deməli onun davamlılığı az olacaq. Ağ ciyərlərin bərkiməsi zamanı (vərəm, bronxopnevmoniya) həmin sahələrdə perkussiya səsi orada havanın az olması səbəbindən kütləşmiş və ya küt və qısa müddətli (gödək) olacaq. Səsin hündürlüyü səs titrəyişlərinin tezliyindən asılıdır: titrəyişlər tez-tez olduqca, səs də hündür olur və əksinə. Ağ ciyərləri perkussiya edən zaman normada nisbətən alçaq səs (110-130 Hs) alınır, kavernaların və emfizema sahələrinin üstündə o xeyli alçaq, bərkimiş sahələrdə isə hündür (yüksək) olur.

Çalarına (tembrinə) görə timpanik, atimpanik və dəmir çalarlı səs ayırd olunur. *Timpanik* səs düzgün periodik titrəyişlərlə xarakterizə olunur və buna görə də tona (avaza) yaxınlaşır. *Atimpanik* səs timpanikdən fərqli olaraq çoxlu qeyri-periodik titrəyişlərə malik olur və ona görə də o küydür.

Əgər cisim tərkibinə görə bircinsdirsə, onda zərbə zamanı onun bütün hissəcikləri eyni uzunluqda titrəyişlər edirlər və titrəyişlərin miqdarı vaxt vahidində daimi qalır; belə titrəyişləri periodik, əmələ gələn səsi - *t o n* adlandırırlar. Əgər cisim tərkibinə görə bircins deyilsə, onda onun müxtəlif tərkibə malik hissəcikləri müxtəlif uzunluqda titrəyişlər edirlər. Bu halda vaxt vahidində titrəyişlərin miqdarı müxtəlif olur; belə titrəyişlər qeyri-periodik adlandırılırlar. Qeyri-periodik titrəyişlərə, amma müəyyən hündürlüyə malik mürəkkəb səslər *k ü y* adlandırılırlar.

Timpanik perkussiya səsi daxilində hava olan boşluqları perkussiya etdikdə orqanın divarında gərginlik azalan zaman əmələ gəlir. Sağlam

heyvanlarda timpanik səs mədəni, bağırsağı, qırtlağı perkussiya etdikdə, patoloji hallarda isə ağ ciyərlərin kavernalarının üstündə, pnevmotoraks zamanı, ağ ciyərlərin elastikliyi azaldıqda (atelektaz, ağ ciyərlərin ödemi və iltihabın müəyyən fazalarında) qeyd olunur.

Ağ ciyərlərdə hamar divara malik böyük boşluğun üstündə səs timpanik olur və metala zərbə vuran zaman alınan səsə oxşayır. Buna *metallik çalarlı səs* deyilir.

Normada ağ ciyərləri perkussiya edən zaman səs aydın, uzanan, alçaq olur. Bu aydın ağ ciyər səsi adını almışdır.

Ağ ciyərlərlə örtülməmiş ürək sahəsini, qara ciyəri, əzələni perkussiya etdikdə səs sakit, qısa və hündür olur və bunu küt adlandırırlar.

Perkussiyanın texnikası. Vasitəsiz və vasitəli perkussiya ayırd edilir.

Vasitəsiz perkussiya. Əlin bir qədər bükülmüş bir və ya birləşmiş iki barmağı ilə bədənin müayinə olunan səthinə qısa zərbələr endirilir. Belə zərbələr zəif olduğu üçün onların törətdiyi səs də zəif və qısa olur. Vasitəsiz perkussiyadan əsasən kəllənin əlavə boşluqlarını (alın və çənə) və hava kisəsini müayinə edərkən istifadə olunur.

Vasitəli perkussiya. Bu perkussiyanın iki növü vardır: digital və instrumental.

Digital perkussiyayı bir əlin barmaqlarını digər əlin barmaqlarına vurmaqla aparırlar. Bu zaman sol əlin orta və ya şəhadət barmağı heyvanın bədəninə müayinə olunan sahəsinin üzərinə kip qoyulur, həmin əlin digər barmaqları isə aralanırlar və onlara toxunmurlar. Sonra sağ əlin bir qədər bükülmüş orta və ya şəhadət barmağı ilə bədəne qoyulmuş barmağın arxa səthinə qısa zərbələr endirilir. Bu zərbələr gödək və fasiləsiz olmaqla, əlin ancaq bilək oynağından bükülüb-açılması ilə yerinə yetirilməlidir. Bu zaman alınan səs təəsuratı toxunma hissiyyatı ilə birləşir və səsin özü isə təmiz olmaqla instrumental perkussiyada alınan qarışıqlardan azad olur. Digital perkussiyanın çatışmazlığı ondadır ki, alınan səsin intensivliyi az olur və titrəyişlər dərinə yayıla bilmirlər. Perkussiyanın bu formasından xırda heyvanların və iri heyvanların cavanlarının müayinəsində istifadə olunur.

Instrumental perkussiya plassimetr və perkussiya çəkicinin köməyi ilə aparılır. Barmaqla plassimetrə perkussiya baytarlıqda istifadə olunmur. Perkussiya çəkiclərinin çəkisi xırda heyvanlar üçün 60-dan 75 qrama qədər, iri heyvanlar üçün isə 100-dən 250 qrama qədər olur. Çəkicin ucundakı rezin yastıq orta elastiklikdə olmalı və çəkicə möhkəm birləşməlidir. Bərk rezindən olan yastıq metallik, yumşaq rezindən olan yastıq isə zəif səsin alınmasına səbəb olur ki bu da müayinənin nəticələrini qiymətləndirməyə maneçilik törədir. Plassimetrələr müxtəlif formalı və ölçülü, sığallı lövhələr olmaqla metaldan, sümükdən, taxtadan və plastik kütlədən hazırlanırlar. Plassimetrin qalınlığı 2 mm-dən artıq olmamalıdır.

Instrumental perkussiya titrəyişlərin daha dərin qatlara yayılmasına imkan yaradır ki, bu da iri heyvanların müayinə edilməsi üçün çox əlverişlidir. Bunu belə yerinə yetirirlər: sol əlin barmaqları ilə plessimetr müayinə edilən səthə kip sıxılır və sağ əldə tutulmuş çəkiclə ona zərbələr endirilir. Bu zaman həkimin çəkic tutan əli yalnız bilək oynağından bükülüb-açılmaqla zərbə vurmali və çəkic plessimetr üzərinə perpendikulyar vəziyyətdə endirilməlidir. Zərbələr qısa, fasiləli (qırıq-qırıq) olmalı, müayinə edən həkimin qulağı plessimetrlə bir səviyyədə durmalıdır.

Aparılma texnikasına görə perkussiyanın iki forması vardır: stakkato və leqato. S t i a k k a t o p e r k u s s i y a çəkicin qısa, seyrək, amma güclü zərbələri ilə xarakterizə olunur. Perkeussiyanın bu növündən orqanlarda patoloji prosesləri axtarıb tapmaq üçün istifadə edilir. L e q a t o p e r k u s s i y a, əksinə perkussiya çəkici plessimetrdə saxlamaqla yavaş-yavaş aparılır. Bu cür perkussiyadan topoqrafik müayinələrdə istifadə edilir.

Perkussiya zərbəsinin gücü müxtəlif ola bilər və o perkussiyanın məqsədindən, döş qəfəsinin qalınlığından və patoloji prosesin yerləşmə dərinliyindən asılıdır. Məlumdur ki, perkussiya olunan toxumaya zərbə endirəndə müəyyən dərinlikdə və enlilikdə olan sahədə rəqsi hərəkətlər əmələ gəlir. Bu sahə perkussiya sferası (dairəsi) adlanır. Belə ki, güclü zərbələr endirdikdə perkussiya sferasına 7 sm dərinlikdə və 4-6 sm radiusda olan səthdə olan toxumalar cəlb olunurlar. Zəif perkussiya zamanı perkussiya sferası azalır və 4 sm dərinliyə və 2-3 sm səthdə yayılır. Bununla əlaqədar olaraq dərin (güclü) və səthi (zəif) perkussiya ayırd edilir. Patoloji prosesin lokalizasiya dərinliyindən, xüsusilə ağ ciyərlərdə, həmçinin onun böyüklüyündən asılı olaraq bu və ya digər perkussiya formasından istifadə olunur. Ağ ciyərlərdə dərinde yerləşmiş ocaqları müəyyən etmək üçün dərin perkussiyadan, səthdə yerləşmiş ocaqları müəyyən etmək üçün isə zəif perkussiyadan istifadə edilir. Zəif perkussiyadan həmçinin orqanların sərhəddini və ölçülərini təyin etmək üçün də tətbiq edilir. Zəif perkussiyanın bir forması «əşitmənin qavraması hüdudunda perkussiya»dır. Bunu orqanların sərhəddini, məsələn ürəyin mütləq kütlük sahəsini təyin edən zaman tətbiq edirlər.

Topoqrafik və müqafisəli perkussiya da mövcuddur. T o p o q r a f i k p e r k u s s i y a daxili orqanların (ağ ciyərlər, qara ciyər, ürək, dalaq) sərhəddini təyin etmək üçün tətbiq edilir. Bu müxtəlif orqanların perkussiyası zamanı alınan səslərin müxtəlif olmasına əsaslanır ki, bu da onların müxtəlif elastiklik və havalılıq dərəcəsi ilə əlaqədardır. M ü q a y i s ə l i p e r k u s s i y a bədənə simmetrik nahiyələrinin, məsələn döş qəfəsinin, vəziyyətini müəyyənləşdirmək məqsədi ilə aparılır. Bu zaman alınmış perkutor səs simmetrik tərəfdə alınan səslə müqayisə edilir.

Auskultasiya

Auskultasiya (*auscultatio*) – funksional orqanlarda (ürək, ağ ciyərlər, bağırsaqlar) və borşluqlarda əmələ gələn səslərə qulaq asılmasına (dinlənilməsinə) deyilir. Auskultasiya zamanı ürəyin, ağ ciyərlərin, mədənin, bağırsaqların fəaliyyəti nəticəsində əmələ gələn və toxuma strukturlarında titrəyişlər törədən səslər müəyyən olunurlar. Auskultasiya zamanı səslərin gücünü, davamlılığını və hündürlüyünü müəyyən etmək lazımdır. Orqanların fəaliyyəti nəticəsində əmələ gələn səslər zəif olduğundan onları ya qulağı heyvanın bədənində sıxmaqla, ya da cihazların – stetaskopların və fonendoskopların vasitəsi ilə müəyyən etmək mümkündür. Daxili orqanlarda əmələ gəlmiş səslər bütün istiqamətlərdə yayılırlar və onlar səs mənbəyindən uzaqlaşdıqca tədricən səngiyirlər; səslərin bir hissəsi bədən səthində zəifləmiş vəziyyətdə çatırlar və ona görə də kənarından eşidilmirlər.

Auskultasiya vasitəsiz və vasitəli üsullarla aparılır. Baytarlıq təcrübəsində hər iki üsuldən geniş istifadə olunur.

Vasitəsiz auskultasiya. Auskultasiyanın bu formasını yerinə yetirmək üçün qulağı heyvanın bədənində kip söykəmək lazımdır. Gigiyena baxımından, həmçinin həkimin qulaq seyvanının heyvanın tük örtüyünə toxunan zamanı əmələ gələn səsləri kənar etmək üçün bədənə dinləniləcək sahəsi döşəkağı və ya dəsmal ilə örtülür.

Vasitəsiz auskultasiya zamanı səs zəifləmir və öz xüsusiyyətlərini dəyişmir. Qulaq seyvanının geniş səthə malik olması döş qəfəsinin böyük sahəsindən səsləri dinləməyə imkan yaradır ki, bu da müayinəni tezləşdirir. Vasitəsiz auskultasiya zamanı mane olan halları (tüklərin xışiltısı və s.) kənar etmək çox asandır. Amma xırda heyvanlarda qulaq asılan səthin kiçik ölçülərə malik olması səbəbindən çox vaxt səslərin lokalizasiyasını dəqiq müəyyən etmək mümkün olmur.

Vasitəli auskultasiya stetaskopların və fonendoskopların vasitəsi ilə aparılır. Bu gigiyenik cəhətdən çox əlverişlidir və məhdud sahələrdən səslərin təcrid edilməsinə imkan verir ki, bu da ürəyin klapan qüsurları zamanı çox vacibdir. Elastik stetaskopların və fonendoskopların tətbiq edilməsi heyvanı hər bir duruş vəziyyətində, hətta o yatmış vəziyyətdə olduqda belə müayinə etməyə imkan yaradır. Bu cihazlarla xırda heyvanları da müayinə etmək çox əlverişlidir. Amma bunlar ağ ciyərlərin, ürəyin və ya həzm orqanlarının fəaliyyəti nəticəsində yaranan səslərin təbii xarakterini təhrif edirlər.

Stetoskop (yunanca: *stethos* – döş, *skopeo* – baxıram, tədqiq edirəm) bərk və elastik ola bilər.

B ə r k s t e t o s k o p ağacdən, plastik kütlədən və ya metaldən hazırlanmış və hər iki ucu qif kimi genişləndirilmiş borudur: onun bir qədər az genişlənmiş tərəfi heyvanın dərisinə qoymaq üçün, daha geniş olan

tərəfi isə həkimin qulağına sıxılmaq üçün düzəldilmişdir. Bərk stetoskop – titrəyişlərin hava sütunu və stetoskopun bərk hissəsi vasitəsilə tədqiqatçının gicgah nahiyəsinə ötürülməsi üçün olan bağlı bir sistemdir (sümük keçiriciliyi). Odur ki, ən yaxşısı ağac stetoskopdan istifadə etməkdir: onun tətbiq edilməsinin mühüm şərti akustik sistemin saxlanmasıdır ki, bu da stetoskopun heyvanın dərisinə və tədqiqatçının qulağına kip toxunması ilə nail olunur. Stetoskopun qıfı qoyulmuş dəri membrana kimi fəaliyyət göstərir və təzyiqdən dərinin akustik xüsusiyyətləri dəyişir; qıfın dəriyə təzyiqi artdıqda yüksək tezlikli səslər daha yaxşı keçirilir və əksinə; lap güclü təzyiq zamanı altdakı toxumaların titrəyişləri tormozlanır. Müayinə aparan zaman baş vasitəsilə stetoskopu heyvanın dərisinə sıxmaq lazımdır, amma çox güclü olmaz, çünki onda stetoskopun qoyulduğu zonada toxumaların vibrasiyası və eşidilən səslər zəifləyər.

E l a s t i k s t e t o s k o p bədən qulaq asılan hissəsinə qoyulan kiçik bərk (metallik, sellüloid və s.) borudan və onu tədqiqatçının qulaqları ilə birləşdirən rezin borulardan ibarətdir. Bu stetoskop tədqiqat üçün əlverişli olsa da, amma qulaq asılan səslərin xarakterini dəyişir. Çünki rezin borular yüksək süslərə nisbətən aşağı səsləri daha yaxşı keçirirlər. Bundan başqa rezin borular daimi küyləri burxırlar ki, onlar da eşidilən səslərin xarakterini dəyişir. Belə çatışmamazlıqlar bərk stetoskoplarda yoxdur.

Fonendoskop (yunanca: *phone* – səs, *endon* – daxili və *skopeo* – baxıram, tədqiq edirəm) – qulaq asmaq üçün cihaz olub səsləri membrana və rezonans kamerası vasitəsilə gücləndirir. Fonendoskop vasitəsilə çox kiçik sahələrdə əmələ gələn səsləri eşitmək olur ki, bu da ürək küylərinin diferensial diaqnostikasında, həmçinin xırda heyvanların müayinə edilməsində çox əhəmiyyətlidir. Eyni zamanda bir neçə insanın qulaq asması üçün poliaural fonendoskopdan istifadə edilir. Son zamanlar elastik stetoskopun və fonendoskopun birləşməsi olan kombinə edilmiş stetofonendoskoplardan daha geniş istifadə edilir.

Fonendoskop elastik stetoskopa nisbətən səsi daha çox təhrif edir və buna həmişə membrananın titrəməsi və rezin boruların bir-birinə dəyməsi zamanı yaranan daimi səslər də qarışır.

Ev heyvanlarının auskultasiyası ürək-damar, tənəffüs və həzm sistemlərinin xəstəliklərinin diaqnostikası zamanı aparılır. Bunu ən yaxşı bağlı binada və tam sakitlik şəraitində icra etmək lazımdır. Son zamanlar yeni akustik cihazların yaranması ilə əlaqədar olaraq auskultasiya metodu təkmilləşir və daha böyük diaqnostik əhəmiyyət kəsb edir.

Termometriya

Termometriya (yunanca: *therme* –istilik və *metreo* – ölçürəm) xəstə heyvanın müayinə edilməsində çox vacibdir və böyük diaqnostik əhəmiyyətə malikdir. Bir çox daxili xəstəliklərdə bədən temperaturunun qalxması və ya enməsi digər əlamətlərdən əvvəl qeyd olunur; termometriyanın göstəriciləri xəstəliyin gedişini və aparılan müalicənin nəticələrini izləməyə imkan verir, bir çox infeksiya xəstəliklərdə isə kütləvi termometriya xəstələnmiş heyvanların erkən müəyyən olunması metodu kimi tətbiq olunur. Baytarlıq praktikasında Selsinin maksimal termometrindən istifadə olunur. Bədənin temperaturunu ölçmək üçün elektrotermometrlər işlədilir.

Xüsusi, əlavə müayinə üsulları

Bu müayinələri yerinə yetirmək üçün mürəkkəb müasir cihazlar (endoskoplar, ultrasəs exoqrafları, termoqraflar, kompyuter tomoqrafları, elektron mikraskoplar) tələb olunur. Bunlar əlavə, xüsusi tədqiqatlara aid olunurlar. Çünki bu üsullardan bütün hallarda istifadə olunmur, yalnız heyvanın ümumi və ya əsas üsullarla müayinəsindən sonra adi kliniki müayinələrlə müəyyənləşdirilməsi mümkün olmayan hallarda diaqnozun dəqiqləşdirilməsi üçün bunlar tətbiq olunurlar.

Kliniki müayinənin sxemi

İri heyvandarlıq fermalarında və komplekslərində, harada ki, çox sayda heyvan toplanıb, həmçinin otlaqlarda, heyvanları daşdıqda, gündəlik baytarlıq baxışı aparılan zamanı əvvəlcə heyvanların qrup halında müayinəsi həyata keçirilir. Bu zaman yemləmə, hərəkət və istirahət və s. vaxtı heyvanların bütün fizioloji fəaliyyəti diqqətlə izlənilir. Zəifləmiş, həyəcanlanmış, iştahı azalmış, öskürən, ishalı olan, bədən quruluşu düzgün olmayan heyvanlar digərlərindən ayrılaraq birinci növbədə müayinə olunurlar.

Xəstə heyvanların kliniki müayinəsini klinik praktikada qəbul edilmiş sxem üzrə ardıcıl aparmaq lazımdır. Heyvanların müəyyən sistem üzrə müayinəsi, yəni bir orqanın digərindən sonra müayinə edilməsi mümkün ola bilən mühüm kliniki simptomların nəzərdən qaçırılması hallarını azaldır, müayinənin tam və hərtərəfli aparılmasına təminat verir və alınmış nəticələrin təhlil olunmasını asanlaşdırır.

Baytarlıq təcrübəsində heyvanların müayinəsi aşağıdakı sxemlə aparılır:

I. Xəstə heyvan haqda ilkin məlumatlar:

a) heyvanın qeydiyyatına alınması;

b) anamnezin toplanması.

II. Xəstənin klinik müayinəsi:

xəstənin müşahidə altına alınması zamanı vəziyyəti (hazırkı halı) –*status praesens*.

A. Ümumi müayinələr:

1) heyvanın habitusunun təyin olunması; 2) görünən selikli qişaların müayinə edilməsi; 3) tük (yun) örtüyünün, dərinin və dərialtı toxumanın müayinə edilməsi; 4) limfa düyünlərinin müayinə edilməsi; 5) bədən temperaturunun ölçülməsi.

B) Xüsusi müayinələr:

1) ürək-damar sisteminin; 2) tənəffüs sisteminin; 3) həzm sisteminin; 4) sidik-cinsiyyət sisteminin; 5) sinir sisteminin; 6) qan sisteminin müayinəsi.

C) Əlavə müayinələr:

rentgeneoloji, biokimyavi, bakterioloji, seroloji, allergik və s.

Həkim müayinə aparılan şəratiti, pasiyentin (xəstə heyvanın) xüsusiyyətlərini nəzərə almalı və bunlara uyğun olaraq diaqnozu dəqiqləşdirmək üçün hansı sistemin öyrənilməsi, hansı əlavə müayinə üsullarının seçilməsi haqda qərar qəbul etməlidir. Bir halda xəstə heyvanın bir dəfə müayinə edilməsi nəticəsində xəstəliyin səbəbi və xarakteri haqda suallara cavab vermək mümkün olur, digər hallarda isə təkrar, çox vaxt isə dərin və mürəkkəb üsullar tətbiq etməklə müayinə aparmaq lazım gəlir.

Xəstə heyvan haqda ilkin məlumatlar. Müalicə müəssisəsinə daxil olmuş hər bir heyvan əvvəlcə qeydiyyatata alınır (registrasiya olunur), sonra onun haqqında məlumatlar toplanılır (anamnez), daha sonra müayinəyə başlayırlar.

Heyvanları sənədlər və ya sahibinin məlumatı əsasında, həmçinin xarici baxış keçirməklə qeydiyyatata alırlar. Qeydiyyatın məqsədi – heyvanın individual xüsusiyyətləri haqda tam məlumat əldə etməkdir ki, bu nişanə və xüsusiyyətlər heyvanı başqalarından asanlıqla ayırmağa imkan verir. Ambulatoriya kitablarında, xəstəlik tarixlərində, dispanserizasiya kartlarında heyvanın daxil olma vaxtı, sahibi haqda məlumat, onun ünvanı, heyvanın növü, cinsi, cinsiyyəti, yaşı, rəngi və nişanələri, boyu, diri cəkisi, inventar nömrəsi, yaxud damğası, ləqəbi və başqa məlumatlar yazılır.

Heyvanın növünü sənədlərdə mütləq göstərmək lazımdır. Çünki heyvanın növündən asılı olaraq onlar arasında nəinki anatomik və fizioloji fərqlər mövcuddur, həmçinin onlarda patoloji proseslər də fərqli təzahür edirlər. Məsələn, manqo və saqqo ilə yalnız atlar və eşşəklər xəstələnirlər; travmatik retikulit, yaman kataral isitmə, emfizematoz karbonkul yalnız qaramalda qeyd olunur; donuzlar üçün atrofik rinit, qızılyel və başqa xəstəliklər xarakterikdir və s. Müalicə və dərman vastələrinin seçilməsi zamanı bəzi növ heyvanların ayrı-ayrı preparatlara, məsələn gövşəyənlərin civə preparatlarına, pişiklərin fenola qarşı həssaslığının artıq olması nəzərə alınmalıdır.

Cins qaramal yerli cinslərlə müqayisədə bir sıra xəstəliklərə daha həssadırlar. Küçə itləri taun xəstəliyini nisbətən yüngül keçirirlər, amma cins itlər isə bununla çox ağır xəstələnirlər.

Yalnız erkəklərə və dişilərə məxsus olan xəstəliklər mövcuddur, həmçinin dişilərdə boğazlıq, erkəklərdə kastrasiya kliniki statusun bəzi göstəricilərinə, həmçinin bəzi xəstəliklərin baş verməsinə və gedişinə təsir edir.

Orqanizmin rezistentliyi, həmçinin heyvanların bəzi xəstəliklərə qarşı meyilliliyi yaş ilə əlaqədardır. Belə ki, raxit, ağ əzələ xəstəliyi, avitaminozlar ən çox cavanlarda qeyd olunur, ağ ciyərlərin xroniki emfizeması, ürək xəstəlikləri əsasən yaşlı heyvanlar arasında rast gəlinir.

Heyvanın rəngi və nişanələri də kliniki əhəmiyyətə malikdirlər. Məlumdur ki, dərinin pigmentlərsiz sahələri yem ekzantemalarının, yəni qarabaşaq və yonca xəstəliyinin; boz rəngli atlar melanosarkomatozun baş verməsinə meyillidirlər.

Dərman maddələrinin dozalarının təyin edilməsi zamanı heyvanın boyu və diri çəkisi nəzərə alınır.

Anamnez (yunanca: *anamnesis* – xatirə, yada salma) – müayinəyə və müalicəyə daxil olana qədər heyvan haqda ilkin məlumatlardır. Bu məlumatları baytarlıq və zootexniki sənədlərdən, qulluq edən personaldan və ya heyvanın sahibindən sorğu yolu ilə toplamaq olar.

Anamnez böyük praktik əhəmiyyətə malikdir, bəzi hallarda isə diaqnozun qoyulması üçün həlledici rol oynayır. Odur ki, məlumatların toplanması dəqiq, mükəmməl və tam olmalıdır. İri heyvandarlıq təsərrüfatları şəraitində anamnezə heyvanların saxlanması şəraiti, rasionların dəyərliyi, məhsuldarlıq, xəstələnmə dərəcəsi daxil edilməlidir ki, bunu da zoobaytarlıq xidmətinin sənədlərindən, şəxsi müşahidələrdən, mütəxəssislər və qulluq edən şəxslərdən sorğu vasitəsilə asanlıqla müəyyən etmək olur. Heyvanın sahibinə, qulluq edən şəxslərə sualı elə vermək lazımdır ki, onlar bunu başa düşsünlər və tam, ətraflı cavab verə bilsinlər. Onu da yadda saxlamaq lazımdır ki, heyvana qulluq edən şəxslər suallara cavab verən zaman çoxlu şəxsi, subyektiv fikirlər söyləyirlər, əgər onun xəstələnməsində və ölümündə günahkardırlarsa, onda səhv məlumatlar verirlər. Həkim anamnez zamanı alınan məlumatları kliniki müayinələrin nəticələri ilə tutuşdurmalı və anamnezin düzgünlüyü barədə qərar verməlidir.

Anamnez məlumatları iki hissədən təşkil olunur: həyat anamnezi, xəstəlik anamnezi.

Xəstəlik anamnezi – *anamnesis morbi* – xəstəliyin başladıqdan hazırkı vəziyyətə kimi inkişafını əks etdirməlidir. Bu zaman heyvanın nə vaxt, hansı şəraitdə və nəyin nəticəsində xəstələndiyi; xəstəliyin neçə başlaması, hansı əlamətlərlə və necə keçməsi; hansı müayinələrin aparılması və onların nəticələri; heyvana kim tərəfindən və hansı

müalicəvi köməyin göstərilməsi; hansı dərman maddələrinin işlədilməsi, onların dozası, yerimə üsulu və müalicənin nəticəsi aydınlaşdırılır. Əlavə olaraq heyvanın ümumi vəziyyəti öyrənilir, iştahı, suya tələbi, ishalın, öskürəyin, tənqənəfəsliyin və başqa pozğunluqların olub-olmaması, həmin təsərrüfatda və ya qonşularda başqa heyvanların xəstələnmələri barədə məlumatlar toplanılır. Vəziyyətdən asılı olaraq sualların siyahısı dəyişə bilər.

Həyat anamnezi – anamnesis vitae – heyvanın həyatı barədə məlumat olub, xəstəliyin xarakterini, səbəblərini və baş vermə şəraitini aydınlaşdırmaq üçün çox vacibdir. Bu zaman heyvanın haradan alınması, valideynlərinin sağlamlığının vəziyyəti; yemləmə, qulluq və bəsləmə şəraiti haqda məlumat; erkən və postnatal dövrlərdə sağlamlıq vəziyyəti; irsiyyəti; heyvanın təsərrüfatda təyinatı və istifadə olunması (məhsuldarlığı, işçi heyvanların icra etdikləri işlər); dişilərdə – boğazlıq, doğum, yelin xəstəlikləri; heyvanlara gəzinti məsionu verilmə və qulluq edən şəxslərdən və ya mütəxəssislərdən sorğu vasitəsi ilə alınacaq digər məlumatlar aydınlaşdırılır.

II Fəsil

Xəstəliklərin simptomları və sindromları.

Diaqnoz, diaqnozun ümumi metodologiyası. Proqnoz.

Xəstəliklərin simptomları.

Xəstəliklərin klinik müayinələrlə müəyyən olunan və xəstə heyvanı sağlamlardan fərqləndirən, orqan və sistemlərdə baş verən anatomik və funksional dəyişikliklərin əsasında duran bütün təzahür formaları klinik nişanələr və ya simptomlar (yunanca: *symptoma* – hadisə, təsadüf) deyilir. Xəstəliyin simptomlarının məcmüyü və onun keçmə xarakteri klinik mənzərəsini təşkil edir.

Simptomların müəyyən edilməsi və onların dəqiq öyrənilməsi – kliniki müayinənin əsas vəzifələrindən biridir. Simptomları qiymətləndirən zaman nəzərə almaq lazımdır ki, normadan kənara çıxmış bir sıra funksional göstəricilər sağlam heyvanlarda onların yaşı ilə və ya fizioloji vəziyyəti ilə (çərə axıtma, boğazlıq, həyəcanlanma və s.) əlaqədar da ola bilər. Belə dəyişiklikləri xəstəliyin simptomları kimi qiymətləndirmək lazım deyil. Hər bir simptomun mənşəyini müzakirə edən zaman yaxşı olar ki, onun patoloji təsirin və ya orqanizm ilə xarici mühitin arasında tarazlığın qurulmasına yönəlmiş müdafiə-fizioloji reaksiyasının nəticəsi olduğunu müəyyənləşdirilsin. Belə ki, İ.P.Pavlov xəstəliyi ikitərəfi olan bir proses kimi izah edirdi və orada bir tərəf təmiz patoloji proses olmaqla heyvan orqanizminin funksiyalarının pozulmasına səbəb olmuş qığıqlandırıcı prosesləri, digər tərəf – pozulmuş funksiyaların bərpasına yönəlmiş müdafiə-fizioloji prosesləri özündə birləşdirir. Yəni ki, İ.P.Pavlov göstərirdi ki, mədə zədələndikdə iştahının itməsi orqanizmin xəstəliyə qarşı gördüyü fizioloji tədbir olub müdafiə-uyğunlaşma xarakterli simptomdur, zədələnmə simptomu deyil.

Xəstəliklərin simptomlarını öyrənən zaman orqanizmin bu və ya digər eyni bir reaksiyasının müxtəlif şəraitlərdə fizioloji məhiyyətini aydınlaşdırmaq lazımdır. Belə ki, öskürmə bir şəraitdə aydın ifadə olunmuş müdafiə xarakteri daşıyır, başqa şallarda isə patoloji reaksiya olub ağ ciyərlərdə ağır patoloji dəyişikliklərin baş verməsi ilə nəticələnir.

Simptomları analiz edən zaman nəzərə almaq lazımdır ki, orqanizmin individual xüsusiyyətlərindən və xarici mühit şəraitindən asılı olaraq eyni bir xəstəlik müxtəlif cür keçə bilər. Bir heyvanda xəstəlik yüngül, digərində isə ağır keçə bilər. Xəstəlik ağır keçdikdə müdafiə və uyğunlaşma reaksiyaları tam yetişməzlər və onda patoloji simptomlar üstünlük təşkil edirlər.

Heyvanların müayinəsi zamanı tapılan xəstəliklərin əlamətləri, məsələn, sarılıq, qara ciyərin böyüməsi xəstəliyin obyektiv simptomları zəşab olunur.

Simptomlar klinik olaraq aşağıdakı qruplara bölünürlər: 1) daimi və müvəqqəti; 2) mühüm (əhəmiyyətli) və az əhəmiyyətli; 3) tipik (xarakterik) və atipik (qeyri-xarakterik); 4) patoqnomik və təşadüfi.

Patoqnomik o simptomlara deyilir ki, onlar yalnız bir xəstəlik üçün xarakterikdirlər və onların tapılması xəstəliyə diaqnoz qoymaq üçün həlledici rol oynayır (perikardit zamanı şırıltı səsinin olması, aorta klapanlarının çatışmamazlığı zamanı sıçrayıcı nəbzın olması və s.)

Tipik simptomlara patoqnomik simptomlardan fərqli olaraq başqa xəstəliklərdə də rast gəlinir; məsələn krupozlu pnevmoniyada perkutor səsin kütləşməsi tipik simptom hesab edilir, amma bu hal ağ ciyərlərdə olan başqa patoloji proseslərdə də qeyd olunur.

Ümumi simptomlar bütün orqanizmin reaksiyası nəticəsində baş verir: bədən temperaturunun yüksəlməsi, nəbz və tənəffüsün tezleşməsi, iştahının azalması və s.

Yerli simptomlar – bunların yayılması patoloji sahə ilə məhdudlaşır, məsələn perkussiya zamanı ağ ciyərdə kavernanın üstündə timpanik səs, ağ ciyərdə bərkimiş sahənin üstündə küt səs və s.

Xəstəliyin nəticəsini pronozlaşdırmaq nöqtəyi nəzərindən simptomlar əlverişli (yaxşı), əlverişsiz (mənfi, pis), təhlükəli və ümidsiz qruplara bölünürlər. *Əlverişli simptomlara* iştahın bərpa olması, bədən temperaturunun normallaşması aid olunur. *Əlverişsiz simptomlar*: ağ ciyərlərin iltihabı zamanı nəfəsvermə havasında üfunətli iyin əmələ gəlməsi, burun boşluğundan çoxlu qonur-boz rəngli axıntının gəlməsi. *Təhlükəli simptomlara* atlarda bağırsağın burulması zamanı peristaltik səsin olmaması, soyuq tər, dərinin turqorunun zəifləməsi aid olunur. *Ümidsiz simptomlara* sağalma mümkün olmayan əlamətlər (ürək kisəsində şırıltı səsinin olması) aid olunur.

Xəstəliklərin sindromları

Bəzi patoloji proseslər zamanı simptomlar qanunauyğun olaraq çox və az dayanıqlı qruplarda və komplekslərdə cəmləşirlər. Bir-biri ilə patogenetik bağlı simptomların məcmüyu *sindrom* və ya *simptomokompleks* adlanır. Anatomik və funksional sindromlar ayırd edilirlər. Orqanlarda struktur dəyişiklikləri ilə uzlaşan (uyğunlaşan) fiziki simptomların uyğunluğu *anatomik sindrom* adlanır. Məsələn, ağ ciyər nahiyəsində kütlük və bronxial tənəffüs bərkimiş ağ ciyər toxumasının anatomik sindromudur. Funksional simptomların uyğunlaşması *fizioloji* və ya *funksional sindrom* əmələ gətirir. Məsələn, qanın qələvi ehtiyatının

apzılması, sidikdə ammonyakın artması, alveolyar havada CO₂ miqdarının azalması qazsız asidoz funksional sindromunu təşkil edir.

Sindromlar dəyişirlər, əmələ gəlirlər, itirlər, birləşirlər və çox vaxt eyni bir sindroma müxtəlif xəstəliklərdə rast gəlmək olur.

Xəstəliyin kliniki görünüşünü öyrənən zaman simptomların və sindromların diaqnostik əhəmiyyətini, onların mənşəyini və bir-biri ilə əlaqəsini müəyyənləşdirmək; hər birinin xarakterini öyrənmək; həmin xəstəlik üçün onların əhəmiyyətliliyini və ya ikinci dərəcəli olmasını aydınlaşdırmaq lazımdır. Bütün bunlar simptomlar haqda elmin – s e m i o l o g i y a n ı n əsasını təşkil edirlər.

Diaqnoz haqda anlayış

Diaqnoz (yunanca: *diagnosis* – tanıma, müəyyən etmə) – xəstəliyin mahiyyəti və heyvanın vəziyyəti haqda nozoloji terminlərlə ifadə olunan qısa nəticədir. Diaqnozun qoyulması üçün tədqiqat üsullarına yaxşı yiyələnmək, alınmış məlumatları təhlil etmək qabiliyyəti ilə bərabər, həmçinin xüsusi patologiyaları dərinlən bilmək tələb olunur. Sintetik analiz üsulu daha rəşional hesab olunur. Bu üsulda simptomdan sindroma, sindromdan daha böyük sindroma və ya simptomokompleksə keçilir, sonra orqanizmin xarici mühitlə qarşılıqlı əlaqəsinin xarakterini və səbəblərini dərk etməklə xəstəlik təyin olunur. Bu zaman xarici mühit şəraitinə xüsusi fikir vermək lazımdır, çünki iri fermalarda və komplekslərdə heyvanların saxlama və yemləmə şəraitinin pozulması çox vaxt kütləvi xəstələnmənin səbəbi olur.

Diaqnoz elə qısaca və dürüst ifadə olunmalıdır ki, o klinik baytarlığın tələbinə cavab versin və xəstəliyi başa düşmək üçün xüsusi əhəmiyyət kəsb edən elementləri özündə birləşdirsin. Belə elementlər xəstəliyin adı ilə bərabər aşağıdakılar aid olunur: 1) etioloji (xəstəliyin təbiətinin və ya mənşəyinin aydınlaşdırılması); 2) morfoloji (prosesin yerləşmə yerinin, morfoloji dəyişikliklərin xarakterinin və dərəcəsinin müəyyən edilməsi); 3) funksional (xəstəliklə müşayət olunan funksional pozğunluqların xarakterini və dərəcəsinin təyin etmək); 4) patogenetik (xəstəliyin inkişaf mexanizmi və onun keçmə xüsusiyyəti).

Əgər diaqnoz tələblərə cavab verirsə, onda *tam və ya genişlənmiş kliniki diaqnoz* adlanır. Ancaq heyvanları müayinə edən zaman heç də həmişə bütün elementləri, bütün məlumatlar kompleksini müəyyən etmək mümkün olmur. Belə hallarda *natamam diaqnoz* mümkündür ki, onun da ifadə olunmasında bir neçə elementlər öz əksini tapır.

Diaqnozun qoyulması aşağıdakı əsas diaqnostik mərhələlərlə həyata keçirilməlidir: 1) faktların toplanması; 2) onların təhlili; 3) məlumatların sintezi; 4) təcridi diaqnoz; 5) son diaqnozun yoxlanılması; 6) diaqnozun sonrakı dinamik yoxlanması.

Xəstəliklərin diaqnostikası kompleks olmalı və bütün mümkün müayinə üsullarına və onların məcmuyuna əsaslanmalıdır. Diaqnoz bitmiş, daimi bir məvhum deyil və o dəyişə bilər.

Xəstəliklərin diaqnozu və individual diaqnoz qoyulur.

Xəstəliyin diaqnozu – *diagnosis morbi* - anamnezin və xəstəliyin simptomlarının öyrənilməsi nəticəsində təyin olunur və bu xəstəlikdən əziyyət çəkən bütün xəstələrə şamil olunur. Belə diaqnozun qoyulmasına həkimə müşahidə etdiyi kliniki əlamətləri nizama salmaq, onları müntəzəm sistemə toplamaq, nozoloji diaqnozu müəyyən etmək kimi işlər kömək edir ki, bunlar olmadan individual, patogenetik diaqnozun təyin edilməsinə başlamaq olmaz. Xəstəliyin diaqnozu və ya nozoloji diaqnoz (yunanca: *nozoz* – xəstəlik) formal hesab olunmalıdır, çünki o həmin xəstənin bütün xüsusiyyətlərini özündə əks etdirmir; bu mərhələdə müxtəlif xəstələrə bir-birinə oxşar hallar kimi baxılır.

Individual diaqnoz – *diagnosis aegroti* - heyvanda həmin vaxtda və həmin şəraitdə xəstəliyin gedişinin individual xüsusiyyətlərini göstərir. Xəstəliyin diaqnozu ilə kifayətlənmək olmaz və onu individual diaqnoza çevirmək lazımdır. Axırınıc – ən dolğun və sintetikdir və onu pasiyentin diqqətlə kliniki, instrumental və laboratoriya müayinələrindən sonra təyin edilir. Sintetik, patogenetik duymaq üsulu hadisələrin ardıcıl sintezinə və onlar arasında patogenetik əlaqənin müəyyən edilməsinə əsaslanmaqla həmin xəstəliyin və heyvanın vəziyyətinin konkret təyin edilməsi üçün başlıca rol oynayır.

Qurulma üsuluna görə sintetik və ya tam diaqnozdan (*diagnosis morbi et aegroti*) başqa düz və ya analogiyalara görə diaqnoz; təcridi diaqnoz; müşahidə yolu ilə diaqnoz və müalicəyə görə diaqnoz ayırd edilir.

Düz diaqnoz və ya analogiyalara görə diaqnoz heyvanda müəyyən olunmuş simptomların məlum xəstəliklərin simptomları ilə müqayisə edilməsinə əsaslanır. Düz diaqnozun qoyulması patoqnomik simptomlar olduqda, məsələn aortanın aypara klapanlarının çatışmamazlığı zamanı sıçrayıcı nəbzın olması zamanı mümkündür. Belə diaqnoz tam ola bilməz, çünki o xəstəliyin hər hansı bir ağırlaşmasının müəyyən olunmasına gətirib çıxara bilər.

Təcridi diaqnoz oxşar xəstəliklərin təcrid edilməsi yolu ilə qoyulur, yəni məlumatlar və mümkün ola bilən hallar arasında fərqlərin axtarılmasına və bu yoxlama zamanı ehtimalların kənar edilməsinə əsaslanır.

Müşahidə yolu ilə diaqnoz həmin xəstəliyi xarakterizə edən simptomların üzə çıxarılması üçün əlavə tədqiqatlara (rentgenoloji, elektrokardiografik və s.) sərf olunan vaxt zamanı pasiyentin öyrənilməsi nəticəsində qoyulur.

Müalicəyə görə diaqnoz həmin patologiya üçün spesifik olan müalicənin, məsələn doğumdan sonrakı perez zamanı yelinə havanın vurulmasının nəticələrinə əsaslanır.

Diaqnozun təyin edilməsi üçün istifadə edilən aparıcı müayinə üsulu nəzərə alınmaqla kliniki, rentgenoloji, radioizotop, funksional, sitoloji, histoloji və s. diaqnozlar ayırd edilir.

Xəstəliyin müəyyən edilməsi vaxtına görə diaqnozlar ilk, gecikmiş, ölümdən sonrakı və retrospektiv olurlar. *İlk diaqnoz* patoloji prosesin başlanğıcında qoyulur və müalicəvi, profilaktik tədbirlərin aparılmasını təmin edir. *Gecikmiş diaqnoz* xəstəliyin tam inkişafı dövründə və ya axırında qoyulur. Bəzən xəstəliyə diaqnoz yalnız patoloji-anatomik yarma nəticəsində qoyulur – *seksion* və ya *patoloji-anatomik diaqnoz*. Xəstəlik bitdikdən sonra həkim sənədlərinin, epizootoloji situasiyanın və ya xəstələnilib sağalmış heyvanların qanının analizinin nəticəsində qoyulan *dasqnoz retrospektiv diaqnoz* adlanır.

Əsaslandırılma dərəcəsinə görə diaqnoz ilkin, son və şübhəli ola bilər. *İlkin* və ya *hipotetik diaqnoz* pasiyentin ilkin müayinəsi zamanı qoyulur və heyvanın sonrakı müayinəsi üçün başlanğıc rolunu oynayır. *Son (qəti)* və ya *əsaslandırılmış diaqnoz* hərtərəfli müayinədən və oxşar xəstəliklərin təfriq edilməsindən sonra qoyulur. *Şübhəli diaqnoz* xəstəliyin müəyyən olunmasına yəqinlik, doğruluq olmadıqda qoyulur.

Əsas xəstəliyin diaqnozundan başqa yanaşı gedən xəstəlik və ağırlaşma diaqnozları da ayırd edilir. Əsas xəstəlik heyvanın həyatı və məhsuldarlığı üçün əhəmiyyətli rol oynayır, yanaşı gedən xəstəlik isə ikincili əhəmiyyətə malik olmaqla, əsas xəstəlikdən çox əvvəl yaranır və onun baş verməsi üçün fon rolunu oynayır və çox vaxt onun gedişini ağırlaşdırır. Ağırlaşmalar əsas və ya yanaşı gedən xəstəliklərlə patogenetik bağlı olan çətinləşdirici hallar ola bilərlər.

Əgər xəstəlik heyvanın ölümü və ya çıxdaş olunması ilə bitirsə həyatı diaqnozu patoloji-anatomik diaqnozla tutuşdurmaq lazımdır. Bu zaman kliniki mülahizənin doğruluğu yoxlanılır, çünki yarma zamanı orqanlarda elə dəyişikliklərə rast gəlmək olar ki, onlar heyvan sağ olan vaxt müəkkəb simptomlar və sindromlar verə bilərlər.

Düzgün olmayan diaqnoz xəstəliyin az öyrənilməsi, heyvanın lazımı səviyyədə və ya düzgün müayinə olunmaması, xüsusi müayinə üsullarının tətbiq edilməsinin çətinliyi nəticəsində səhv rəy verilməsi, həkimin təcrübəsinin olmaması və onun öz təcrübəsinə və intuisiyasına əsaslanaraq lazımı müayinələri aparmaması və s. hallarda qoyula bilər.

Xəstəliyin proqnozu

Proqnoz (yunanca: *prognosis* – qnabaqcadan xəbər vermə) – xəstəliyin inkişafının və nəticəsinin qabaqcadan görülməsi olub patoloji

proseslərin gedişi qanuna uyğunluqlarına və obyektiv məlumatlara əsaslanır. Xəstəliyin proqnozunu (əqibətini) müəyyənləşdirən zaman onun mahiyyəti və orqanizmin individual xüsusiyyətlərindən başqa radikal müalicə üsullarının olması, onların tətbiq olunma ehtimalı, həmçinin heyvana müvafiq bəsləmə, yemləmə və saxlama şəraitinin yaradılması nəzərə alınır. Düzgün proqnoz nəinki düzgün diaqnozla, həmçinin xəstəliyin xarakteri ilə əlaqədardır. Heyvanın həyatı proqnozdan asılıdır.

Heyvanın sağalması və məhsuldarlığının saxlanması hallarında proqnoz yaxşı olur. Müalicə olunmayan xəstəliklərdə isə pis proqnoz qoyulur. Şübhəli və ya ehtiyatlı proqnoz xəstəliyin nəticəsini müəyyən etmək çətin olan hallarda söylenilir. Proqnozun ehtiyatlı söylenilməsi xəstəliyin kliniki şəklinin mürəkkəb olması və ya heyvanın vəziyyətinin dəqiq müəyyən edilməsinin çətin olması ilə diktə edilir.

Səhv proqnoz diaqnozun dəqiq olmaması, xəstəliyin ağırlıq dərəcəsinin və orqanizmin müdafiə qüvvəsinin düzgün təyin edilməməsi hallarında, həmçinin xəstəliyin gediş xüsusiyyətlərinin əvvəlcədən müəyyən edilməsinin çətinliyi ola bilər.

Xəstəlik tarixi

X ə s t ə l i k t a r i x i – rəsmi klinik sənəddir və stasionar müalicəsində olan hər bir xəstə heyvan üçün tərtib olunur. Bunu həmçinin heyvanın təsərrüfat şəraitində müalicəsinin davam etdirilməsi zamanı da tərtib edirlər. Xəstəlik tarixində xəstəliyin başlanğıcından və ya heyvan daxil olduğu vaxtdan xəstəliyin nəticəsinə kimi bütün kliniki müşahidələr, müayinələr və müalicə üsulları dəqiq və ardıcıl yazılır. Bu sənəd baytar həkiminin işini əks etdirir, diaqnostik və müalicə işinin keyfiyyətini qiymətləndirməyə imkan verir, statistika və elmi işlər üçün material rolunu oynayır, onun əsasında rəy verilir, arayışlar və ya çıxarışlar yazılır.

Xəstəlik tarixinin aparılması AR Kənd Təsərrüfatı Nazirliyi yanında Baş Baytarlıq İdarəsi tərəfindən müəyyən olunmuş qayda üzrə icra edilir. Xəstəlik tarixi aşağıdakı hissələrdən ibarətdir:

1. Registrasiya (xəstə heyvanın qeydə alınması). Burada heyvanın daxil olması və çıxarılması vaxtı, növü, cinsi, cinsiyyəti, yaşı, rəngi, adı və ya inventar nömrəsi, diri çəkisi və s, sahibinin adı, soyadı, atasının adı, ünvanı qeyd olunur.

2. Anamnez – müayinəyə və müalicəyə daxil olana kimi heyvan haqda məlumat.

a) xəstələnmənin tarixi, buraya ilkin əlamətlərdən həkimin müayinəsinə kimi xəstəliyin başlaması, inkişafı, gedişi yazılır, həmçinin kimin, harada və hansı müalicənin apardığı, onun effekti qeyd olunur;

b) xəstə heyvanın həyatı, buraya xronoloji qaydada (doğulduqdan axırncı günlərə qədər) heyvanın saxlanması, yemlənməsi şəraiti, boğazlığı,

doğuşu, məhsuldarlığı, keçirdiyi xəstəliklər və s. haqda məlumatlar qeyd edilir.

3. Klinikaya daxil olan gün heyvanın vəziyyəti. Bu hissədə obyektiv müayinələrin nəticələri – ümumi və sistemlər üzrə, laboratoriya və instrumental müayinələri daxil olmaqla, daxil edilir. Heyvanın müayinəsinin nəticələri əsasında xəstəlik tarixində ilkin diaqnoz və sonrakı müşahidələr və müayinələr nəticəsində qoyulmuş son diaqnoz göstərilir.

4. Xəstəliyin gedişi və müalicəsi və ya gündəlik. Burada ardıcıl olaraq bütün klinik müşahidələr, analizlərin nəticələri, tətbiq edilən müalicə üsulları, təyinatlar, məsləhətlər, xəstəliyin nəticəsi və s. yazılır. Gündəlikdə qısa, amma əsaslı surətdə xəstəliyin gedişi boyu baş verən bütün dəyişikliklər, tədqiqatların nəticələri yazılır, tempur, nəbz, tənəffüs, laboratoriya analizlərinin nəticələri, dərman maddələrinin reseptləri, heyvanın dietası, saxlanma rejimi qeyd olunur. Hər bir simptomun dəyişiklikləri başladıqdan qurtarana kimi izlənilməlidir.

5. Epikriz – *epicrisis* - qısa həkim rəyidir, burada xəstəliyin xüsusiyyətləri və aparılan müalicənin nəticələri qeyd olunur, müşahidə olunan hal analiz olunur. Epikriz xəstəlik tarixinin axırında heyvanın müşahidə olunması bitdikdə, özü də yekunlaşdırılmış formada yazılır. Epikrizdə aşağıdakı suallar öz əksini tapır: diaqnoz və onun əsaslandırılması, xəstəliyin etiologiyası və patogenezi, xəstəliyin gedişi xüsusiyyətləri, aparılmış müalicənin effektivliyi, çıxma vaxtı heyvanın vəziyyəti, sonrakı saxlama və istismar rejimi və əgər lazımdırsa, aparılacaq müalicə. Təsərrüfata heyvanlar arasında belə xəstələnmə halları olduqda onların profilaktikası haqda təkliflər verilir.

Son epikrizdən başqa gündəlikdə mərhələ epikrizinin də yazılması tövsiyyə olunur ki, burada da hər bir müəyyən mərhələyə yekun vurulur, xüsusilə xəstəliyin gedişində dəyişiklik baş verdikdə, diaqnoz, müalicə dəyişdikdə və s.

Letal nəticə olduqda kliniki və patoloji-anatomik tədqiqatların nəticələri müqayisə olunurlar.

Başa çatdırılmış xəstəlik tarixini baytar həkimi və ya kurator imzalayır və onun tam tərtib olunması tarixini yazır.

III Fəsil

Heyvanın ümumi müayinəsi

Ümumi müayinəyə habitusun təyin edilməsi, selikli qişaların, dərinin, limfa düyünlərinin müayinəsi və bədən temperaturunun ölçülməsi daxildir.

Habitusun təyin edilməsi

H a b i t u s dedikdə müayinə vaxtı xarici əlamətlərin toplanmasına görə müəyyən olunan bədən quruluşunu, bədənin vəziyyətini, köklük dərəcəsini, konstitusiyasını və temperamentini xarakterizə edən heyvanın xarici görünüşü başa düşülür.

Habitusun təyin edilməsi heyvanın ümumi vəziyyəti və xəstəliyin əlamətləri haqda təsəvvür yaradır ki, bu da diaqnostika üçün vacib əhəmiyyət kəsb edir.

Heyvan qruplarını müayinə edən zaman baxmaqla heyvanın xarici görünüşündə baş verən dəyişiklikləri müəyyən etmək, xəstə və xəstəliyə şübhəli heyvanları ayırmaq mümkündür. Xarici əlamətləri müəyyən etdikdən sonra xəstəliyin xarakterini aydınlaşdırmaq üçün heyvan diqqətlə müayinə olunur. Müayinənin əvvəlində heyvanın vəziyyəti haqda alınmış məlumatları mütləq təkrar müayinələrlə nəzarətdə saxlamaq lazımdır. Çünki xəstə heyvanın xarici görünüş vəziyyəti çox dinamik (dəyişən) olur.

Bədənin duruş vəziyyəti və ya poza. Heyvan bədəninin duruş vəziyyəti sərbəst, yəni təbii (fizioloji) ayaqüstə və ya yatmış və məcburi ayaq üstə duruş və ya məcburi yatış ola bilər. Bəzi xəstəlik hallarında heyvanlar qeyri-təbii vəziyyət alırlar və ya məcburi hərəkətlər edirlər.

Sağlam heyvanlar bədənin duruş vəziyyətini asanlıqla dəyişirlər. Qaramal çox vaxt, xüsusilə yem qəbul etdikdən sonra yatırlar. Bu zaman heyvan qarnı və ya bir yanı üstə yataraq, ayaqlarını altına yığır, ayağa durmağa məcbur etdikdə yavaş-yavaş dikəlir və birdən qalxırlar. Sağlam atlar adətən ayaq üstə dururlar, xüsusilə gündüzlər. Onlar əsasən yanı üstə ayaqlarını uzadaraq yatırlar. İnsan və ya başqa növ heyvan yaxınlaşdıqda atlar cəld ayağa qalxırlar. Donuzlar adətən yem qəbulundan sonra yatırlar və insanlar yaxınlaşdıqda onlara reaksiya vermirlər. Sağlam qoyun və keçilər insan yaxınlaşan kimi qaçırırlar.

Heyvanlar çox vaxt yem qəbulundan, ağır və uzun müddətli işdən sonra, ətraf mühitin temperaturu isti olduqda, bəzən isə onlar üçün əlverişli olan pozanı dəyişmək istəmədikdə ayağa qalxmaq istəmirlər. Odur ki, çığırılma ilə, dadlı yem göstərməklə, qulağına əl vurmaqla, əl çalmaqla, qamçını şıqqılatmaqla, durmağa cəhd edən zaman ona kömək etməklə və s. vasitələrlə heyvanı durğuzmaq istədikdə, o durmursa, bu məcburi duruş vəziyyəti hesab olunur.

Heyvanları ayaq üstə durduqları zaman müayinə etmək daha əlverişlidir. Xırda heyvanları adətən stolun üstünə qoyurlar, qara ciyəri, dalağı, sidik kisəsini müayinə etmək üçün isə onlara uzanmış vəziyyət verirlər.

Ataksiyalar, parezlər, ifliclər və başqa xəstəliklər zamanı hərəkət funksiyalarının pozulmasının xarakterini heyvanı yeritməklə müəyyən edirlər.

Bədənin məcburi duruş vəziyyəti. Xəstə heyvanlarda məcburi duruş və məcburi yatış vəziyyəti və qeyri-təbii pozalar ola bilər.

Məcburi ayaq üstə duruş vəziyyəti əsasən atlarda arıqlıq, dovşacıq, plevrit zamanı, pnevmoniyada, iti alveolyar emfizemada əmələ gələn ağır tənqənəfəslik zamanı, həmçinin beyin xəstəliklərində (beyin mədəciklərinin hidropsu) müşahidə olunur. Ağ ciyər xəstəliklərində və plevritdə ayaq üstə duruş vəziyyəti çətinləşmiş tənəffüsü nisbətən asanlaşdırır. Ekssudativ plevrit zamanı ağ ciyərlərə və ürəyə mayenin təzyiqi azalır. Yalnız müstəsna hallarda heyvanlar plevrit zamanı yatırlar, özü də xəstə tərəfi üstə. Qaramalda məcburi ayaq üstə duruş vəziyyəti travmatik perikardit zamanı qeyd olunur.

Məcburi yatış vəziyyəti iri heyvanlarda yalnız bir sıra xəstəliklərdə xarakterik simptom kimi qeyd olunur. Qaramalda bu doğumdan sonrakı parez, ketozun ağır forması zamanı, bəzən doğumdan əvvəl və doğumdan sonra müşahidə edilir. Atlarda məcburi yatış vəziyyəti paralitik mioqlobinuriya, ensefalomielit, beyinin travmatik zədələnməsi üçün xarakterikdir. Başqa xəstəliklər zamanı iri heyvanlarda bu poza adətən ağır vəziyyəti və başqa əlamətlərlə (gözlərin çuxura düşməsi) birlikdə proqnostik cəhətdən pis simptom hesab olunur.

Xırda heyvanlarda məcburi yatış vəziyyəti çox tez-tez müşahidə olunur. Bu ağır keçən bir çox xəstəliklər üçün xarakterikdir. Donuzlar bu zaman döşənəyin altına girirlər, itlər, pişiklər, xəz dəri heyvanlar küncə çəkilərək yatırlar.

Qeyri-təbii pozalar bir sıra xəstəliklər üçün qiymətli simptomlar hesab olunurlar. İneklər travmatik perikardit zamanı başlarını irəli uzadaraq ayaq üstə dururlar, dirsək oynaqları xaricə tərəf çevrilmiş, beli donqarlaşmış, arxa ətraflar irəliyə qarın altına tərəf çəkilmiş olurlar. Doğumdan sonrakı parez və ketoz zamanı ineklər yatırlar, boyunları əyilir, başlarını döş qəfəsinə qoyurlar. Vaginitlə xəstə ineklər, həmçinin balalığın xəstəlikləri zamanı heyvanlar bellərini donqarlaşdıraraq və quyruqlarını qaldıraraq dururlar, çox vaxt isə arxa ətraflarını aralıyaraq sidik buraxma pozasını alırlar. Başın irəli uzadılmış vəziyyəti laringit zamanı müşahidə olunur. Baş beyinin xəstəlikləri zamanı heyvanlar başlarını divara və ya yem qabına söykəyirlər. Atlar dovşancıq ilə xəstələndikdə xarakterik poza qeyd olunur: atlar başlarını irəli uzadaraq və yuxarı qaldıraraq dururlar, ətraflarını aralı qoyurlar, qulaqları arxaya tərəf dartılır, beli gərginləşir,

quyruğu qalxır, üçüncü göz qapağı göz yarığında çıxır. Ağır xəstəliklər zamanı heyvanlar başlarını aşağı dikmiş və qulaqları sallanmış vəziyyətdə dururlar.

Atlar sancı simptomokompleksi ilə keçən xəstəliklər zamanı qeyri-adi pozalar alırlar. Onlar başlarını çevirərək qarınlarına baxırlar (müşahidəçi pozası), ayaqlarını kənara çəkərək bədənlerini yelləyirlər («yellənən kəfki» pozası). Atlar mədənin iti genişlənməsi, donuzlar gastrit zamanı it oturuşu vəziyyəti (oturmuş it pozası) ala bilirlər. Atlar ensefalit, inəklər meningit, buzovlar, quzular, cücələr və başqa cavanlar B₁-hipovitaminozu zamanı ənsə əzələlərinin toniki sıxılması nəticəsində başlarını arxaya doğru qatlayırlar.

Məcburi hərəkətlər qeyri-iradi olmaqla sərsəri gəzmə, maneje, fırlanma, valabənzər hərəkətləri, irəliyə və ya geriye doğru hərəkətlər formasında müşahidə edilir. Məcburi hərəkətlər baş beyinin zədələnməsi zamanı baş verirlər.

Səbəbsiz sərsəri gəzmə zamanı heyvanlar əzgin vəziyyətdə gəzib dolaşırlar, tez-tez yerlərini dəyişirlər və bu vaxt səndələyirlər, ayaqları bir-birinə dolaşır, divara, yem qabına girirlər, dayanaraq donub qalırlar və ya hərəkət istiqamətini dəyişirlər. Onlar ətraf qıcıqlara zəif cavab verirlər və ya heç bir reaksiya vermirlər. Maneeyə rast gəldikdə heyvanlar dayanırlar və ya yığılırlar, amma əvvəlki hərəkətlərini davam etdirirlər. Səbəbsiz sərsəri gəzmə baş beyinin zədələnməsi və onun yunksional pozğunluğu zamanı, qaramalın ketozunda, qoyunların senurozunda müşahidə olunur.

Maneje hərəkəti – bir istiqamətdə fasiləsiz, dairəvi koordinasiya olunan hərəkətdir. Əgər dairənin diametri dəyişmirsə, onda hərəkət saatlarla davam edə bilər; əgər dairənin diametri tədricən kiçilsə, onda elə vaxt gəlir ki heyvan bədəni bükülmüş vəziyyətdə bir yerdə fırlanır və yerə yığılır. Maneje hərəkəti beyinciyin, görmə qabarcığının arxa şöbəsinin, zolaqlı cismin orta hissəsinin birtərəfli zədələnməsi zamanı, həmçinin mərkəzi hərəkət yollarının qismən pozulması nəticəsində qeyd olunur.

Fırlanma hərəkəti – heyvanın bədəninin bir ayağının ətrafında çox vaxt saat əqrəbi, az hallarda saat əqrəbinin əksi istiqamətində fırlanması. Bunlar beyinciyin zədələnməsi, vestibulyar sinirin iflici zamanı baş verirlər.

İrəliyə doğru hərəkət - heyvanın daim irəliyə doğru qabaqalınmaz hərəkətə can atması. Bu zaman hərəkət çox tələsik olur, ətraflar bir-birinə dolaşır, heyvanın arxası yırğalanır. Heyvanlar səndələyirlər, bəzən yığılırlar və hətta arxası üstə düşürlər. İrəliyə doğru hərəkət baş beyinin iltihabi və parazitar xəstəliklərində, infeksiyon ensefalomielitdə, beyin yarımkürələrinin, görmə qabarcığının və gözün torlu qişasının ocaqlı zədələnməsi zamanı, zolaqlı cismin qıcıqlanması zamanı müşahidə olunur.

Arxaya doğru hərəkət adətən ənsənin və belin əzələlərinin toniki sıxılmaları ilə əlaqədar olur. Bu halda baş arxaya atılır, arxa ətraflar əyilirlər, hərəkət koordinasiyası pozulur. Arxaya doğru hərəkət heyvanın

yıxılmasına və hətta arxası üstə düşməsinə səbəb olur. Buna infeksiyon ensefalomielit və serebro-spinal meningit zamanı rast gəlinir.

Valabənzər hərəkət yatmış heyvanın bədəninin öz oxu ətrafında fırlanmasına deyilir. Çox vaxt hərəkət yarım dövr və ya tam dövr ilə məhdudlaşır, amma bəzən onu hər hansı bir maneə dayandırana kimi davam edir. Valabənzər hərəkətə çox vaxt itlərdə, pişiklərdə, xüsusilə cücələrdə təsadüf edilir. Onlar vestibulyar sinirin, beyinciyin ayaqcığının və ya onların ətrafındakı hissələrin birtərəfli zədələnməsi zamanı baş verirlər.

Bədən quruluşu – bu sümüklərin və əzələlərin inkişaf dərəcəsi olub nəzərdən keçirməklə, bəzən isə ölçü cihazlarından istifadə etməklə təyin olunur.

Güclü (düzgün, yaxşı), orta və zəif (qeyri-düzgün, zəif) bədən quruluşu ayırd edilir.

Güclü (düzgün) bədən quruluşu sümüklərin və əzələlərin yaxşı inkişaf etməsi ilə xarakterizə olunur. Heyvanların başı iri, boynu gödək, döş qəfəsi geniş və dərin, qabırğalar bərk və geniş qabırğaarası boşluqlara malik, sağrı geniş, ətraflar güclü, geniş oynaqlara və massiv əzələlərə malik olur. Onlarda ağ ciyərlər, ürək və bağırsaqlar yaxşı inkişaf edir, xarici təsirlərə qarşı davamlılığı yüksək olur. Belə heyvanlar xəstəliklərə qarşı daha dözümlüdürlər. Bununla belə elə xəstəliklər (doğum parezi, ketoz, mioqlobinuriya) vardır ki, onlarla yalnız güclü bədən quruluşuna malik heyvanlar xəstələnirlər.

Zəif (qeyri-düzgün) bədən quruluşu sümüklərin və əzələlərin zəif inkişafı ilə seçilir. Heyvanlarda baş quru və yüngül, boyun nazik və uzun, döş qəfəsi dar, bel və kürək uzun, ətraflar uzun və nazik olur. Zəif bədən quruluşu çox vaxt onurğa beyininin zədələnməsi, raxit, osteodistrofiya, oynaq revmatizmi ilə xəstələnmənin nəticəsi kimi təzahür edir. Heyvanlar zəif və xəstəliklərə meyilli olurlar, xəstəliyi ağır keçirirlər, bəzi xəstəliklər (pnevmoniya və s.) isə çox vaxt uzun müddət davam edir. Zəif bədən quruluşuna malik qaramal vərəmlə xəstələnməyə meyillidir; zəif bədən quruluşlu buzovlarda, çoşkalarda çox tez-tez raxit, pnevmoniya, salmonellyoz, diktikulyoz; atlarda – ağ ciyərlərin xroniki alveolyar emfizeması və ürək xəstəlikləri; küçüklərdə – raxit inkişaf edir. Zəif bədən quruluşuna malik itlər taun xəstəliyini ağır keçirirlər və çox vaxt tələf olurlar.

Köklük dərəcəsi. Köklük dərəcəsinə görə orqanizmdə maddələr mübadiləsinin səviyyəsi, heyvanların yemləndirilməsinin düzgünlüyü və tam keyfiyyətliliyi haqda fikir söyləmək olur. Qısa tüklü heyvanlarda köklük dərəcəsinə xaricdən baxmaqla, uzun tüklü heyvanlarda (qoyun, keçi) və quşlarda isə baxmaqdan əlavə palpasiya ilə təyin edirlər. Heyvanları nəzərdən keçirən zaman onların köklük dərəcəsinə kontur xəttlərinə görə, yəni onların dəyirmiliyinə və bütövlüyünə və ya əksinə kələ-kötürlüyyəne görə fikir yürüdürlər. Palpasiya vasitəsi ilə dərialtı toxumanın inkişaf dərəcəsinə, əzələlərin həcmi və elastikliyinə təyin etmək olar.

Yaxşı, kafi, qeyri-kafi (pis) köklük dərəcəsi, arıqlıq və piylənmə ayırd edilir. Güclü arıqlıq, anemiya və əzələlərin atrofiyası ilə birlikdə *kaxeksiya* adlanır. Zootexniki praktikada heyvanların əmtəəlik qiymətləndirilməsində köklük dərəcəsinin başqa klassifikasiyasından istifadə olunur: əla, orta, ən aşağı. Yaxşı köklükdə kontur xəttləri dəyirmi olur; sümüklər elastik, tarım və hərəkətli dəri ilə örtülür; sümük çıxıntıları hamarlanır, sümük çuxurları piy qatı ilə örtülmüş olur. Yaxşı köklük dərəcəsi heyvanın orqanizmində enerjinin parçalanmasının onun daxil olması ilə müvazinət təşki etdiyini göstərir ki, bu da sağlam heyvan üçün xarakterikdir. Assimilyasiya proseslərinin dissimilyasiyaya görə üstünlük təşkil etməsi zamanı orqanizmin qəbul etdiyi qida maddələrinin bir hissəsi piy halında toplanır. Piyin həddən artıq toplanmasına ən çox tez yetişən qaramal cinsləri, ağır iş atları cinsləri, ev itləri, pişikləri, kastrasiya edilmiş heyvanlar, xüsusilə donuzlar meyllidirlər. Piyin çox miqdarda toplanması funksional pozğunluqlarla müşayət olunursa, *piylənmə* adlanır.

Kafi köklükdə əzələlər mötədil (orta səviyyədə) inkişaf edirlər, bədən yöndəmsiz formada olur; döş və bel fəqərələrinin tin çıxıntıları, oturaq və qalça qabarıları kəskin çıxmırlar, dərialtı piy qatının toplanması quyruğun əsasında, oturaq qabarılarında və diz büküşündə qeyd olunur.

Dissimilyasiya assimilyasiyaya görə üstünlük təşkil etdikdə köklük dərəcəsi arıqlığa kimi azalır.

Qeyri-kafi köklük dərəcəsinə bədənin kontur xəttləri kəskin, kələ-kötür olurlar; bədən sümükləri, xüsusilə sümük qabarıları, qabırğalar, tin çıxıntıları yaxşı bilinirlər; qarın dartılmış olur. Arıqlıq zamanı bu əlamətlər daha güclü görünürlər, başda sümük çıxıntıları və dərin çuxurlar, qasıq və gözlərin çuxura düşməsi, qabırğaarası sahənin və anusun çəkilməsi qeyd olunur.

Pis köklük dərəcəsi (arıqlıq) pis yemləmə, iştahın olmaması, həzmin pozulması, uzun müddətli ishal, irinli-ilotihabi proseslər, diabet, uzunsürən proteinuriya, nefrit və nefroz, qanaxma və hemolitik proseslər, qan parazitər xəstəliklər və s. zamanı qeyd olunur. Bəzən xəstəlik zamanı heyvan çox tez – 3-4 gün ərzində arıqlayır (buzovların və çoşkaların salmonellyozu, dispepsiyası zamanı, bütün növ heyvanların quduzluğu zamanı). Arıqlıq çox vaxt xroniki infeksiyon və invazion xəstəliklər (vərəm, paratuberkulyoz, diktikulyoz, fassiolyo və s.) zamanı baş verir.

Bəzən kök heyvanlarda bədənin müəyyən hissələrində arıqlıq müşahidə olunur. Bu oynaqların xəstəlikləri zamanı əzələ atrofiyası, süst paraplegiyalar zamanı sağrı əzələsinin atrofiyası.

Temperament – bu heyvanın müxtəlif qıcıqlara qarşı verdiyi reaksiyanın tezliyi və dərəcəsi ilə müəyyən olunur. Temperament heyvanı nəzərdən keçirməklə, onun gözlərinin ifadəsi ilə, qulaq seyvanlarının hərəkəti ilə («qulaqlarla oynama» ilə) və xarici qığıqlara verdiyi reaksiyanın

teziliy və ifadə olunma dərəcəsi təyin olunur. Diri və fleqmatik (sakit, inert) temperament ayırd edilir.

Diri temperament tez qavrama qabiliyyəti ilə xarakterizə olunur. Heyvanlar diqqətli olurlar: xarici qıcıqlara həssas olurlar, «qulaqlarını oynatmaqla», baxışlarını dəyişməklə, başlarını çevirməklə cavab verirlər; işdən, yemləmədən əvvəl səbirsizlik, qidalanma zamanı tələsgənlik göstəririlər; cəld, güclü, enerjili hərəkətə malikdir. Belə heyvanlar çox vaxt hürkək, kinli, inadkar və tərs olurlar. Cavan heyvanlarda adətən temperament diri və oynaq (şən) olur. Diri temperamentə malik olan heyvanla münasibətdə çox ehtiyatlı olmaq lazımdır, bəzi hallarda isə əlavə fiksasiya üsullarından istifadə olunmalıdır, çünki onlar ətraflarında olan insanlara qarşı aqressiv ola və onları zədələyə bilirlər. Qeyd etmək lazımdır ki, diri temperamentə malik heyvanlarda əzələ gərginliyindən (uzun məsafəyə sürmə, ağır iş və s.) sonra güclü yorulma zamanı müvəqqəti depressiya baş verə bilər.

Fleqmatik temperament ətraf qıcıqlara qarşı zəif reaksiya ilə özünü göstərir. Belə heyvanlar çox vaxt az hərəkətli və tənbel olurlar. Qoca heyvanlar fleqmatik olurlar.

Temperamentin təyin edilməsi nəinki heyvanın vəziyyətini qiymətləndirmək üçün, həmçinin proqnozu müəyyənləşdirmək üçün də çox böyük əhəmiyyətə malikdir, çünki ağır xəstəliklər heyvanın özünü aparmasına təsir edirlər. Güclü ağrılar diri temperamentə malik heyvanlar üçün daha əziyyətli keçir və fleqmatikləri az narahat edir. Ağır keçən xəstəliklər zamanı diri temperamentə malik olan heyvanlar uzun müddət iştahını və gumrahlığını saxlayırlar, amma fleqmatik temperamentə malik olanlar isə belə şəraitdə yemdən imtina edirlər və ölgün görünürlər.

Temperamenti təyin edən zaman heyvanın *x a s i y y ə t i n ə* (xarakterinə) fikir vermək lazımdır. Xasiyyət adı altında həmin heyvanın insanlara və başqa heyvanlara qarşı davranışında ifadə olunan individual psixi xüsusiyyətlərinin cəmi nəzərdə tutulur. Xoş (mehriban) və hirsli xasiyyət ayırd edilir. Xoş xasiyyət ən çox güclü müvazinətli hərəkətli tip sinir sistemində malik heyvanlarda olur. Xoş xasiyyətə malik heyvanlar adi şəraitdə qulluq edən şəxslərə qarşı mehriban davranırlar, kliniki müayinələr zamanı, əgər onlarla gəlib rəftar etməsələr və ağrı verməyəsələr, özlərini sakit aparırlar. Hirsli xasiyyət güclü müvazinətsiz sinir sistemi tipinə malik heyvanlarda rast gəlinir. Belə heyvanlar çox vaxt insanlara və başqa heyvanlara qarşı aqressivlik göstəririlər.

Konstitusiya – bu orqanizmin irsi və qazanılmış xassələr əsasında toplanmış anatomo-fizioloji xüsusiyyətlərinin cəmi olmaqla, onun endogen və ekzogen faktorlara qarşı funksional imkanlarını və reaktivliyini, həmçinin heyvanların məhsuldarlığını təyin edir.

Hələ qədim zamanlarda tibb həkimləri qeyd etmişdirlər ki, müxtəlif individumlarda xarici qıcıqlara və xəstəlik törədici faktorlara qarşı

orqanizmin reaksiyası eyni deyil. Bir heyvanlar xəstəliklərə qarşı daha davamlı və az həssasdırlar, başqaları isə əksinə, asanlıqla xəstələnirlər və xəstəliyi ağır keçirirlər.

P.N.Kuleşovun təsnifatına görə heyvanları sümüklərin, əzələlərin, dərinin və dərialtı birləşdirici toxumanın inkişafına görə dörd tipə bölürlər: gobud, zərif, bərk (quru) və yumşaq.

Gobud konstitusiyaya tipinə malik heyvanlarda sümüklər iri, gobud və ağır, baş böyük və gobud, dəri qalın və az elastik olub gobud tükə örtülür. Əzələlər yaxşı inkişaf etmiş və iri həcmli olur, piy və birləşdirici toxuma zəif inkişaf edir. Heyvanlar çox miqdarda yem sərf etsələr də məhsuldarlıqları aşağı olur.

Zərif konstitusiyalı heyvanların sümükləri nisbətən incə, boynu zərif və ayaqları incə və uzun olur. Dəri zərif olub asanlıqla dartılır, üzərindəki tüklər nazik, qısa və seyrək olur. Əzələlər, birləşdirici və piy toxuması zəif inkişaf edir. Maddələr mübadiləsi intensiv gedir. Temperament diri olur.

Bərk (quru) konstitusiyaya tipii birləşdirici və piy toxumasının zəif inkişafı ilə fərqlənir. Əzələlər, oynaqlar və vətərlər yaxşı aydın görünürlər. Dəri nazik olur və bədənə bərk yapışır. Əzələlər bərk, sümüklər və vətərlər möhkəm olurlar. Maddələr mübadiləsi intensiv gedir. Qan dövranı, həzm və tənəffüs orqanları yaxşı inkişaf edirlər və böyük funksional imkanlara malik olurlar. Temperament diri olur. Bu tipə malik heyvanlar yüksək məhsuldar olub, xarici mühitin təsirlərinə qarşı davamlılıq göstərir.

Yumşaq (nəm) konstitusiyaya piy və birləşdirici toxumanın yaxşı inkişaf etməsi ilə xarakterizə olunur. Baş iri, boyun gödək, bədən həcmli və yumru, döş dərin və geniş, ətraflar qısa olur. Əzələlər iri həcmli, dəri qalın, tüklər zərif və seyrək olur. Temperament fleqmatikdir. Heyvanlar az hərəkətli və piylənməyə meyilli olurlar. Bu tipə malik orlan heyvanların xarici təsirlərə qarşı davamlılığı zəif olur.

Təmiz konstitusiyaya tipii çox az hallarda rast gəlinir. Çox vaxt müxtəlif tiplərin qarışığına təsadüf edilir. Gobud və quru konstitusiyaya işlək istiqamətli qaramalda qeyd olunur. Zərif və yumşaq konstitusiyaya ətlik cinslər üçün səciyyəvidir. Zərif və quru konstitusiyaya tiplərinin birləşməsi südlük inəklər üçün xarakterikdir. Göstərilən hər bir konstitusiyaya tipinin elementləri bir cins daxilində müxtəlif səviyyədə ifadə oluna bilərlər.

V.İ.Zaytsevə görə atlarda əsas konstitusiyaya tipləri bunlardır: yüngül, ağır və muskulyar.

Y ü n g ü l (a s t e n i k) t i p uzun və nisbətən dərin döş qəfəsinin olması ilə xarakterizə olunur. Bunun nəticəsində axırıncı qabırğa qalça sümüyünün ön bucağına yaxınlaşır. Heyvanın başı yüngül, alt çənə və çeynəmə əzələləri zəif inkişaf etmiş, boynunu uzun və qarını dartılmış olur. Ağ ciyərlər və ürək iri ölçülü, qan damarları çox şaxələnmiş, bağırsağ nisbətən qısa, qara ciyər bir o qədər də böyük olmur. Belə atlarda tənəffüs funksiyası artır, qaz mübadiləsinin göstəriciləri yüksək olur. Ali sinir

fəaliyyəti tipi bunlarda güclü, tarazlaşmış, hərəkətlidir. Yüngül tipə ən çox qaçış və löhrəm (yorğa) yerləşli atları aid edirlər.

Ağır (piknik) tip güclü inkişaf etmiş alt çənə və çeynəmə əzələləri ilə iri baş, qısa boyun, qısa döş qəfəsi, iri sağrı, piy toplanmağa meyilli böyük (yekə) qarın ilə səciyyələnir. Ürək ritmi və tənəffüs nisbətən seyrək olur. Atların çoxunda ali sinir fəaliyyəti güclü, tarazlaşmış, hərəkətli, az hallarda – güclü, tarazlaşmış, inert olur. Ağır tipə malik atlar çox güclü, lakin az hərəkətli olurlar. Bu tipə ağır iş atları aid olunurlar.

Muskulyar tipə məxsus atlarda əzələlər iri, döş qəfəsi yaxşı inkişaf etmiş və dərin olur. Onlar güclü və cəld olmaqla, böyük respirator imkanlara malikdirlər. Ali sinir fəaliyyəti tipi ağır tipli atlarda olduğu kimidir. Bu tipə qoşqu atları aid olunurlar.

Heyvanlarda konstitusiya tipindən asılı olaraq onların inkişafında və patoloji proseslərin gedişində xüsusiyyətlər mövcuddur. Ağır tipə mənsub atlarda həzm üzvləri xəstəlikləri, yüngül tipə məxsus heyvanlarda isə tənəffüs və ürək-damar sistemi xəstəlikləri daha tez-tez baş verir.

Selikli qişaların müayinəsi

Heyvanın ümumi vəziyyətinin qiymətləndirilməsində selikli qişaların müayinəsi böyük əhəmiyyətə malikdir. Selikli qişalarda baş verən dəyişikliklərə görə ağ ciyərlərdə qaz mübadiləsinin pozulması, qan dövranının pozğunluqları, qanın miqdarının və tərkibinin dəyişməsi, qara ciyərin xəstəlikləri zamanı pigment mübadiləsinin pozulması və hemolitik proseslərin inkişafı haqda fikir yürütmək mümkündür.

Ümumi müayinə zamanı adətən selikli qişalara – konyunktivaya, ağızın, burunun, vaginanın selikli qişasını nəzərdən keçirmək kifayət edir. Bu orqanların selikli qişasının dərinə yerləşən sahələrini müayinə etmək üçün cihazlardan (reflektor, rinoskop, laringoskop, vagina güzgüsü) istifadə edilir.

Qaramalda konyunktiva tutqun-qırmızı, az hallarda solğun-cəhrayı (solğun qızılgül) rəngdə; sklera solğun-cəhrayı; ağız və burunun selikli qişası solğun-cəhrafi və dil yüyəninin altında sarımtıl çalarlı; cinsiyyət yolunun selikli qişası solğun-sarımtıl çalarlı solğun-cəhrayı rəngdə olurlar.

Qoyun, keçi və donuzlarda selikli qişalar qaramalda olduğu kimi olurlar və bir qədər açıq və parlaq görünürlər. **Atlarda** konyunktiva cəhrayı olur. Müxtəlif fizioloji faktorların təsirindən onun çalarları solğun-cəhrayıdan cəhrayı-qırmızı rəngə kimi dəyişə bilər. Damarlar gözlərin birləşdirici toxuma pərdəsində daha yaxşı görünürlər. Piknik tipli atlarda astenik konstitusiya tipli heyvanlara nisbətən konyunktivanın selikli qişası daha solğun rəngdə olur. Burunun selikli

qışası cəhrayı rəngdə, göyümtül çalarlı, burun arakəsməsinin və ağız boşluğunun selikli qışası – solğun-cəhrayı (çox vaxt piqmentləşmiş olur) rəngli və dilin kökü altında sarımtıl çalarlı görünür. Balalıq yolunun selikli qışasının rəngi solğun-cəhrayından qırmızı rəngə kimi, çox vaxt sarımtıl çalarlarla, dəyişir.

D ə v ə l ə r d ə konyunktiva parlaq-cəhrayı-qırmızı, burunun selikli qışası cəhrayı-qırmızı və ya qırmızı rəngdə olur.

İ t l ə r d ə v ə p i ş i k l ə r d ə konyunktiva solğun-cəhrayı olur, heyvan həyəcanlananda isə tez bir vaxtda cəhrayı-qırmızı rəng alır. Ağızın selikli qışası solğun cəhrayı olur, çox vaxt piqmentləşir.

Q u ş l a r d a ağız bəşə boşluğunun və qırtlağın selikli qışası solğun-cəhrayı və ya cəhrayı rəngdə olur.

Selikli qışaların müayinə olunması metodikası. Selikli qışaları müayinə edərkən onların vəziyyətinə xələl gətirən (qızarma, travma yetirmə və s.), həmçinin heyvanları həyəcanlandıran gubud, kəskin hərəkətlər etmək olmaz. Adətən əvvəlcə konyunktiva, sonra isə burunun, ağızın və cinsiyyət yolunun selikli qışası müayinə edilir.

Qaramalda skleranı heyvanın başını yana çevirməklə müayinə edirlər, bu zaman göz alması aşağı düşür və sklera yaxşı görünür.

İri və xırda buynuzlu heyvanlarda, donuzlarda və itlərdə konyunktivanı müayinə etmək üçün bir əlin baş barmağını üst göz qapağına, digər əlin baş barmağını isə alt göz qapağına qoyurlar. Alt göz qapağına təzyiq etməklə üst göz qapağı yuxarıya doğru çəkilir. Alt göz qapağının selikli qışasını müayinə etmək üçün üst qapağa təzyiq edərək alt göz qapağı aşağı çəkilir. Üçüncü göz qapağına baxmaq üçün üst göz qapağına cəhdlə təzyiq etmək lazımdır.

Bu heyvanlarda burun boşluğunun selikli qışasına baxmaq üçün onların baş yuxarı qaldırılır.

İri və xırda buynuzlu heyvanların ağızını açmaq üçün başları fiksasiya olunur. Bu məqsədlə buynuzdan tutulur və ya bir əlin baş və şəhadət barmaqları ilə (və ya burun sıxıcıları ilə) burun arakəsməsini sıxır, digər əli çənənin dişsiz kənarından ağıza yeritməklə dil tutulur və kənara çıxarılır.

Atlarda konyunktivaya baxmaq üçün bir əllə baş fiksasiya olunur, digər əlin baş və şəhadət barmağı ilə göz yarığı açılır və ya əlin üç barmağı göz almasının yuxarı səthinə qoyulur, azacıq bükülmüş şəhadət barmağı ilə üst göz qapağının orta kənarına toxunur və qapaqla birlikdə gözə təzyiq edilməklə, baş barmaqla alt göz qapağı aşağı çəkilir.

Atların burun boşluğunu müayinə etmək üçün bir əllə heyvanın başı təsbit edilir, digər əlin baş və orta barmağı ilə burun qanadının qığırdağı tutulub bir qədər dartılır, şəhadət barmaqla burun dəliyi genişləndirilir. Bu zaman burun arakəsməsinin aşağı hissəsini və aşağı burun yolunu görmək mümkündür.

Atlarda dodaqların selikli qışasını hər iki əllə üst dodağı yuxarı, alt dodağı isə aşağı çəkməklə nəzərdən keçirirlər. Qəzəbli atlarda əvvəlcə bir dodağın selikli qışasını, sonra isə digərini müayinə etmək tövsiyyə edilir. Atların ağızını açmaq üçün əli çənənin dişsiz kənarından ağıza yeridir, dili tutur və baş barmaqla sərt damağa təzyiq edilir.

Donuzlarda, itlərdə, pişiklərdə ağız boşluğunu açmaq üçün köpək dişlərinin arxasından alt və üst çənəyə salınmış lentdən (tesma, ip) istifadə olunur. İtlərin ağızını əllərlə heyvanın dodağını azı dişlərə tərəf çevirməklə də açmaq olar.

Cinsiyyət yolunun selikli qışasını inspeksiya etmək üçün baş və şəhadət barmaqlarla cinsiyyət dodaqlarını aralamaq lazımdır.

Quşlarda ağız boşluğunun selikli qışasına baxmaq üçün onların hər iki dimdiyini aralamaq (toyuqlarda saqqal və pipikdən çəkməklə) lazımdır. Qırtlağın selikli qışasına baxmaq üçün şəhadət barmaqla dilin ucu dimdiyin aşağı səthinə sıxılır, baş barmaqla xaricdən qırtlaq qığırdaqlarına basılır.

Selikli qışaları müayinə edən zaman onların rənginə, şişməsinə, tamlığına, nəmliyinə, səthində ərpin və axıntıların olmasına nəzər yetirilir.

Selikli qışaların rənginin dəyişməsi. Selikli qışaların rənginin normadan kənara çıxmasının müəyyən edilməsi bir çox xəstəliklərin diaqnostikasında, xüsusilə kütləvi baxış zamanı xəstələnmiş və xəstəliyə şübhəli heyvanların müəyyən edilməsində böyük əhəmiyyətə malikdir. Bunların arasında solğunluq (anemiklik), qızarma (hiperemiya), göyermə (sianoz) və saralma (ikterus) diaqnostiki əhəmiyyət kəsb edir.

Selikli qışaların solğunluğu anemiyalarda, kollapsda, çoxlu qansızmalar və ya qanın orqanizmdə yerdəyişməsi zamanı ola bilər. Solğunlaşma hallarında selikli qışalar çini-ağ çalar əldə edirlər. Tez-tez selikli qışaların solğunluğu ariqliq və ya anemiya səbəbindən xroniki infeksiya, invazion və yoluxmayan xəstəliklər zamanı baş verir. Selikli qışaların kəskin solğunluğu qaramalda vərəm, paratuberkulyoz, diktikulyoz, fassiolioz; atlarda – infeksiya anemiya, piroplazmidozlar; çoşkalarda – salmonellyoz; toyuqlarda – leykozlar zamanı müşahidə olunur.

Selikli qışaların tez təzahür edən solğunluğu dalağın, qara ciyərin, böyrəklərin iri damarlarının cırılması nəticəsində baş verən daxili qanaxmalar zamanı qeyd olunur. Bu atlarda böyük çənber bağırsağın yerdəyişməsi, bağırsağın mexaniki tutulması (ileuslar) və tromboembolik sancılar zamanı qanın yerdəyişməsi və onun daxili orqanlarda toplanması səbəbindən də ola bilər.

Selikli qışaların qızarması fizioloji halları inkar etdikdən sonra patoloji simptom kimi qiymətləndirilir. Sağlam heyvanlarda bu həyəcanlanma, ağır iş (xüsusilə isti havada) nəticəsində baş verə bilər. Qızartının yayılma dərəcəsinə görə yayılmış (diffuz) və ya məhdud, xarakterinə görə – hiperemik və ya hemorragik ola bilər.

Qızarmalar çox vaxt hiperemik xarakterli olurlar. Onlar bir çox xəstəliklər zamanı qanda dəm qazının toplanması nəticəsində, həmçinin intoksikasiyalar və qızdırma proseslərində baş verirlər. Kəskin ifadə olunmuş diffuz qızarmalar infeksiya xəstəlikləri (quduzluq, qarayara, donuzların taunu, qızılyeli, itlərin taunu) zamanı qeyd olunurlar. Yoluxmayan xəstəliklər zamanı yayılmış qızarmalar tənəffüs sisteminin xəstəlikləri (qırtlağın ödemi, laringit, mikrobronxit, bronxopnevmoniya); güclü tənəffüsə müşayət olunan xəstəliklərdə (işgənbənin iti timpaniyası, mədə və bağırsağın meteorizmi) baş verə bilərlər.

Selikli qışaların məhdud (ocaqlı) qızarmaları qan damarlarının genişlənməsi və ya qan sağıntılarının nəticəsində müşahidə edilir. Güclü dolma və genişlənmə nəticəsində kapilyarlar diffuz qızarmış selikli qışada iri şaxələnen damarcıqlar şəklində görünür. Onlara ürək xəstəliklərində, ağ ciyərlərin emfizemasında kiçik qan dövranında qanın durğunluğu zamanı, beyinin iltihabı, hiperemiyası və s. zamanı təsadüf edilir, xüsusilə konyunktivada.

Hemorroji qızarmalar selikli qışalarda qansızmalar nəticəsində əmələ gəlirlər. Onlar müxtəlif formada və ölçüdə nöqtəşəkilli, zolaqlı və ləkəşəkilli olurlar. Belə qızartılar septisemiya, qara yara, atların qanləkəli xəstəliyi və s. zamanı qeyd olunur.

Selikli qışaların sianozu kiçik qan dövranında pozğunluqlar və ya ağ ciyərlərdə qaz mübadiləsinin azalması səbəbindən periferik qanda reduksiya olunmuş hemoqlobinin toplanması nəticəsində onların müxtəlif intensivlikli göyümtül rəngə boyanması ilə xarakterizə olunur. Qan dövranının pozulması və selikli qışaların sianozu miokardın xəstəliklərində, ürək qüsurlarında, perikarditdə rast gəlinir. Ağ ciyərlərdə qaz mübadiləsinin azalmasına ağ ciyərlərin durğunluq və iltihabi prosesləri, həmçinin onların həcmcə böyümüş qarın boşluğu orqanları tərəfindən sıxılması, mədənin, bağırsağın və gövşəyənlərin mədə önlüklərinin xəstəlikləri zamanı təsadüf olunur.

Güclü sianoz zamanı göyümtül rəng qaramalda burun-dodaq aynasında, yelinin əmcəklərində; donuzlarda – burunda, dodaqlarda, qulaqlarda, qarın dərisinin aşağı hissəsində; quşlarda – pipik və saqqalda yaxşı görünür.

Selikli qışaların saralması qanda bilirubin miqdarının artması nəticəsində baş verir. Bu sklerada daha aydın görünür. Qanda bilirubin miqdarından asılı olaraq selikli qışaların rəngi sarımtıl rəngdən limonlu-sarı rəngə qədər dəyişə bilər. Rəngin intensivliyi selikli qışaların vəziyyətindən də asılıdır. Əgər qışalar solğundurlarsa, onda saralma daha aydın görünür, və əksinə qızartı, çox vaxt sarılıqla bir yerdə getdiyinə görə onun müəyyən olunmasını çətinləşdirir, amma sklera sarı rəngdə qalır. Sarı rəng ən yaxşı gün işığında görünür. Qaramalda konyunktivanın sarı rəngə boyanması qanda bilirubin miqdarı 1,6 mq/100 ml və daha çox olduqda

təzahür edir. Selikli qışaların sarılığı iti hepatit, xolesistit, hemolitik proseslər zamanı qeyd olunur. Bundan başqa, sarılığa qaramalda leptospiroz, atlarda infeksiyon ensefalomielit, qatırquyruğu ilə zəhərlənmə zamanı, qan parazitər xəstəliklərdə rast gəlinir. Selikli qışaların yüngül sarılığı mēdēnin və onikibarmaq bağırsağın katarında ola bilər.

Selikli qışaların şişməsi. Şişmə və ya ödem selikli və selikaltı toxumanın serozlu maye ilə hopması (iltihabi ödem) nəticəsində baş verir, çox vaxt qan durğunluğu olduqda. İltihabi infiltrasiya zamanı göz qapağı isti və ağırlı olur. Şişmə hallarında konyunktiva həcmcə böyüyür, parlaq, solğun-qırmızı, yastıqabənzər qırıq kimi göz yarığında qabağa çıxır. Belə şişmələrə qaramalda yaman kataral isitmə, qara yara, itlərin və quşların taunu zamanı təsadüf edilir. Bu atların qripi üçün, həmçinin saqqo, qanləkəli xəstəlik və kontagioz plevropnevmoniya üçün xüsusilə xarakterikdir. Quşların pasterellyozu zamanı eyni zamanda başın və boyunun ödemli şişməsinə qeyd olunur.

Atlarda gastrit zamanı ağız boşluğunda tez-tez sərt damağın şişməsi baş verir ki, bu da çox vaxt yastıq şəklində kəsici dişlərin müstəvisindən aşağı düşür.

Selikli qışaların səthində yığıntılar (ərplər) çoxlu miqdarda eritrosit, leykosit və deskvamasiya olunmuş (qopmuş) epiteli hüceyrələri ilə qarışmış serozlu-fibrinozlu ekssudatın toplanması nəticəsində əmələ gəlirlər. Ərpin konyunktivada toplanması onun həcmcə böyüməsinə səbəb olur. Selikli kütlələr çox vaxt gözün daxili bucağında dənələr şəklində ola bilər, xüsusilə arıqlıq zamanı qoyun və itlərdə.

İtlərin taunu zamanı selikli yığıntılar kataral konyunktivit nəticəsində əmələ gəlirlər. Fibrinozlu ərplər konyunktivada tez-tez qaramalın yaman kataral istimə və quşların differiya xəstəliklərində qeyd olunurlar.

Selikli qışaların nəmliyi. Sağlam heyvanlarda selikli qışalar nisbətən nəm olurlar. İltihabi proseslərdə burunun, ağız boşluğunun və cinsiyyət yolunun selikli qışalarının nəmliyi azala bilər (quruluq).

Qızdırma ilə müşayət olunan proseslərdə konyunktivanın nəmliyi azalır. Sekresiyanın artması ekssudatın xaric olması ilə xarakterizə olunur ki, bu xarakterinə görə serpozlu, serozlu-selikli və selikli-irinli ola bilər.

Konyunktival kisədən çoxlu miqdarda ekssudatın axması itlərin taununda kataral konyunktivit nəticəsində baş verir. Konyunktivadan serozlu-irinli axıntı birincili konyunktivit, qaramalın yaman kataral isitmə və taun, atların qrip xəstəliklərində müşahidə edilir.

Selikli qışaların tamlığının pozulması. Mexaniki və kimyavi təsirlər nəticəsində selikli qışalarda yaralar, eroziyalar, çatlar, xoralar və çapıqlar əmələ gələ bilər. Bir sıra infeksiyon xəstəliklər zamanı vezikulalar, papulalar və aftalar əmələ gələ bilər ki, bunlar da sonradan eroziyalara çevrilirlər.

Dərinin müayinəsi

Dərinin vəziyyətinə bir çox iti və xroniki xəstəliklər təsir edirlər. Dəridə baş verən bəzi dəyişikliklər müəyyən xəstəliklər üçün xarakterikdirlər və ona görə də xəstəliyin müəyyən edilməsi üçün həlledici rol oynayırlar. Buna misal olaraq nekrobakterioz zamanı dərinin nekrozunu, manqo zamanı yaraları, emfizematoz karbonkul zamanı dərinin ödemi və emfizemasını, çiçək zamanı çiçək səpgilərini və s. göstərmək olar. Dəridə baş verən dəyişikliklərə görə daxili orqanların xəstəlikləri haqda fikir söyləmək olur, məsələn, ürək və böyrək xəstəlikləri zamanı ətrafların və qarının aşağı hissəsinin ödemi, ağ ciyərlərin və üreynin zədələnməsi zamanı dərinin sianozu, qara giyərin xəstəlikləri zamanı dərinin sarılığı və s. Heyvanlarda maddələr mübadələri pozğunluğu ilə bağlı dəridə dəyişikliklər ola bilər. Buna tüklərin və lələklərin parlaqlığını itirməsi, tükdeyişmənin ləngiməsi, tüklərin tökülməsi, dərinin elastikliyi azalması aid olunur. Bir sıra infeksiya xəstəlikləri zamanı dəridə xarakterik dəyişikliklər əmələ gəlir ki, bu da xəstəliyin ilkin əlamətləri hesab olunurlar və diaqnoz qoymağa kömək edirlər. Bunlara dabaq zamanı barmaqlararası yarıqda və ağızın selikli qişasında aftaların əmələ gəlməsi, qaramalın taununda və yaman kataral isitməsində - papulaların, qoyunların və donuzların çiçəyində - səpgilərin, donuzların taununda və qızılyelində – eritemaların əmələ gəlməsi misal ola bilər.

Dərinin müayinəsi nəzərdən keçirməklə, palpasiya vasitəsi ilə aparılır, bəzən isə perkusiya və sınaq punksiyası icra edilir. Dərinin parazit və infeksiya xəstəlikləri zamanı mikraskopiya, allergiya sınağı və fluoressensiyanın təyin edilməsi üsullarından istifadə edilir.

Dərinin müayinəsi zamanı məməlilərdə tük örtüyünün (tük, yun, qıl), quşlarda lələklərin vəziyyəti, dərinin rəngi, nəmliyi, iyi, temperaturu və elastikliyi müəyyən edilir, dərinin zədələnməsinin xarakteri aydınlaşdırılır, sonra isə dəridə baş verən patoloji dəyişikliklər – onun həcmnin böyüməsi, səpgilərin olması, tamlığının pozulması və s. tədqiq edilir.

Tük (yun) örtüyünün və lələklərin xassələrinin dəyişməsi. Heyvanların xəstəlikləri zamanı tük örtüyü və lələklər nəinki xarici görünüşünü, həmçinin bəzi xüsusiyyətlərini də dəyişir.

Sağlam heyvanlarda onları düzgün saxladıqda və yemlədikdə dəri sıx, sığallı, parlaq və elastik tüklərlə örtülür və onlar dəridə möhkəm oturlar. İlin isti fəsilərində tüklər qısa, qış vaxtı isə uzun olurlar. Tük örtüyündə və lələklərdə patoloji dəyişiklikləri müəyyən etmək üçün heyvanın növünü, saxlanma şəraitini, yemləmənin tam keyfiyyətli olmasını, dəriyə qulluğun keyfiyyətini nəzərə almaq lazımdır.

Atlar və inəklər aşağı köklükdə olduqda və onlar pis şəraitdə saxlandıqda tükləri pırpızlavşır, adi tüklərə nisbətən uzun olurlar, gobud, quru, tutqun görünürlər, dəridə möhkəm oturmurlar, çox vaxt bir-birinə

yapışırılar və asan yolunurlar. Quşlarda pis yemləmə və saxlama şəraitində lələklər pırpız olurlar, çox vaxt bir-birinə yapışırılar və onlar üçün xarakterik sığallılıq olmur. Heyvanların tükləri güclü tərləmə və dərinin çirklənməsi zamanı, uzun müddət yatdıqda və tükdəyişmə vaxtı parlaqlıqlarını itirirlər, amma patoloji hallardan fərqli olaraq onlar quru və tez qırılan (kövrək) olurlar. Bərk üşümüş heyvanlarda, ətyeyənlər kəskin həyəcanlandıqda və çox vaxt bədən temperaturu yüksək olduqda, xüsusilə infeksiyon xəstəliklərdə tüklər pırpızlaşmış olur.

Bir çox xroniki xəstəliklərdə tük (yun) örtüyündə baş verən dəyişikliklər qidalanmanın və onunla bərabər maddələr mübadiləsinin pozulmasından xəbər verir. Tüklər mədə-bağırsağın xroniki katarı, vərəm, paratuberkulyoz, qaramalın fassiolyozu, atların manqo və infeksiyon anemiyası və başqa ağır keçən xəstəliklərdə tüklər pırpız, uzun, gobud, quru, kövrək, tutqun olurlar. İneklərdə vitamin-mineral çatışmamazlığı nəticəsində baş verən maddələr mübadiləsi pozğunluğu zamanı tez-tez tüklərin həddən artıq uzanması («ayı yunu») müşahidə edilir.

Tüklərin və lələklərin dəyişməsinin pozulması. Sağlam heyvanlarda yaz və payız fəsillərində qanunauyğun olaraq tüklərin, quşlarda isə lələklərin (tük tökmə) dəyişməsi baş verir. Örtük tükləri qismən yenisi ilə əvəz olunurlar. Payızda uzun, yumşaq tüklər əmələ gəlir. Yazın isti günləri başladıqda heyvanlar tüklərini tökməyə başlayırlar, amma isti günlər soyuqla əvəz olunduqda tük tökmə növbəti istiləşməyə kimi dayanır. Kök heyvanlarda tük tökmə az vaxt çəkir, xüsusilə atlarda bu proses 15-20 gün ərzində baş verir. Qoca və arıq heyvanlarda tüklərin dəyişməsi ləngiyir. Atlarda belə hallarda tük tökmə 30 günə qədər davam edir.

Yazda qış tükləri az sıx və nisbətən qısa tüklərlə əvəz olunur. Adətən tük tökmə sağrıdan başlayır, sonra bel nahiyəsinə və döş qəfəsinə keçir və ən axırda qarının və ətrafların tükləri tökülür. Atlarda yalmanın və quyruğun uzun tükləri 3-5 il ərzində qalır və onların dəyişməsi fasiləsiz (permanent) olmaqla tük fiollikullarının köhnəlməsindən asılı olaraq baş verir.

Gobudyunlu qoyunlarda bütün tiftiklər (nazik tüklər) və yunun bir hissəsi yazda tökülür. Bu heyvanlarda yaz və payız aylarında yun qırıldığına görə tük tökmə bilinmir. Mədəni cinsə mənsub olan qoyunlarda bütün il boyu yun tüklərinin qismən dəyişilməsi baş verir. Donuzların qıl tükləri də həmçinin ilin qeyri-müəyyən vaxtında tökülürlər. Quşlarda yayın axırında və ya payızda 4-6 həftə ərzində (qazlarda 3 aya kimi) bütün lələklərin tam dəyişməsi baş verir. Yazda onların lələkləri qismən dəyişir. Bu vaxt qış tüklərinin rəngi daha açıq rənglə əvəz olunur.

Tüklərin dəyişməsi bəzən adi vaxtdan əvvəl baş verə bilər. Bu heyvanların yemləmə, saxlama şəraiti yaxşılaşdıqda baş verir.

Tük dəyişməsinin ləngiməsi qidalanmanın pozulması ilə müşayiət olunan ağır keçən iti və xroniki xəstəliklər zamanı qeyd olunur. Bu zaman

hətta yayda da bədənin ayrı-ayrı yerlərində uzun qış tükləri qalırlar. Payızın axırında əksinə, qış yumşaq yununu əmələ gəlməsi ləngiyir. Patoloji vəziyyətlərdən başqa tüklərin dəyişməsinin belə pozğunluqlarına yemləmədə nöqsanların olması, heyvanların həddindən artıq eksploatasiyası, və ya saxlama şəraitinin pis olması zamanı da rast gəlinir.

Tüklərin və lələklərin tökülməsi. Tüklərin və lələklərin fizioloji dəyişməsindən başqa dərinin iltihabi xəstəliklərində, qıcıqlandırıcı dərman maddələrinin sürtülməsindən sonra, qurğuşunla, civə ilə, arsenlə, yodla, kalışla xroniki zəhərlənmə zamanı, çox vaxt boğazlığın sonunda, ağır infeksiyon xəstəliklərdən (atlarda kontagioz plevropnevmoniya, saqo, qrip, donuzların taunu) sonra sağalan heyvanlarda tüklərin dəri ilə rabitəsinin pozulması nəticəsində tökülməsi baş verə bilər. Tüklərin qidalanmanın xroniki pozulması ilə bağlı tədricən tökülməsi invazion xəstəliklərdə (fassiolyoz, diktikaulyo, askaridoz, finnoz) müşahidə olunur. İtlərdə tüklərin tökülməsi qalxanabənzər vəzinin xəstəliklərində, quşlarda – skorbut zamanı qeyd olunur.

Tüklərin dəridə möhkəm dayanmalarını yoxlamaq üçün bədənin müxtəlif sahələrində tük dəstəsi baş və şəhadət barmaqla tutulub yüngülcə dartılır. Əgər barmaqlar arasında az miqdarda tük qalırsa, onda hesab olunur ki, tüklər dəridə yaxşı oturlar. Əgər bütöv tük dəstəsi qopursa, bu tüklərin dəri ilə əlaqəsinin zəif olmasını göstərir.

Dərinin qidalanması pozulduqda, maddələr mübadiləsinin pozğunluğu, həmçinin infeksiyon xəstəliklərdə dərinin müəyyən sahələrində tüklərin tökülməsi baş verir. Bu *alopesiya* və ya *tük tökülmə (dazlaşma)* adlanır. Məhdud və ya yerli alopesiyaya dermatitlər, xüsusilə dərinin mikotik və parazitar xəstəlikləri zamanı rast gəlinir. Yerli tük tökülməyə heyvanlarda yunun gəmirilməsi, quşlarda isə yolunması zamanı əmələ gələ bilər. Buzovlarda, dayçalarda, çoşkalarda və itlərdə nadir hallarda anadangəlmə alopesiya müşahidə olunur ki, bu da ananın orqanizmində yodun çatışmaması ilə əlaqədardır. Geniş alopesiya çox vaxt cavan heyvanlarda həzm orqanlarının xəstəlikləri, hipovitaminozlar, yemdə sistinin çatışmaması və çox vaxt itlərin otaq şəraitində saxlanması zamanı baş verir.

Tüklərin döğranması (trixoreksis). Zədələnmiş sahələrdə (adətən yumru formada) tüklər qırılırlar və ona görə də qısa qırılmış formada görünürlər, qırıldıqda onlar fırça kimi parçalanırlar. Əvvəlcə tüklərdə tək-tək şarabənzər və ya iyəbənzər şişkinliklər görünür və sonra tüklər həmin yerdən qırılırlar. Dartılmış tüklərin kökləri bozuntul-ağ qışa ilə örtülür (göbələk çexolu). Tüklərdə belə dəyişiklik trixofitiyanın əlaməti hesab olunur.

Tüklərin ağarması tük məməciklərində pigmentin əmələ gəlməsinin pozulması ilə əlaqədardır. Qoca heyvanlarda tüklərin ağarması fizioloji hal hesab olunur. Çox vaxt qoca atların və itlərin başında və bədənində

ağarmış tüklərə təsadüf olunur. Yerli olaraq tüklərin ağarmasına dərinin dərin iltihabi proseslərində və mexaniki zədələnmədən sonra çapıq toxumanın əmələ gəlməsi zamanı rast gəlinir. Özü də bu sahələrdə dəridə də piqment olmur.

Tüklərin ümumi tez ağarması bir sıra infeksiyon xəstəliklərdə (donuz və itlərin taunu zamanı) ola bilər.

Dərinin rənginin dəyişməsi. Dərinin rəngi onda olan piqmentdən və onun miqdarından, dərinin qalınlığından və onun damarlarının qanla dolmasından asılıdır. Qoyunların, ağ donuzların, ağ itlərin və pişiklərin, şəmçinin quşların dərisində piqment olmadığı üçün onlar solğun cəhrayı rəngdə görünürlər. Atların çoxusunun, qaramalın və keçilərin dərisi piqmentlidir. Ona görə də onlar tünd qırmızı (qaramtıl) rəngində olurlar, amma çox vaxt bu heyvanların başında, ətraflarında, təbii dəliklərin ətrafında, məmələrində, yelində piqmentsiz ağ sahələrə (nişanlar) rast gəlinir. Bu cəhətdən camışların dərisi daha səciyyəvidir. Çünki onların dərisi demək olar ki, bir qayda olaraq qara rəngdə olur. Boz və ala rəngli atların dərisi adətən piqmentsiz olur. Quşlarda pipik və saqqal qırmızı rəngə boyanmışdır. Dərisində piqmentsiz sahələr olmayan heyvanlarda dərinin rənginin dəyişməsi haqda mühakiməni selikli qışalara görə yürüdürlər. Dərinin müayinə edən zaman onun solğunluğuna, qızarmasına, sianozlaşmasına (göyerməsinə), saralmasına fikir verilir.

Dərinin solğunluğu dəri damarlarının qanla az təchiz olunması, onların spazmi və ya periferik qan dövranında eritrositlərin və hemoqlobinin miqdarının azalması ilə əlaqədardır. Heyvanların dərisinin solğunluğu haqda onun ağ, bozumtul-ağ və sarımtıl-ağ rəngdə olması ilə, quşlarda isə pipik və saqqalın solğun-cəhrayı rəngdə olması ilə mühakimə yürüdürlər. Dərinin tez bir zamanda solğunlaşması yaralanma zamanı çoxlu qan itirmədən, iri damarların və ya parenximatöz orqanların cırılması zamanı daxili qanaxmadan baş verir. Az müddətli solğunluq hava soyuq olduqda və ya qızdırma vaxtı temperaturun qalxma stadiyasında titrətmə zamanı dəri damarlarının spazmi nəticəsində qeyd olunur. Dərinin kəskin solğunluğu özündən getmə, kollaps və aqoniya zamanı ürəyin zəif işləməsi səbəbindən baş verir. Dərinin daim solğun olması xroniki anemiyalar, leykozlar zamanı müşahidə edilir. Xüsusilə çox tez-tez çöşkəllərin dərisinin solğunluğu mienral çatışmamazlığı və ya mədə-bağırsaq pozğunluğu ilə müşayiət olunan xəstəliklərdə anemiyanın əlaməti kimi qeyd olunur.

Dərinin qızarması. Əsasən müəyyən sahələrdə dərinin məhdud qızarması müşahidə olunur. Dərinin yümumi qızarması yüksək qızdırma zamanı böaş verir. Mənşəyinə görə qızarma hiperemik və hemorragik olur. Dərinin qızarmasının xarakterinin müəyyənləşdirilməsi təcridi diaqnostikada böyük əhəmiyyətə kəsb edir.

H i p e r e m i k q ı z a r m a çoxlu miqdarda qanın genişlənmiş dəri kapilyrlarına toplanması zamanı əmələ gəlir və çox vaxt bədən səthinin böyük hissəsini əhatə edir. Prosesin xarakterindən, qanın fiziki-kimyavi xassələrindən və onun miqdarından asılı olaraq zədələnmiş sahələrdə dərinin rəngi intensiv-cəhrayiv, qırmızı, açıq-qırmızı, mis rəngli, tünd-qırmızı, göyümtül-qırmızı ola bilər.

Dərinin iltihabi prosesləri (qarabaşaq və yonca xəstəliyi, eritema, ekzema, dərinin qanqrenası) adətən hiperemik qızarma ilə müşayiət olunurlar. İtlərdə akariozun pustulyozlu formasında dəri çox vaxt mis rəngində olur. Dərinin ləkəli hiperemik qızarması donuzların qızılyelində daha yaxşı ifadə olunur. Əvvəlcə dəridə qarının alt tərəfində, budların daxili səthində, qoltuqaltı nahiyədə, boyunda və qulaqlarda açıq-qırmızı rəngli ləkələr meydana çıxır, sonra onlar tünd-qırmızıya çevrilirlər. Çox vaxt dərinin hiperemiyası istivurma və iti infeksiyon xəstəliklər zamanı baş verir.

H e m o r r a g i k q ı z a r m a hemorroji diatezlə müşayiət olunan xəstəliklərdə dəriyə və dərialtı toxumaya qansızmalar nəticəsində əmələ gəlir. Qansızmalar nöqtəvari, zolaqşəkilli və ya müxtəlif ölçülü ləkələr formasında olurlar. Bəzən onlar böyük ölçülərə qədər birləşərək dərinin geniş sahəsini əhatə edirlər. Hemorroji qızarmalar eyni zamanda həm dəridə, həm də görünən selikli qişalarda ola bilərlər. Qansızmalar çox vaxt bədənə dərisi nazik və zərif olan sahələrdə, budların daxili səthində, aralıqda, qarının altında, döşün yan səthində əmələ gəlirlər. Əvvəlcə onlar qırmızı və ya tünd-qırmızı rəngdə olurlar, sonra sarımtıl və ya göyümtül çalarlarla tünd-qırmızı rəngə çevrilirlər. Bu dəyişikliklər ən çox donuzların taununda və septisemiyasında, itlərin taununda qeyd olunurlar. Bəzən qansızmalar zamanı qan dəri səthinə çıxır, tozla qarışır, quruyur və dəri səthinə möhkəm yapışmış qara-qırmızı rəngli qartmaq əmələ gətirir.

Hiperemik qızarmalar zamanı üstündən barmaqla basdıqda qızartı itir, hemorragiya olduqda isə o itmir. Bu üsuldən təcrübədə donuzların qızılyeli zamanı əmələ gəlmiş hiperemik qızartını taun və septisemiya zamanı olan qansızmadan fərqləndirmək üçün istifadə edirlər.

Dərinin sianozu ürək fəaliyyətinin zəifləməsi və ağ ciyərlərdə qaz mübadiləsinin pozulması səbəbindən baş verən hipoksiya, həmçinin qan dövranının pozulması zamanı dərinin xırda venalarının genişlənməsi nəticəsində əmələ gəlir. Sianozun inkişafında qanda parçalanmış hemoqlobinin miqdarının artması böyük rol oynayır, çünki oksihemoqlobinə nisbətən o daha tünd rəngdə olur. Dərinin sianozu ağ ciyərlərdə qaz mübadiləsinin pozulması səbəbindən yuxarı tənəffüs yollarının stenozu, mikrobronxit, pnevmoniya, ödem, ağ ciyərlərin alveolyar emfizeması zamanı müşahidə olunur. Bundan başqa ağ ciyərlərin plevrit zamanı toplanmış ekssudatla, pnevmonotoraks zamanı hava ilə, mədə və bağırsağın meteorizmi, işcənbənin timpaniyası zamanı

böyümüş qarın boşluğu orqanları ilə sıxılması səbəbindən də dəridə göyermə əmələ gəlir. Həmçinin ürək əzələlərinin xəstəlikləri, ürək qüsurları, perikardit, zəhərlənmələr, bir sıra infeksiyon və invazion xəstəliklər zamanı miokardın ikincili zədələnməsi dərinin sianozuna səbəb olurlar.

Dərinin göyerməsinin intensivliyi müxtəlif olur – zəif göyümtül çalardan göyümtül-qırmızı və qaramtıl-göy rəngə kimi. Dərinin göyerməsi bədənin dərisi nazik olan yerlərində, qaramalda burun-dodaq aynasında, donuzlarda burunda, dodaqlarda, qulaqlarda, döş və qarın divarında, quşlarda pipik və saqqalda daha aydın görünür.

Donuzlarda ağır hallarda bütün dəri səthi göyümtül rəng ala bilər. Xüsusilə kəskin sainoz quşların taununda müşahidə edilir. Bu zaman pipik və saqqal göyümtül-qırmızı və hətta qara-qırmızı rəngə olurlar.

Dərinin sianozu yerli də ola bilər, yeni bədənin müəyyən sahələrində venalarda yerli qan dövranının pozulması ilə bağlı əmələ gələ bilər. Məsələn, yalnız başın dərisinin göyerməsi irəli boş venada qan dövranının pozulmasını göstərir. Bir ətrafın dərisinin göyerməsi onun venalarının sıxılmasını və ya tutulmasını göstərir.

Dərinin saralması. Qanda öd pigmentinin – bilirubin – miqdarının artması onun dəridə toplanmasına səbəb olur. Bilirubin qanda miqdarının çoxalması ödənin ödənişindən bağırsaqlara axmasının çətinləşməsi və ya kəsilməsi, qara ciyər hüceyrələrinin zədələnməsi zamanı ödənin ifrazının pozulması və ya qanda eritrositlərin həddən artıq hemoliz olunması nəticəsində baş verir.

Yüngül sarılıq solğun-sarı, çox dərəcədə – bozultul-sarı, limon rəngi və narıncı-sarı, bəzən isə hətta yaşılımtıl-sarı rənglə xarakterizə olunur.

Sarılıq əlamətləri dərinin nazik və az pigmentli sahələrində daha aydın nəzərə çarpır. Dərinin saralması inəklərdə, itlərdə, pişiklərdə, qoyunlarda və donuzlarda yaxşı bilinir. İtlərdə və pişiklərdə sarılıq hətta pigmentli dəridə də seçilir. Başqa heyvanlarda sarılığı yalnız selikli qişaları müayinə etdikdə müəyyən etmək mümkündür.

Dərinin nəmliyi müxtəlif heyvanlarda müxtəlif cür olur və tər vəzilərinin inkişaf dərəcəsindən və funksional aktivliyindən asılıdır. Tər vəziləri ən yaxşı atda, az dərəcədə isə qoyunda, keçidə, qaramalda və donuzda inkişaf etmişdir. İtlərdə və pişiklərdə tər vəziləri yalnız pəncələrdə görmək mümkündür. Quşlarda tər vəziləri yoxdur. Atlarda budun daxili səthində, qasıq nahiyəsində, boyunun yan səthində, anusun, gözlərin, qulaqların, burun dəliklərinin və ağızın ətrafında tər daha intensiv ifraz olunur.

Normal şəraitdə tər ifraz olunduqca dəri səthindən buxarlanır. Ona görə də əli dəriyə qoyduqda orada nəmlik hiss olunur ki, bu da orta hesab olunur. Ətraf mühitin temperaturu yüksək olduqda, həyəcanlanma, əzələ gərginliyi zamanı tər vəziləri daha intensiv gəlməsi artır ki, bunun da nəticəsində tükələr

tər damlaları ilə örtülür. Dərinin sürtünmə olan yerlərində (dəri büküşlərində, qoşqunun altında) tər tez bir zamanda ağ köpüyə çevrilir ki, bu da quruduqda tükləri yapışdıraraq onları bərk və dəstə-dəstə edir.

Əgər tər güclü soyudulmuş dəri üzərində və ya qan təzyiqinin kəskin aşağı düşməsi, qanda karbon qazının güclü toplanması nəticəsində, səthi damarların spazmı və onların qanla az təchiz olunması zamanı əmələ gəlsə, o soyuq olur. Soyuq tərin görünməsi çox vaxt peritonit, atlarda mədənin və ya bağırsağın cırılması, kəskin tənqənəfəslik, boğulma, ürək fəaliyyətinin kəskin zəifləməsi, damarların iflici, kollaps və aqoniya zamanı proqnostik cəhətdən pis əlamət hesab olunur.

Dərinin ümumi, yerli və ya məhdud tərləməsi və quruluğu ayırd edilir.

Ümumi tərləmə və ya hiperhidroz. Tərləmə çox vaxt atlarda, az hallarda - gövşəyənlərdə və nadir hallarda – başqa heyvanlarda qeyd olunur. Patoloji hal kimi ümumi tərləmə ağır qızdırma zamanı, paralitik mioqlobunuriyada, güclü ağrılarla (sancılarla) keçən xəstəliklərdə, tənqənəfəslikdə, ürək xəstəliklərində, uremiyada, qıc olma zamanı, pilokarpinin, adrenalinin və salisil preparatlarını yeridilməsi zamanı müşahidə edilir. Güclü qızdırma ilə keçən bir sıra xəstəliklərdə (atlarda kontagioz plevropnevmoniya və saqqo zamanı, septiki qızdırma zamanı) qızdırmanın tez düşməsi ilə müşayət olunan güclü tərləmə kritik tər adlanır və mühüm kliniki əhəmiyyətə malikdir.

Məhdud və ya yerli tərləmə dərinin müəyyən sahələrində tüklərin nəmlənməsi və ya tər damlalarının görünməsi ilə xarakterizə olunur. Bu sahədə tüklər tünd rəngdə olurlar və pırpızlaşırlar və tər ilə örtülmüş sahənin sərhəddi yaxşı bilinir. Yerli tərləmə çox vaxt periferik sinirlərin mexaniki zədələnməsi, onurğa beyinini travması və ya onda iltihabi proseslər baş verən zaman baş verir. Mədənin iti genişlənməsi zamanı döş qəfəsinin yan tərəflərinin güclü tərləməsi onun cırılmasını göstərir.

Hemorroji diatez əlamətləri ilə keçən bəzi xəstəliklər zamanı tər vəzilərinə qanaxma nəticəsində **q a n l ı t ər** (hemahidroz) mümkündür.

Dərinin quruluğu və ya anhidroz tərləmənin azalması və ya olmaması zamanı baş verir. Bu əlamətə orqanizmin çoxlu su itirməsi ilə keçən xəstəliklərdə, arıqlıqda, diabetdə, interstisial nefritdə və qızdırmada rast gəlinir. Dəri quru olduqda tüklər quru olurlar, dəri səthinə tam yatmırlar və pırpızlaşırlar. Ağır xəstəliklər və iti qızdırmalı vəziyyətlər zamanı qaramalın burun-dodaq aynasında, donuzların xortumunda, itlərin və pişiklərin burununda tər ifrazı kəskin azalır. Bu nahiyələrdə həmişə soyuq və nəm olan dəri quruyur, isti olur və xəstəlik uzun müddət davam etdikdə orada çatlar və qartmaqlar əmələ gəlir. Qarmalda mədə-bağırsaq traktının xəstəlikləri zamanı burun-dodaq aynasında tər damlaları xırda olurlar, seyrək yerləşirlər və oranı sildikdə bir qədər gec görünür. Odur ki, heyvanın vəziyyətini qiymətləndirən zaman burun-dodaq aynasındakı tər damlalarının iriliyinə və oranı dəsmalla sildikdən sonra təkrar görünmə

sürətinə fikir vermək lazımdır. Sağlam heyvanlarda burun-dodaq aynasını dəsmalla sildikdən sonra orada dərhal yenidən tər görünməyə başlayır və o, get-gedə iri damcılar halına keçir.

Dərinin iyi. Hər bir heyvanın dərisi spesifik iy verir. Bu dəri piyinin, tərin və qopmuş epidermis hüceyrələrinin parçalanması nəticəsində əmələ gəlir. Sağlam heyvanların dərisinə müntəzəm qulluq edildikdə (təmizləmə, yuma, çimizdirmə) onların dərisində iy cüzi olur ki, bu da dərinin öz qoxusundan ibarətdir. Dəri kalla və sidiklə çirkləndikdə onun iyi kəskinləşir. Patoloji hallarda dəri üçün xarakterik olmayan müxtəlif intensivlikli iylər əmələ gəlir ki, bunlar da qiymətli diaqnostik simptom rolunu oynayırlar. Belə ki, inəklərin və qoyunların ketozu zamanı dəri aseton iysi verir; qaramalın nekrobakteriozu, hipodermatozu və qoyunların çiçəyinin qanqrenozlu formasında dəri ufunətli (cəsəd) iy verir; buzovların salmonellyozu və kolibakteriozu zamanı dəri şirintəhər, ürəkbulandıran iy verir. Böyrək çatışmamazlığı nəticəsində iti uremiya zamanı, uretranın daşlarla, duzlarla tutulması nəticəsində sidik kisəsinin partlaması zamanı dəri sidik iysi verir.

Dərinin temperaturu. Dərinin temperaturunun təyin edilməsi orada, onun altındakı toxumalarda və orqanlarda baş verən patoloji proseslərin xarakteri, dəri damarlarında qanın bərabər paylanması haqda, istilikvermənin səviyyəsi və bədən temperaturu haqda fikir yürütməyə imkan verir.

Dərinin temperaturu qan damarları torunun sıxlığından, həmçinin qanın miqdarından və sürətindən, istilikvermənin miqdarından asılıdır. Bu heyvanın növündən və cinsindən asılı olaraq fərqlənir və bədən müxtəlif sahələrində müxtəlifdir. Uzun tüklərlə müdafiə olunmuş yerlərdə, məsələn atlarda telin, yalmanın, həmçinin bir-birinə toxunan sahələrdə (qasıq nahiyəsi) temperatura açıq sahələrə (döşün və qarının yan tərəfləri, ətraflar) nisbətən yüksək olur. Amma dodaqlar, burunun ətrafı, qulaqlar kimi açıq sahələrdə dəri tüklü nahiyələrə nisbətən isti olur. Bu həmin sahələrdə qan damarları torunun sıx olması ilə əlaqədardır. Ən aşağı temperatura ətraflarda və quyruğun ucunda qeyd olunur.

Adətən dərinin temperaturunu palpasiya vasitəsilə müəyyən edirlər. Hər iki əllə cüt orqanların və simmetrik sahələrin dərisini əlləməklə onların temperaturu haqda fikrə gəlmək mümkündür. Elə yer vardır ki, orada tez-tez və nəzərə çarpacaq dərəcədə dərinin temperaturu dəyişir. Qaramalda belə yerlərə buynuzların əsası, qulaqlar, ətraflar; atlarda – qulaqlar, ətraflar, döşün yan tərəfləri; donuzlarda – xortum və qulaqlar; itlərdə və pişiklərdə – burunu ucu aiddirlər. Sağlam heyvanların dərisi sakit halda orta isti olur və bədən simmetrik sahələrində onların temperaturu bir-birindən fərqlənmir. Əzələ gərginliyi zamanı dərinin temperaturu hərəkətin davamı ilə paralel olaraq qalxır və yalnız tər əmələ gəldikdə aşağı düşür.

Teplovizorlar heyvanın dərisinin temperaturunu ondan aralıda 0,1⁰C dəqiqliklə təyin etməyə imkan verirlər. Orqan və toxumaların infraqırmızı şualanmasının görünən şəklinin alınması üsulu *termoqrafiya* adlanır. Temperaturun azacıq dəyişməsinə görə müxtəlif orqanlarda baş verən iltihabi və şiş xəstəliklərini və başqa patoloji prosesləri müəyyənləşdirmək mümkündür. Həmçinin, xüsusi göstəriciləri olan elektrotermometirlərdən də istifadə olunur.

Dərinin temperaturunun ümumi yüksəlməsi o patoloji proseslərdə qeyd olunur ki, bu zaman dərinin temperaturu nəzərə çarpacaq dərəcədə yüksəlir və uzun müddət belə qalır. Belə hallarda əl ilə yoxladıqda dərinin çox isti olması müəyyən olunur. Temperaturun yüksəlməsi qızdırmalı proseslərdə, istivurmada, kəskin həyəcanlanma və narahatçılıqla keçən xəstəliklərdə qeyd olunur.

Dərinin temperaturunun yerli və ya məhdud yüksəlməsi iti dermatit və dəri altında yerləşən orqan və toxumaların iltihabi prosesləri zamanı, məsələn faringit zamanı udlaq nahiyəsində, iti plevrit zamanı döş divarında, meningit zamanı kəllədə müşahidə edilir.

Dərinin temperaturunun ümumi azalması çoxlu qan itirmə, anemiyalar, bədən temperaturunun aşağı düşməsi zamanı, qızdırmanın başlanğıc stadiyalarında, ürək fəaliyyətinin kəskin zəifləməsində, şüurun pozulması ilə keçən xəstəliklərdə (məsələn, inəklərdə ketoz, doğumdan sonrakı parez, atlarda oğlum zamanı) qeyd olunur. Dərinin temperaturunun azalması ilə bərabər bədən temperaturunun aşağı düşməsi, nəfəsvermə havasının soyuması və ürək fəaliyyətinin kəskin zəifləməsi kollapsın başlamasını göstərən təhlükəli simptomdur.

Dərinin temperaturunun yerli azalması dərinin ayrı-ayrı sahələrində və ya iri nahiyələrdə yayılmış ifliclər, qeyri-iltihabi xarakterli ödemlər, ürək fəaliyyətinin zəifləməsi (ətrafların soyuması) zamanı aşkar edilir.

Dərinin temperaturunun qeyri-bərabər paylanması adətən cüt orqanlarda və bədənə simmetrik nahiyələrində müşahidə edilir. Bu damarların spazmı nəticəsində əmələ gəlir. Qızdırma zamanı temperaturun qalxma stadiyasında çox vaxt qulağın biri daha isti, digəri isə soyuq olur. Belə hal anemiyalar və ürək fəaliyyətinin zəifləməsi zamanı buynuzların əsasında və ətraflarda qeyd olunur.

Dərinin elastikliyi və ya möhkəmliyi, gərginliyi, turqor – dərinin daimi gərginlik vəziyyəti olub onda olan mayenin – damarlarda qanın, limfanın, toxuma mayesinin, həmçinin dərialtı toxumanın inkişaf dərəcəsindən və sinir sisteminin tonusundan asılıdır.

Qaramalda dərinin elastikliyi axırncı qabırğa nahiyəsində döş qəfəsində, atlarda – boyunun yuxarı üçdə biri nahiyəsində, xırda heyvanlarda – bel nahiyəsində yoxlanılır. Sağlam və kök heyvanlarda dəri elastik olur. Bədənə dərialtı toxuması boş olan sahələrində iki

barmaqla qırıx kimi yığılmış sağlam dəri bərk, elastik olmaqla, dartılıb buraxdıqda dərhal öz əvvəlki vəziyyətinə qaydır.

Dərinin turqorunun azalması mayenin, o cümlədən qanın azalması nəticəsində onun nazikləşməsi ilə əlaqədar baş verir. Nəmliyin itirilməsi nəticəsində dəri bərkiyir, quru, qeyri-ellastik olur, barmaqlarla çətin yığılır və buraxdıqda yavaş-yavaş, 10-30 saniyə ərzində düzəlir. Dərinin turqorunun kəskin azalması qaramalda qidalanmanın ağır pozğunluğu zamanı müşahidə edilir.

Dərinin elastikliyinə azalması ağır ishal, qusma, qanitirmələr və kollaps zamanı baş verir. Heyvanın vəziyyəti düzəldikcə dərinin elastikliyi də tədricən bərpa olunur.

Qidalanmanın ağır pozğunluğu ilə keçən xroniki xəstəliklərdə dərinin turqoru güclü və davamlı azalır, dərialtı piy toxuması və dərinin elastik elementləri atrofiyalaşır. Dəri bərkiyir və aşılınmış dəri xatırladır, əllə çətinliklə yığılır, çox vaxt özünəməxsus xışıltı səsi verir.

Dərinin elastikliyinə tamamilə itməsi onun xroniki xəstəliklərində, sklerozunda və hiperkeratozunda baş verir. Bu zaman dərialtı toxumanın və elastik liflərin atrofiyasından başqa birləşdirici toxumanın inkişafı baş verir ki, bu da sonralar dərinin qırışması və üst qatının buynuzlaşması ilə müşayiət olunur. Bu geri qayıtmayan prosesdir.

Dərinin gicişməsi. Dəridə sinir uçlarının və ya həssas sinir yollarının qıcıqlanması dəri gicişməsinin baş verməsinə səbəb olur ki bu da kliniki olaraq gicişən yerlərin qaşınması, sürtünməsi, gəmirilməsi və yalanması ilə təzahür edir. Qulaqlarda gicişmə olduqda heyvanlar başlarını bulayırlar. Atların bədənində iri sahələrdə gicişmə olduqda onlar sancılı simptom kompleksinə müşayiət olunan xəstəliklərdə olduğu kimi narahat olurlar. Əgər itlərdə gicişmə anusun ətrafında yerləşirsə, onda onlar arxalarını yerə sürtə-sürtə hərəkət edirlər. Quşlar ayaqlarında gicişmə olduqda onları yerə çırpırlar və dimdikləri ilə həmin yeri didirlər. Gicişən yerləri qaşımaq və sürtmək üçün heyvanlar başlarını irəli uzadırlar, üst dodaq ilə həmin yeri dartırlar və ya vururlar, dişlərini şaqıldadırlar, quyruqlarını yelləyirlər. Gicişmə yerində qaşınma zamanı tük örtüyü sürtünmüş olur, tüklər pırpızlaşırlar, ağız suyu ilə islanqırlar, qoyunlarda isə yun çox vaxt yığılır və çəngə-çəngə sallanır. Qaşınma nəticəsində dəridə xətt şəklində siyılmış yerlər qalır ki, bunlar da çox vaxt qartmaqla örtülür. Kəskin gicişmə zamanı dəridə tüklərin tökülməsi ilə iltihabi proses və hətta nekroz inkişaf edə bilər.

Dəri gicişməsi çox vaxt dərinin xəstəliyi nəticəsində baş verir. Bu gicişən qoturluğun daimi simptomudur.

İsti otaqlarda, yay vaxtı, axşamlar, heyvanlar sıx yerləşdikdə (qoyunlar), həmçinin hərəkətdən sonra gicişmə artır. Bu qoturluq gənələrinin aktivləşməsi ilə əlaqədardır. Ektoparazitlər də güclü qaşınma əmələ gətirirlər: bitlər, tüküyənlər, dəriyənlər, lələkyənlər, birələr və

gənələr. Təbii dəliklərin ətrafında gicişmə selikli qişaların mozalan sürfələri ilə, qıl qurd ilə qıcıqlanması, o cümlədən selikli qişaların xəstəlikləri nəticəsində baş verir. Gicişmənin səbəbləri tüklərin və lələklərin tökülmsi zamanı epidermal əmələgəlmələr dəridə qaldıqda, seborrpeya zamanı çoxlu miqdarda pulcuqlar əmələ gəldiklə (qoyunlarda «yalançı» qoturluq), qidalanmanın ağır pozulması, tüklər arasında çirkin toplanması ola bilər. Bəzən dəri və selikli qişalarda xəstəlik olduqda da gicişmə qeyd olunur ki, bu da bəzi daxili xəstəliklərlə əlaqədardır. Bu qara ciyərin xəstəlikləri zamanı öd turşularının orqanizmdə çoxalması, həmçinin xroniki nefrit, həzm üzvlərinin xroniki xəstəlikləri və diabet zamanı ola bilər. Qoyunlarda gicişmə ən çox orqanizmdə kobalt və mis çatışmadıqda oma nahiyəsində və ətraflarda baş verir.

Dəridə patoloji dəyişikliklər – dərinin həcmcə böyüməsi, səpgilər və yaralar.

Dərinin həcmcə böyüməsi müəyyən sahələri əhatə edən yerli, və yalnız nadir hallarda yayılmış olmaqla, bədən səthinin böyük hissəsini əhatə edir. Dərinin həcmcə böyüməsi dərialtı toxumaya transsudatın, ekssudatın, qanın, havanın, qazların toplanması, həmçinin birləşdirici toxumanın və şişlərin inkişafı nəticəsində mümkündür. Dərinin həcmnin böyüməsinə ödemləri, dərialtı emfizemanı, filayaqlığı, absesləri, fleqmonanı, yeni törəmələri, hematomanı və limforragiyanı aid edirlər.

Ö d e m l ə r – dərinin hüceyrəxarici toxuma boşluqlarına və dərialtı toxumaya transsudatın (limfanın) toplanması. Onlar limfanın çoxlu miqdarda əmələ gəlməsi və onun axıb getməsinin çətinləşməsi zamanı baş verirlər. Ödemlərin çoxusu otyeyənlərdə xaya kisəsində, aralıqda, yelində, qarının aşağı hissəsində, döşaltı nahiyədə, çənəaltı boşluqda; ətyeyənlərdə - ətraflarda, qşarının aşağı hissəsində, cinsiyyət orqanlarında və başda lokalizasiya edirlər.

Ödemli sahələrdə dəri şişkin, sıgallı, parlaq, gərginləşmiş olur. Əgər dəri piqmentsizdirsə, onda onun ödem zamanı solğunlaşdığını, iltihabda isə qızardığını görmək olar. Ödemin xarakterik əlaməti onun xəmirvari konsistensiyaya malik olmasıdır ki, bununla da o dərialtı emfizemadan və dərinin başqa şişmələrindən fərqlənir. Dərialtı emfizema zamanı zədələnmiş sahənin üstündən basdıqda dəridə çuxur əmələ gəlmir və xışıltı səsi (krepitasiya) eşidilir. Əgər dəri ödem zamanı kəskin gərginləşibse və ödemli sahələrdə birləşdirici toxuma inkişaf etmişdirsə, onda ödemin xəmirvariliyi itir.

Kliniki olaraq durğunluq, böyrək, kaxeksik, angionevrotik, toksiki və iltihabi ödemlər ayırd edilir.

Durğunluq ödemləri qanın venalardan axıb getməsinin çətinləşməsi nəticəsində böyük qan dövranında onun durğunluğu zamanı əmələ gəlir. Venoz damarlarda qanın təzyiqi yüksəlir, toxuma mayesi damarlara sorulmur və toxumalarda toplanır. Döşaltı və qarın divarının aşağı

hissəsində durğunluq ödemləri döş və qarın boşluqlarına maye toplanan zaman döş venasının və limfa damarlarının sıxılması nəticəsində əmələ gələ bilər. Bundan başqa, ödemlər ağ ciyərlərin xroniki xəstəlikləri zamanı qanın kiçik dövrandə durğunluğu nəticəsində də baş verirlər. Durğunluq ödemlərinin səbəbləri əsasən qan dövrəsinin ciddi pozğunluğu ilə müşayət olunan ürək xəstəlikləridir – miokardiodistrofiya, miokardit, dekompensasiya olunmuş ürək qüsurları, perikardit.

Adətən durğunluq ödemləri bədənin ürəkdən ən uzaq olan sahələrində əmələ gəirlər və simmetrik olurlar. Ödemlər nahiyəsində dəri başqa sahələrə nisbətən daha soyuq olur, ağrı hissiyatı azalmır. Bununla durğunluq ödemləri iltihabi ödemlərdən fərqlənirlər.

Yerli durğunluq ödemi vena damarları sıxıldıqda və ya onların trombozu zamanı baş verir və ümumi ödemdən fərqli olaraq bədənin bir tərəfində olur.

Böyrək ödemləri böyrəklərin iltihabi və degenerativ xəstəlikləri, həmçinin onların funksional çatışmamazlığı zamanı əmələ gəlirlər. Böyrək ödemlərinin əmələ gəlmə mexanizminin əsasında böyrəklər vasitəsilə natrium ionlarının və suyun ionlarının ləngidilməsi, hipoproteinemiya və damarların divarının keçiriciliyinin yüksəlməsi dururlar. Bundan başqa, böyrək ödemlərinin səbəbi böyrəklərin zədələnməsi zamanı inkişaf edən endokrin pozğunluqlardır ki, bu zaman böyrəküstü vəzilərin qabıq qatında aldosteronun sintezi artır və bu toxumalarda natrium ionlarının ləngiməsinə və bununla da mayenin saxlanması səbəb olur. Bununla bərabər hipofizin arxa payında antidiuretik hormonun sintezi çoxalır ki, bunun da təsiri altında böyrək kanalcıqlarında suyun və natrium xloridin geri sorulması artır.

Əvvəlcə ödemlər göz qapaqlarının, dodaqların, ağızın bucaqlarının azacıq şişməsi ilə ifadə olunurlar. İlk vaxtlarda böyrək ödemləri səhərlər görünürlər və axşamlar itirlər. Sonralar onlar ətraflara, böyrəklərin ağır zədələnməsi zamanı isə bədənin geniş sahələrinə yayıla bilirlər.

Kaxektik və ya marantik ödemlər xroniki üzücü xəstəliklər zamanı, həmçinin toxumaların qidalanmasının kəskin azalması və qan damarlarının divarının zədələnməsi zamanı baş verirlər. Bu zaman qanda zülalların, xüsusilə albuminlərin miqdarının azalması nəticəsində onda kolloid-osmotik təzyiq azalır (hipoproteinemiya). Hipoproteinemiya zülal mübadiləsinin ümumi pozğunluğu nəticəsində qan zülallarının regenerasiyasının pozulması, həmçinin bağırsaqlardan zülalların sorulmasının pozulması ilə əlaqədardır.

Kaxektik ödemlər qaramalda, xüsusilə xroniki invazion xəstəliklərdə (fasiolyoz, diktikulyoz, hipodermatoz); inəklərdə leykoz və vərəmin ağır formalarında qeyd olunurlar. Onlar əsasən döş qəfəsinin və qarının aşağı hissələrində lokalizasiya edirlər.

Angionevrotik ödemlər sinir tənziminin pozulması ilə əlaqədar olaraq damarların keçiriciliyinin artması ilə müşayət olunan trofik və damar pozğunluqları nəticəsində əmələ gəlirlər. Bu ödemlər iflic olmuş ətraflarda baş verirlər. Atların qızılyeli zamanı müxtəlif formalı gicişən suluqlar müşahidə olunur ki, tez bir zamanda görünürlər və sürətlə bütün dəri səthini əhatə edirlər və sonra itirlər.

Toksiki ödemlər zəhərli maddələrin yerli və ya ümumi təsiri nəticəsində qan damarlarının tokiski zədələnməsi səbəbindən baş verirlər, məsələn ilanların, arıların, eşşəkarlarının dişləməsindən sonra, həmçinin zəhərli maddələrin təsiri zamanı.

İltihabi ödemlər dərinin və dərialtı toxumanın iltihabı zamanı baş verirlər və nəticədə zədələnmiş toxumalara ekssudat hopur. İnfeksiyalar zamanı əmələ gələn toksinlər damar divarını zədələyir və onu limfa və hüceyrə elementləri tərəfindən keçilə bilən edir. İltihabi ödem fərqləndirici xüsusiyyəti – yerli temperaturun qalxması, ağırlı olması, toxumaların gərginliyi, sağlam toxuma ilə kəskin sərhədlənməsi, dərinin piqmentsiz sahələrinin qızarması. Ödem yavaş-yavaş inkişaf etdikdə bu əlamətlər zəif ifadə olunurlar. İltihabi ödemlər çox vaxt ətraflarda, döşün, boyunun yan səthində, döşaltı nahiyədə və başda lokalizasiya edirlər. Ödemli sahələr simmetrik olurlar.

İltihabi ödemlər toxumaların zədələnməsi zamanı və bir çox infeksiyon xəstəliklərdə tapılırlar. Atların qan ləkəli xəstəliyi üçün ödemlər daha xarakterikdirlər. Onlar başda, ətraflarda, döş qəfəsinin və qarının aşağı hissəsində görünürlər, qeyri-simmetrik olurlar, sağlam toxumalarla kəskin sərhədlənirlər, tez-tez kəskin iltihabi reaksiya qeyd olunur.

İltihabi ödem bir forması dəriyə yerləşən orqanların və toxumaların iltihabı zamanı onların üstündə olan dərialtı toxumada və dəridə baş verən *kollateral ödem* hesab olunur. İltihabın bütün əlamətlərinə malik olan bu ödem çox vaxt irinləməyə məruz qalır və svişin əmələ gəlməsi ilə qurtarır. Kollateral formaya atların faringiti və donuzlarda qarayara zamanı udlaq nahiyəsində baş verən ödem, yem borusunun gırılması zamanı sol vidaci şırımında baş verən ödem, ekssudativ plevrit zamanı döşdə, atların saqqosu zamanı çənəaltı nahiyədə, cinsiyyət orqanlarının iltihabı, düz bağırsağın cırılması və proktit zamanı aralıq nahiyəsində baş verən ödemlər aid olunurlar.

D ə r i a l t ı e m f i z e m a – qazların dərialtı toxumaya toplanması nəticəsində dərinin şişməsi. Emfizematoz sahələr həcmcə böyüməklə yastıq kimi qabarırlar. Emfizematoz xarakterik əlamətləri – elastiki konsistensiya və palpasiya zamanı krepitasiya verməkdir. Dəri soyuq olur, həssaslığı və funksiyası dəyişməz qalır. Çox vaxt emfizema qaramalda və atlarda əmələ gəlir və döşün yan tərəflərində, boyunda və qalça nahiyəsində lokalizasiya edir. Mənşəyinə görə aspiraion və septiki dərialtı emfizema ayırd edilir.

Aspirasion emfizema dərialtı toxumanın toxumalararası boşluğuna yarıdan və ya daxili orqanlardan havanın düşməsi nəticəsində baş verir. Çox vaxt hava hərəkətli dəri olan sahələrə keçir. Heyvan hərəkət etdikcə hava daxilə sorulur və tədricən yaranın ətrafında yayılır. Ağ ciyərin, traxeyanın, yem borusunun və mədənin çırılması zamanı emfidema daha geniş sahəni əhatə edir.

Ağ ciyər cırıldıqda artın hərəkət nəticəsində hava interstisial toxumaya daxil olur və sonrakı nəfəsalmalar zamanı orqanın kökünə kimi irəliləyir, traxeyanın, yem borusunu və boyun qan damarlarını əhatə edən boş toxumaya çıxır və sonra döş boşluğundan çıxaraq dərialtı toxuma ilə yayılır və bəzən çox iri sahələri əhatə edir. Ağ ciyərlərin cırılması və sonrakı aspirasion emfizemanın inkişaf etməsi əsasən heyvanda interstisial emfizemanın olması ilə əlaqədardır. Belə halda dərialtı emfizemanın olması pis əlamət sayılır. Ağ ciyərlərin cırılması onların qırılmış qabırğa uçları ilə, mədə önlükləri və ya yem borusu tərəfdən daxil olmuş yad cisimlərlə (travmatik rumenit və retikulit) zədələnməsi zamanı ola bilər. Qaramalda ağ ciyərin cırılması vərəm, peripnevmoniya, mikrobronxit xəstəliklərinin ağırlaşması zamanı qeyd olunur və o güclü öskürmə, tullanma, kəskin hərəkətlər və doğum zamanı baş verir.

Septik (spontan) emfizema iltihab ocaqlarına daxil olmuş spesifik mikrofloranın təsiri altında dərialtı toxumaya çürüdücü qazların toplanması nəticəsində əmələ gəlir. Aspirasion emfizemadan fərqli olaraq septik emfizema yaxşı ifadə olunmuş iltihab əlamətləri ilə müşayiət olunur: dərinin şişmiş sahələrinin palpasiyası zamanı ağırlı olması; zədələnmə sahəsində dərinin temperaturunun artması; dərinin emfizematoz sahələrini kəsən zaman oradan pis iyli qırmızımtıl köpüklü mayenin axması. Belə mayenin bakterioloji müayinəsi zamanı müxtəlif mikrofloralar içərisində yaman ödem və emfizematoz karbunkulun törədiciləri tapıla bilər. Sonralar dəri quru və soyuq olur, nekrozlaşır, hissiyatını itirir.

Filayaqlılıq və ya elefantiaz - xroniki iltihabi proseslərdə və limfa durğunluğu zamanı dərialtı birləşdirici toxumanın inkişafı nəticəsində bədən hər hansı bir nahiyəsinin kəskin qalınlaşması. Dərinin zədələnməmiş səthindən daxil olmuş çoxlu mikrofloranın təsiri zamanı baş vermiş xroniki qıcıqlanma nəticəsində zədələnmə sahədə dərinin hipertrofiyası, dərialtı toxumanın fibroz distrofiyası və sklerozu, genişlənmiş limfa damarlarında və toxumaarası boşluqlarda limfa durğunluğu baş verir.

Filayaqlılıq çox vaxt atlarda baş verir və adətən arxa ətrafların dərisində lokalizasiya edir. Onun səbəbləri xroniki dermati, fleqmona, yaralar, venoz durğunluq ola bilər. Qaramalda elefantiaz aktinomikoz zamanı dodaq nahiyəsində əmələ gələ bilər.

Ətrafların kəskin qalınlaşması, onların konturlarının dəyişməsi, dərinin altdakı toxumalarla bərk bitişməsi onları filin ayağına oxşadır.

Zədələnmiş sahələr bərk konsistensiyalı və ağrısız olurlar, dəri hərəkətsiz olur və əllə dartıldıqda qırıqlar əmələ gəlmir (dartılmır). Oynaqların bükücü səthlərində şırımlar əmələ gəlir, zədələnmiş ətraflarda hərəkət funksiyası az dəyişir, odur ki, heyvanın iş qabiliyyəti dəyişməz qalır.

Şişlər və abseslər zamanı dərinin həcmnin böyüməsi. Şişlərin, hematomaların, limforragiyaların, abseslərin inkişafı nəticəsində dərinin həcmnin böyüməsi cərrahi patologiyalarda dəqiq şərh edilmişdir.

Dəridə səpgilər (ekzantemalar). Bir sıra infeksiyon, parazitər xəstəliklərdə, intoksikasiyalarda dəridə səpgilər əmələ gəlir.

Onlar formasına, ölçülərinə, rənginə, davamlılığına və yayılmasına görə müxtəlif olurlar. Dəridə əmələ gəlmiş səpgilər sonradan ya tamamilə itirilər, ya da morfoloji cəhətdən dəyişilərək parçalanırlar və yaraya çevrilirlər. Dəri səpgiləri çox böyük diaqnostik əhəmiyyətə malikdirlər. Onlar çox vaxt xəstəliyin başlanğıc stadiyasında, hələ klinik əlamətlər tam inkişaf etməmiş, əmələ gəlirlər. Səpgilər birincili və ikincili olurlar.

Birincili səpgilər xarici görünüşcə normal dəridə əmələ gəlirlər. Bunlara ləkələr, düyüncüklər, qabarcıqlar, qovuqlar və suluqlar.

L ə k ə - dərinin rənginin yerli dəyişməsidir. Barmaqla basdıqda itən (hiperemiya) qırmızı ləkələr *eritema* adlanır. Xırda yumru qızartılar *rozeola* adlanır. Xırda nöqtələr şəklində olan hemorroji ləkələrə (qan sağıntılarına) *petexiyalar*, iri ləkələrə – *ekximozlar* deyilir. Onlar tez əmələ gəlirlər, əvvəlcə qırmızı rəng, sonra isə kərpici-qırmızı və göyümtül-qırmızı alırlar və üstündən barmaqla basdıqda itmirlər. Ayrı-ayrı petexiyalar birləşdikdə müxtəlif formalı və ölçülü ləkələr və ya geniş basmalar şəklində *hemorragiyalar* əmələ gəlir. Belə hemorroji səpgilər hemorroji diatez nəticəsində bədənə nazik dəri ilə örtülü sahələrində – qarında, döş altında, oynaqların bükücü səthlərində, aralıq nahiyəsində əmələ gəlirlər.

D ü y ü n c ü k (p a p u l a) – dəridə əmələ gəlmiş yumru formalı bərk düyün olub maye saxlamır, ölçüsü xaş-xaş dənəsindən noxud böyüklüyünə kimi olur, qırmızı və ya solğun-qırmızı rəngdə görünür. Düyüncüklər dərinin məməvari və malpigi qatlarının iltihabi infiltrasiyası və ya güclü buynuzlaşma səbəbindən tük soğanaqlarının çıxarcı dəliklərinin üstünün epidermal hüceyrələrlə örtülməsi nəticəsində, həmçinin piy vəzilərinin sekretinin toplanması və quruması zamanı əmələ gəlirlər. Düyüncüklər parçalanmırlar, yara əmələ gətirmirlər və çapıqlaşma əmələ gətirmədən sağalırlar. Dərinin tüksüz və ya tüklerle az örtülmüş sahələrində onları asanlıqla görmək olur. Çox sıx tükle örtülmüş sahələrdə düyüncükləri əlləri dəri səthində sürüşdürməklə müəyyən etmək olur.

Q a b a r c ı q - dəridə əmələ gəlmiş bərk düyün olmaqla əsasında düyüncüyü təşkil edən toxumalar olur. Qabarcığın ölçüsü noxud dənəsindən meşə qozu böyüklüyünə kimi olur. Qabarcıq inkişaf etdikdə patoloji proses dərinin bütün qatlarını əhatə edir. Düyüncükdən fərqli

olaraq qabarcıq parçalanır və yerində yara əmələ gəlir ki, bu da sağaldıqda çapıq formalaşır.

Q o v u q v ə y a v e z i k u l a – dərinin epidermisinin sancaq başından noxud dənəsi böyüklüyünə kimi ölçüdə, yumru və ya konik formalı qabarması olub daxilində serozlu maye olur. Serozlu maye adətən şəffaf görünür, tərkibində az miqdarda epiteli hüceyrələri, leykositlər, zülali maddələr və duzlar, bəzən isə eritrositlər tapılır. Serozlu mayenin xüsusiyyətindən asılı olaraq qovuqlar parlaq, sarımtıl, qırmızımtıl, qeyri-şəffaf-boz, piqmentli dəridə isə tünd-kərpicə rəngdə görünürlər. Epidermisdə bir qədər dərinə yerləşən iri qovuqcuq *kisə* adlanır. O həmçinin bir neçə qovuqcuğun birləşməsi nəticəsində də əmələ gələ bilər. Qozdan qaz yumurtası böyüklüyünə qədər olan iri kisələr *bull* adlanırlar. Qovuqcuqlar çox vaxt mövcud olurlar. Onlar ya geri sorulurlar, və ya boşluğuna çoxlu miqdarda serozlu mayenin toplanması nəticəsində partlayırlar. Bu zaman qurumuş ekssudatdan qartmaq və onun altında eroziyalar əmələ gəlir. Çox vaxt qovuqcuqlar irinliklərə (*pustulalara*) çevrilirlər. Qovuqcuqlar sağaldıqda yerində çapıq qalmır, amma bəzən onların olduğu yerdə dərinin piqmentasiyası dəyişir. Barmaqlaraarsı nahiyənin dərisində və ağızın selikli qişasında qovuqcuqların (*aftaların*) əmələ gəlməsi dabaq xəstəliyinin xarakterik əlamətidir. Çiçək zamanı vezikulalar pustulalara çevrilməklə çiçək prosesinin bir stadiyasını təşkil edirlər.

İ r i n l i k (p u s t u l a) – irinli ekssudatla dolu qovuqcuqdur. O ekssudatın konsistensiyasından və rəngindən, həmçinin qovuğun divarının qalınlığından asılı olaraq ağımtıl, sarımtıl, yaşılımtıl, qırmızımtıl-sarı və ya göyümtül-qırmızı rəngdə görünür. Adətən irinliq qırmızı haşıyə ilə əhatə olunur.

S u l u q – dərinin yumru, oval və ya qeyri-düzgün formalı, bərk, kəskin sərhədlənən qabarması olub, malpigi qatının serozlu infiltrasiyası nəticəsində əmələ gəlir. Onun ölçüsü noxud dənəsindən toyuq yumurtası böyüklüyünə qədər, hətta bəzi hallarda bir neçə suluğun birləşməsi nəticəsində daha böyük olur. Dərinin piqmentsiz sahələrində o qırmızı rəngdə olur və böyüdükcə solğunlaşır. Suluqlar olan sahədə tüklər pırpızlaşırlar. Suluqların əmələ gəlməsi geyişmə ilə müşayət olunur ki, bu da atlarda öre zamanı rast gəlinir. Həzmin və sinir sisteminin funksional pozğunluqları zamanı suluqlar qəfildən görünürlər, bütün bədən səthini əhatə edirlər, sonra isə gözlənilmədən izsiz itirlər.

İkincili səpgilər epidermisin deskvamasiyası, nekrozlaşması və ya toxumanın orqanizasiyası zamanı birincili səpgilərdən əmələ gəlirlər. Bunlara pulcuqlar, qarmaqlar və eroziyalar aiddir.

P u l c u q l a r – epidermisdən qopmuş buynuzlaşmış hüceyrələr olub, dərinin iltihabi prosesləri zamanı buynuz qatın distrofiyası nəticəsində əmələ gəlirlər. Ölçülərinə və formasına görə kəpəyəbənzər və

lövhəyəbənzər pulcuqlar ayırd edilir. Buynuz lövhəciklərinin qopması və ya qabıq vermə itmiş birincili səpgilərin (ləkələrin, papulaların, vezikulaların və pustulaların) yerində əmələ gəlirlər, amma bəzən pulcuqlar birincili dəri səpgiləri olmaqla birincili səpgilərlə eyni vaxtda, məsələn eritemalarla bərabər, təzahür edirlər.

Q a r t m a q ekssudatın və ya qanın dəri səthində quruması zamanı əmələ gəlir. Quruyan mayələrə, yəni qartmaqlara çox vaxt epidermisin hüceyrələri, tüklər, bəzən toz hissəcikləri, bitki və heyvan parazitləri qarışırlar. Dəri tamlığının pozulduğu yerdə əmələ gəlmiş qartmaq zədə sahəsini tam örtür. Pulcuqlardan fərqli olaraq qartmaqlar dəri səthinə yapışırlar. Qartmağın rəngi qurumuş mayenin tərkibindən asılıdır. Məsələn, serozlu ekssudat quruyan zaman qarmaq açıq-sarı, irində – yaşılımtıl-boz və ya yaşılımtıl-sarı, qan – kərpici və həttdə qara rəngdə olur. quruyan qartmağa dəri piyi qarışdıqda o parıldayır, çirk qarışdıqda isə o çirkli-boz və ya qara rəngdə olur.

E r o z i y a – dərinin epiteli qatının tamlığının pozulmasıdır. Dəriyə mexaniki təsirlər olduqda və ya vezikulaların və pustulaların partlaması zamanı ekssudatın qurumasından əmələ gəlmiş qartmaq qopduqda əmələ gəlir. Eroziyaların dibi sığallı və qırmızı rəngdə olur, onlar tez bir zamanda çapıq əmələ gəlmədən sağalırlar.

Dəri yaraları dərinin, bəzən isə dərialtı toxumanın dərin nekrozu nəticəsində əmələ gəlirlər. Onlar vezikulaların, pustulaların, abseslərindeşilməsi, aktinomikomaların, botriomikomaların və bəd xassəli şişlərin parçalanması nəticəsində, həmçinin dərinin fleqmonası, dərin nekrozu, travmaları və yataq yaraları zamanı inkişaf edə bilər. İnfeksion xəstəliklər zamanı baş verən yaralar böyük diaqnostik əhəmiyyətə malikdir: manqo, vərəm, epizootik limfangit. Manqo yaraları dodaqlarda, burun dəliklərinin ətrafında, ətrafların daxili səthində, döş divarında, qarının aşağı hissəsində yerləşirlər. Onlar dərin, kraterəbənzər olmaqla, dibləri ağ salayabənzər görünür, kənarları nahamar, bozumontul-qırmızı rəngli bir qəddər qalxmış və qalın olur. Yaralar çox yavaş sağalırlar və xarakterik şüayabənzər və ya ulduzabənzər çapıqlar əmələ gəlir. Vərəm yaraları yastı, yumru və ya oval formalı olmaqla irində vərəm çöpləri tapılır. Epizootik limfangit yaraları absesləşmiş düyünlərin parçalanması nəticəsində əmələ gəlirlər. Onlar xarici görünüşcə manqo yaralarına oxşayırlar və ondan ekssudatda spesifik göbələyin olması ilə fərqlənirlər. Qara yara zamanı dəri yaraları çox vaxt karbunkulun nekrozlaşmış hissəsi ayrıldıqda əmələ gəlir.

Dəri çapıqları dərinin dərin defektlərinin (yaralar, xoralar, abseslər) inkişaf edən sıx birləşdirici toxuma ilə əvəz olunması nəticəsində əmələ gəlirlər. Çapıq toxuma əsasən kollagen və az miqdarda elastik liflərdən təşkil olunur. İri çapıqların səthində, xüsusilə onların mərkəzində, örtük epitelisi olmur, xırda çapıqlar isə epitelial örtüklə örtülür. Adi toxumadan fərqli olaraq çapıq ağımtıl parlaq səthə, bərk konsistensiyaya malik olur,

vəzilər və tüklər olmur. Çapığın formasına və görünüşünə görə onun əmələ gəlməsinə səbəb olmuş patoloji prosesin xarakteri haqda fikir yürütmək mümkündür. Məsələn, manqo çapıqlarında fibroz zolaqlar elə bil ki, bir nöqtədə birləşirlər ki, bu da onlara xarakterik şualılıq görünüşü verir.

Dəri tamliğinin pozulması. Buraya dəridə müəyyən olunan siyrıntılar, yarıqlar, yaralar, yataq yaraları və qanqrena aiddir.

Siyrintilər – dərinin dərin olmayan pozulması olub məməvari qatın və damarların zədələnməsi ilə məhdudlaşır. Siyrıntılarda səthi açıq-qırmızı, dənəvər olur, amma çox vaxt nəmlənir, irinləyir və sonra nazik qartmaqla örtülür. Siyrıntılar tez sağalırlar və yerlərində heç bir iz qalmır. Onlar çox vaxt başda, bədənin kənara çıxan hissələrində və ətraflarda yerləşirlər. Siyrıntılarda səbəbləri əzilmələr, qaşınmalar və s. ola bilər. Çox vaxt siyrıntılar güclü ağrılar və heyvanın narahat olması ilə keçən, məsələn sancı simptomokompleksi ilə olan xəstəliklərdə (mərkəzi ifliclərdə, atların mioqlobinuriyasında və s.) əmələ gəlirlər. Bütün bədən səthinə yayılmış siyrıntılar dəri xəstəlikləri (ekzema, akaroz) və ektoparazitlər nəticəsində baş verən geyişmə zamanı qeyd olunur.

Dərinin çatlaması – bu dərinin quruması, elastikliyinə itirilməsi və ya serozlu infimltrasiyası nəticəsində zədələnməsidir. Çatlar səthi və dərin ola bilərlər. Səthi çatlar zamanı yalnız dərinin epidermisi, dərin çatlarda isə dərialtı qatı zədələnilir və bu qanaxma ilə müşayiət olunur. Adətən çatlar təbii dəri qırışları nahiyəsində və hərəkət zamanı dəri çox dartılan yerlərdə, məsələn oynaqların bükücü səthlərində əmələ gəlirlər. Tac nahiyəsinin dermatiti zamanı çatlar çox vaxt infeksiyanın cırış qapısı olurlar və bəzən ağ ciyərlərə metastazların və irinli pnevmoniyanın inkişaf etməsi ilə ağırlaşırırlar. Ağız yarığına perpendikulyar yerləşmiş və xüsusilə ağız bucağının yaxınlığında olan, dərinin xətti nekrozu nəticəsində əmələ gəlmiş çatlar staxiobotriotoksikozun əlaməti hesab olunurlar.

Dərinin yaraları – dəri və dərialtı toxumanın tamliğinin pozulması olub onların mexaniki zədələnməsi nəticəsində əmələ gəlirlər. Dəri yaraları çox vaxt infeksiyanın qapısı ola bilərlər, məsələn dovşancıq, yaman ödem və s. Dəriyə baxış keçirən zaman yaranın xarakterinə (deşib keçən, deşib keçməyən, kəsilmiş, yarılmış, çapılmış, doğranmış, əzilmiş, odlu silah nəticəsində, dişlənmiş, parçalanmış, kombine edilmiş, aseptik və ya infeksiyalaşmış, çirklənmiş), onun yerləşmə yerinə, ölçülərinə, formasına və yara səthinin vəziyyətinə fikir vermək lazımdır.

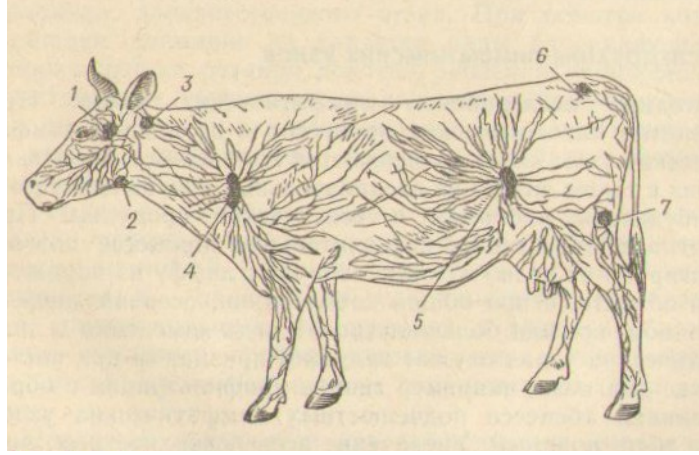
Yataq yaraları – dərinin və dərialtı toxumaların dərin dəyişikliyi olub, qan dövranının pozulması və toxumaların nekrozu ilə müşayiət olunurlar. Yataq yaraları sümük çıxıntıları nahiyələrində baş verirlər: kürəkdə, qalça qabarında, bud, diz və çiyin oynaqlarında, həmçinin dirsəkdə, almacıq darağında, gözlərin ətrafında və qabırğalarda. Yataq yaralarının yerində dərin defektlər əmələ gəlir.

Yataq yaraları uzun müddət yatmaq və arılıqla müşayət olunan xəstəliklərdə (inəklərin doğumdan əvvəlki və doğumdan sonrakı yatıb qalması, atların mioqlobinurisi, ətrafların xəstəlikləri, ifliclər) qeyd olunurlar. Yataq yaraları səbəbindən çox vaxt letal nəticə ilə qurtaran sepsis baş verirlər.

Dərinin qanqrenası – bu dərinin və dərialtı toxumanın yaş və quru nekrozudur. Dərinin nekrozlaşmış sahəsi qara-kərpici və ya qara rəngdə, yumşaq konsistensiyada, yaş və ya quru, toxunduqda soyuq və hissiyatsız olur. Qanqrenanı nekrobakterioz, donuzların qızılyeli və difteriyası, atlarda ətrafların qanqrenozlu dermatiti, inək və qoyunlarda qanqrenozlu çiçək və başqa infeksiyalar törədirlər. Qanqrenanın səbəbi həmçinin yem intoksikasiyaları – qaramalda acıpaxla, darı, kartof cecəsi ilə zəhərlənmə, qarabaşaq və yonca xəstəliyi ola bilərlər. Kalış ilə zəhərlənmə zamanı quru qanqrena baş verir. Bəzən qanqrena sinir sisteminin trofik funksiyasının pozulması zamanı inkişaf edir, məsələn infeksiyon ensefalomielit zamanı. Bu xəstəlik zamanı dərinin qanqrenası başın üz nahiyəsini və bədən sahələrini əhatə edir. Atlarda güclü leykositozla müşayət olunan xəstəliklərdə (krupozlu pnevmoniya, yuxarı tənəffüs yollarının infeksiyon katarı və s.), dəri altına kofein, strofantin və başqa dərman maddələrini yeritdikdə iri ölçülü yaş qanqrena ocaqları əmələ gələ bilər.

Limfa düyünlərinin müayinəsi

Limfa düyünlərinin müayinəsi metodikası. Orqanizmdə patoloji proseslərin inkişafı zamanı çox vaxt limfa düyünləri dəyişikliklərə məruz qalırlar, çünki limfa mayesi vasitəsilə onlara iltihab ocaqlarından infeksiyaların törədiciləri və toksiki məhsullar gətirilir. Yerli keçən iltihabi proses zamanı adətən həmin sahədən limfa mayesini toplayan limfa düyünləri, ümumi xəstəlik zamanı isə (xüsusilə infeksiyon xəstəliklərdə) onların çoxusu patoloji prosesə məruz qalırlar. Bəzən limfa düyünlərində baş verən dəyişikliklər diaqnoz qoymaq üçün aparıcı əlamət rolunu oynayır, məsələn atlarda saqqo zamanı çənəaltı limfa düyünlərində irinli infiltrasiya və abseslərin olması. Bütün limfa düyünlərinin həcmcə böyüməsi leykozla xəstələnməni və ya iti infeksiyanın olmasını göstərir. Belə halda hematoloji və başqa xüsusi metodikaların istifadə olunması ilə heyvanı dəqiq müayinə etmək lazımdır.



Şəkil 2. Dərialtı limfa düyünlərinin yerləşməsi.
1 - qulaqdibi; 2 – çənəaltı; 3 – lateral udlaqarxası;
4 – səthi boyun; 5 – dizönü; 6 – çanaq; 7 – yelinüstü.

Limfa düyünləri inspeksiya və palpasiya üsulları ilə müayinə edilirlər. Lazım gəldikdə punksiya və ya biopsiya üsulları tətbiq edilir və punktat sitoloji, toxuma isə histoloji üsulla müayinə edilirlər. Sağlam heyvanlarda limfa düyünlərinin çoxusunu müayinə etmək mümkün olmur, çünki onlar həcm etibarı ilə kiçik olub, ətrafdan qalın toxumalarla örtülmüşlər. Limfa düyünlərinin ölçüləri heyvanın növündən, cinsindən və yaşından aısıdır.

Limfa düyünlərini imkan daxilində hər iki tərəfdən eyni zamanda palpasiya edirlər ki, bu da sağlam düyünü patoloji dəyişmiş düyün ilə müqayisə etməyə imkan verir. İkitərəfli zədələnmə patoloji prosesin generalizasiya etməsini sübut edir.

Q a r a m a l d a çənəaltı, səthi boyun, diz bükümü və yelinüstü limfa düyünləri daha iri olduğundan, müayinə üçün əlverişli sayılırlar (şəkil 2). Bundan başqa, leykoz, vərəm və başqa xəstəliklərdə limfa düyünlərinin həcmi böyüyür və qulaqdibi, udlaqarxası, üç cüt boyun və aclıq çuxuru limfa düyünləri asanlıqla müayinə edilirlər.

Çənəaltı limfa düyünlərini müayinə etmək üçün bir əllə heyvanın buynuzundan və ya burun-dodaq aynasından tutulur, digər əl ilə düyün palpasiya olunur. Səthi boyun (kürəkönü) limfa düyünlərini müayinə etmək üçün üzü heyvanın bədəninə baxmaqla boyuna yaxın dururlar, bir əl ilə buynuzdan tutmaqla heyvan fiksasiya edilir, digər əlin barmaqları kürək sümüyünün irəli kənarı ilə sürüşdürülür və orada həmin düyün axtarılır. Buzovlarda, qoyun və keçilərdə eyni vaxtda hər iki kürəkönü düyünlər palpasiya edilir. Diz bükümü limfa düyününü müayinə edən zaman bir əllə sağrıya söykənilir, digər əl ilə düyün əllənir. Yelinüstü limfa düyünləri hər iki əl ilə müayinə edilir. Bunun üçün heyvanın arxa tərəfində duraraq barmaqların ucu ilə yelinin sağ və sol arxa payları onların yuxarı üçdə biri hissəsində tutulur, tədricən yelinin tutulmuş hissələri barmaqlar arasından buraxılmaqla hər iki düyün müayinə olunur.

A t l a r d a səthi limfa düyünlərindən çənəaltı, cinsiyyət və diz bükümü limfa düyünləri palpasiya olunur. Limfa düyünlərinin həcmcə böyüməsi ilə müşayət olunan xəstəliklərdə həmçinin qulaqdibi, orta və aşağı boyun, səthi boyun, dirsək, bel, oma və qasıq limfa düyünlərini əlləmək mümkündür.

Çənəaltı limfa düyünlərini müayinə etmək üçün atın qabaq tərəfində durmaq lazımdır. Bu zaman əlin biri burunun üstünə qoyulur və ya noxtanın çənəaltı qayşından tutulub baş fiksasiya edilir. Digər əlin baş barmağı alt çənənin xarici səthinə söykənir, əlin qalan 4 barmağı isə alt çənə çuxuruna yeridilib, oradakı limfa düyünü axtarılır. Sağ çənəaltı düyünü atın başının sağ tərəfində durmaqla sol əllə, sol düyünü isə əksinə müayin etmək daha əlverişlidir. Sol cinsiyyət və diz bükümü limfa düyünlərini müayinə etmək üçün sağ əllə sağrıya söykənilir və sol əllə düyünlər əllənilir; sağ tərəfdəki düyünləri müayinə etmək üçün sol əllə sağrıya söykənilir və sağ əllə düyünlər palpasiya olunur.

D ə v ə l ə r d ə müayinə üçün ən əlverişli düyünlər ortada yerləşən çənəaltı; alt çənənin arxa bucağında yerləşən alt çənə; çiyin oynağının irəlisində yerləşən səthi boyun (kürəkönü); diz qapağının üstündə yerləşən dizüstü; qarın divarının aşağı-arxa tərəfində yerləşən qasıq limfa düyünləri hesab olunurlar.

D o n u z l a r d a dərialtı toxumaya çoxlu miqdarda piy toplandığından limfa düyünlərini, hətta səthdə yerləşənləri belə palpasiya etmək çox çətinidir. Vərəmlə xəstələndikdə udlaqarxası, çənəaltı və boyun limfa düyünləri həcmcə böyüyürlər, bərkiyirlər, ağrısız olurlar və sonralar yumşalaraq deşilirlər və şorabənzər kütlə çıxır.

İ t l ə r d ə v ə p i ş i k l ə r d ə yalnız qasıq limfa düyünləri əl ilə yoxlanılır.

Q u ş l a r d a palpasiya zamanı boyunun aşağı hissəsində ayrı-ayrı xırda limfa düyünləri tapılırlar.

Limfa düyünlərini müayinə edən zaman onların ölçülərinə, quruluşuna, formasına, səthinə, konsistensiyasına, düyünü örtən dərinin temperaturuna, düyünün ağrı hissiyyətinə, onun ətraf toxumalarla sərhəddinin dəqiqliyinə, düyünün və onu örtən dərinin hərəkətilinə fikir verilir. Normal limfa düyünləri sığallı, hamar, hərəkətli, ağrısız, orta səviyyədə isti olurlar.

Limfa düyünlərində leykozda və bir çox infeksiyon xəstəliklərdə qeyd olunan *sistemli (ümumi) dəyişikliklər* və yerli proseslərdə (iti rinitdə, faringitdə və s.) rast gəlinən *regionar (yerli) dəyişikliklər* ola bilər.

Limfa düyünlərində baş verən dəyişikliklər. Limfa düyünlərində rast gəlinən dəyişikliklərdən onların iti və xroniki şişməsini və hiperplaziyasını qeyd etmək olar.

Limfa düyünlərinin iti şişməsi onların iti parenximatoz iltihabı (limfadenit) nəticəsində baş verir. Düyünlər həcmcə böyüyürlər, şişirlər,

bərkiyirlər, az hərəkətli və ağırlı olurlar, səthi hamarlaşır və onları əhatə edən dərinin temperaturu bir qədər yüksəlir. Limfa düyünlərin şişməsinə bir çox iti infeksiyon xəstəliklərdə, fleqmonalarda, həmçinin iti yerli proseslərdə (rintdə, haymoritdə, faringitdə, mastitdə və s.) rast gəlinir. Atlarda belə dəyişikliklər ən çox çənəaltı limfa düyünlərində qrip, saqo, yuxarı tənəffüs yollarının yoluxucu katarı, kontagioz plevropnevmoniya, infeksiyon anemiya və manqo zamanı qeyd olunur.

Limfa düyünlərinin iti iltihabı onların irinləməsi ilə keçə bilər və bu zaman abseslər əmələ gəlir. Çənəaltı limfa düyünlərinin irinli iltihabı, onlarda abseslərin və ətraf toxumaların iltihabi ödemnin əmələ gəlməsi saqo xəstəliyinin xarakterik simptomudur. Bu zaman düyün nahiyəsi şişir, nəzərə çapacaq qədər qabarıq, zədələnmiş düyün üzərində olan dəri gərgin, isti və ağırlı olur. Düyün tədricən yumşalır və fluktasiya edir. Həmin nahiyədə dəri nazilir, tüklər tökülür, sonra abses deşilərək, oradan irin axmağa başlayır. Çənəaltı limfa düyünlərinin iltihabi şişməsi və irinləmə ilə ağırlaşması faringit, bəzən isə manqo və vərəm zamanı qeyd olunur, amma bu zaman irin az əmədə gəlir və ətraf dərialtı toxuma prosesə tutulmur. İltihabi proses yaxında yerləşən qulaqdibi limfa düyünlərinə də yayıla bilər ki, bu da udqunmanın və tənəffüsün çətinləşməsinə səbəb olur.

Limfa düyünlərinin xroniki şişməsi manqo düyünündə və onun ətrafındakı dərialtı toxumada birləşdirici toxumanın inkişafı nəticəsində baş verir. Dəyişmiş düyün bərk, səthi qabarlı və ağrısız olur. Ətraf toxuma ilə bitişmə nəticəsində limfa düyünü və onu örtən dəri mütəhərrikiyini itirir. Çənəaltı limfa düyünlərinin belə şişməsə atların manqo xəstəliyi üçün xarakterikdir və o birtərəfli və ya ikitərəfli ola bilər. Limfa düyünlərinin xroniki şişməsi vərəm, xroniki rinit, üst çənə boşluqlarının katarı və selikli qişə xəstəliklərdə qeyd olunur, amma bu hallarda düyünlər ətraf toxuma ilə bitişmələr və mütəhərrik (hərəkətli) olurlar.

Limfa düyünlərinin iltihabi infiltrasiyası bəzən onlarla bağlı olan limfa damarlarının şişməsinə (limfangit) də səbəb olur ki, bu zaman onlar ətraflarda, bədənin yan hissəsində, boyunda və başda dərialtı ağırlı zolaqlar kimi görünürlər. İltihablaşmış düyünlər toxunduqda ağırlı olurlar, onlarda tez-tez abseslər tapılır ki, bunlar da deşildikdən sonra yaralar əmələ gəlir. Zədələnmiş düyünləri örtən dəri ödemli az hərəkətli və ağırlı olur. Belə dəyişikliklər atların epizootik limfangit, manqo, bəzən saqo; başın üz hissəsində məhdud limfangit pustulyoz stomatit, follikulyar rinit və ətraflarda dermatit zamanı qeyd olunur. Limfa axınının pozulması və ödemnin əmələ gəlməsinə həmin sahələrdə birləşdirici toxusanın inkişaf etməsi (elefantiaz) səbəb olur.

Limfa düyünlərinin hiperplaziyası qaramalda limfoleykoz, limfoqranulematoz və limfosarkoma zamanı rast gəlinir və bütün səthi lifa düyünlərinin eyni bərabərdə və nəzərə çarpacaq dərəcədə böyüməsi ilə səciyyələnir. Limfoleykoz və limfoqranulematoz zamanı limfa düyünləri

heç vaxt irinləmirlər. Qaramalda və donuzlarda limfa düyünlərinin vərəmlə zədələnməsi zamanı onların simmetrik böyüməsi baş verə bilər, amma bu halda hiperplaziyadan fərqli olaraq yalnız ayrı-ayrı düyünlər böyüyürlər. Bu zaman onlar bərkiyirlər, səthləri qabarlı olur, mütəhərrikiyini itirmirlər. Bəzən onlar irinləyirlər, qatı irin əmələ gəlir, donuzlarda isə onlar deşilirlər və şorabənzər kütlə xaric olur.

Bədən temperaturunun ölçülməsi

T e r m o m e t r i y a – vacib müayinə üsuludur. Bu heyvanın vəziyyətini müəyyən etməyə, xəstəliyin gedişini və müalicənin effektivliyini izləməyə, baş vermiş ağırlaşmaları üzə çıxarmağa və hətta xəstəliyə proqnoz verməyə imkan verir. Bir sıra xəstəliklərdə termometriya xəstəliyi vaxtında, prodromal dövrdə, hələ kliniki əlamətlər üzə çıxmadan müəyyən etməyə kömək edir. Xəstə və təkrar xəstələnmiş heyvanları müəyyən etmək üçün bütün sürünün termometriyasının nəticələrindən istifadə edirlər. Xəstəlik zamanı temperaturanın hər təkrar qalxması gizli ağırlaşmanın olmasını göstərir.

Bir sıra xəstəliklər üçün müəyyən temperatur əyrisi xarakterikdir: məsələn, krupozlu pnevmoniyada daimi qızdırmanın olması vacib simptomdur; infeksiya anemiyada, xroniki manqoda və saqqoda adətən növbələnən qızdırma müşahidə edilir. Xəstə heyvanlarda mütləq hər gün bədən temperaturu ölçülür və onun nəticəsi bütün xəstəlik boyu xüsusi vərəqdə yazılır.

Bədən temperaturunu Selsiya görə 34-dən 42⁰C-yə kimi 0,1⁰C bölgü ilə dərəcələrə bölünmüş şkalası olan cıvəli termometrə təyin edirlər. Termometrin givə sütuncuğu müəyyən hündürlüyə qalxdıqdan sonra həmin səviyyədə uzun müddət dayanır və yalnız silkələdikdə aşağı düşür. Həmçinin, temperaturu tez bir zamanda və dəqiq təyin etməyə imkan verən elektrotermometr də işlədilir. Heyvanlarda bədən temperaturunu düz bağırsağdan, quşlarda – kloakadan təyin edirlər. Dişilərdə temperaturu balalıq yolundan da təyin etmək olar. Balalıq yolunda temperatura düz bağırsağa nisbətən 0,5⁰C çoxdur.

İri heyvanlar, xüsusilə atlar termometriya zamanı narahat olurlar, hətta baytar həkiminə travma yetirə bilər. Belə travmalar olmasın deyər temperaturu ölçən zaman iri heyvanları fiksasiya etmək lazımdır.

Düz bağırsağa yeridilmiş termometr orada 10 dəqiqə saxlanılır və bunun üçün o xüsusi tutucu ilə tutulur. Sonra termometr ehtiyatla çıxarılır, pambıq ilə silinir, şkalaya görə bədən temperaturu təyin edilir, su ilə yuyulur və dezinfeksiyaedici məhlul (1%-li lizol və ya fenol məhlulu) olan bankaya qoyulur.

Heyvanların ambulator yoxlanması zamanı bədən temperaturu bir dəfə, xəstələrdə, müşahidə altında olanlarda isə gündə ən azı 2 dəfə

ölçülür: səhər – 7-dən 9-a kimi və axşam 17-dən 19-a kimi. Heyvanın vəziyyəti ağır olduqda, bəzi infeksiyon və parazitər xəstəliklərdə, həmçinin malleinizasiya aparan zaman bədən temperaturu hər iki saatdan bir aparılır.

Termometriyanın nəticələri həm adi yazı şəklində jurnalda, xəstəlik tarixində, həm də xüsusi vərəqdə ayrilər (qrafik) şəklində registrasiya olunur ki, bunlara görə qızdırmanın yüksəkliyi, tipi və davam etmə müddəti haqda fikir yürüdüür.

Sağlam heyvanlarda onları normal şəraitdə saxladıqda temperatur nizamlaşma mexanizmləri istilik əmələ gəlmə və istilik vermə arasında bərabərliyi tənzim edirlər və buna görə də bədən temperaturu dəyişmələrlə daim müəyyən səviyyədə saxlanılır. Normal temperaturun dəyişməsi çoxlu fizioloji və xarici faktorlardan asılıdır.

Bədən minimal temperaturu səhər saat 3 ilə 6 arasında, maksimal –axşam saat on yeddi ilə on doqquz arasında olur. Səhər və axşam temperaturu arasında fərq $0,8^{\circ}\text{C}$ -dən artıq olmur. Cavan heyvanlarda bədən temperaturu yaşlılara və qocalara nisbətən yüksək olur. Məsələn, buzovlarda və çoşkalarda maksimal temperatura yaşlı heyvanlara nisbətən $0,5^{\circ}\text{C}$ yüksəkdir. Arıqlamış heyvanlarda temperatura köklərə nisbətən aşağı olur, hətta normadan da aşağı ola bilir. Dişilərdə temperatura erkəklərə nisbətən bir qədər yüksəkdir. Boğazlıq zamanı, xüsusilə axır aylarda temperatura yüksəlir. Heyvanlarda, dəvələrdən və itlərdən başqa, temperaturun ən yüksək həddi doğum günü qeyd olunur. Dəvələrdə boğazlıq zamanı bədən temperaturu 1°C -ə qədər qalxa bilir, amma doğuma 2 gün qalmış o normal göstəricilərə qədər aşağı enir ki, bu da doğumun yaxınlaşdığını göstərir. Cins heyvanlarda onların temperamenti daha diri olduğuna görə temperatura yerli çinslərə nisbətən bir qədər yüksək olur.

Yem qəbulundan 3-4 saat sonra bədən temperaturu $0,1^{\circ}\text{C}$ -dən $1,5^{\circ}\text{C}$ -yə qədər qalxır, xüsusilə südlük inəkləri konsentratlarla yemlədikdən sonra. Soyuq su ilə suvarılma temperaturu nəzərə çarpacaq dərəcədə aşağı düşür.

Hərəkət zamanı, xüsusilə az məşq etmiş və kök heyvanlarda istilik əmələ gəlmə güclənir. Əzələ gərginliyinin səviyyəsindən və davam etmə müddətindən, həmçinin individual xüsusiyyətlərdən asılı olaraq temperatura $0,1^{\circ}\text{C}$ -dən 3°C -yə kimi yüksələ bilər. Temperaturun çox yüksəyə qalxmasına kök donuzlarda onları başqa yerə sürən və ya transportla aparan zaman, xüsusilə ilin isti vaxtlarında, təsadüf olunur ki, bu da çox vaxt onların istivurmada və ya günvurmada ölməsinə səbəb olur. Sağlam heyvanlarda güclü və ya uzun sürən hərəkətlər zamanı onlara istirahət verildikdə adətən 10-20-30 dəqiqədən sonra bədən temperaturu normallaşır. Bu proses atlarda 60 dəqiqədən, dəvələrdə isə 2,5-3 saatdan sonra baş verir. Əgər xəstəlik temperaturu yüksəlmədən

gedirsə, aktiv hərəkətdən sonra onun yüksəlməsi müşahidə olunur, belə halda temperaturun normaya düşməsi yavaş-yavaş - 0,5-dən 2 saata kimi baş verir (məsələn, ağ ciyərlərin xroniki emfizeması zamanı).

İri heyvanlarda günü altında və ya boğanaq binalarda bədən temperaturu 1-1,8⁰C və daha çox qalxır ki, bu da heyvanın ümumi vəziyyətinin pisləşməsinə, inəklərdə isə süd məhsuldarlığının azamasına səbəb olur. Heyvanın kəskin hərəkəti, bəzən hətta kliniki müayinə zamanı, xüsusilə qoyunlarda, hirsli itlərdə və xəz dərilili heyvanlarda, bədən temperaturunun yüksəlməsinin səbəbi ola bilər.

Müxtəlif növ heyvanlarda bədən normal temperaturu 1 sayılı cədvəldə göstəriləndiyi kimi səviyyələrdə dəyişə bilər.

Termometriyanın nəticələrini qiymətləndirən zaman mütləq bütün fizioloji təsirləri, həmçinin heyvanın saxlanma şəraitini nəzərə almaq lazımdır. Temperaturun minimal və maksimal kəmiyyətdən kənara çıxan dəyişmələri fizioloji təsirləri və xarici faktorları inkar etdikdən sonra patoloji hal kimi qiymətləndirmək lazımdır. Sistematik müayinələrlə temperaturun qalması və ya enməsinin səbəbləri müəyyən edilir və ona kliniki qiymət verilir.

Cədvəl 1. Heyvanların bədən temperaturunun dəyişmələri

Heyvanın növü	Bədən temperaturu, ⁰ C	Heyvanın növü	Bədən temperaturu, ⁰ C
İri buynuzlu qaramal		Donuz	
bir yaşdan böyük	37,5-39,5	bir yaşdan böyük	38,0-40,0
bir yaşa qədər	38,5-40,0	bir yaşa qədər	39,0-40,5
2 aya qədər	38,5-40,2	İt	37,5-39,0
6 həftəyə qədər	38,5-40,5	Pişik	38,0-39,5
Qoyun		Dovşan	38,5-39,5
bir yaşdan böyük	38,5-40,0	Gümüşü-qara tülkü	38,7-40,7
bir yaşa qədər	38,5-40,5	Kül rəng tülkü	39,4-40,0
Keçi		Su samuru	39,5-40,5
bir yaşdan böyük	38,5-40,5	Ussuriya yenotu	37,0-39,0
bir yaşa qədər	38,5-41,0	Hind donuzu	37,5-39,5
Camiş	37,5-39,5	Qunduz	36,8-38,0
Şimal maralı	37,6-38,6	Bobr	36,8-38,0
Dəvə	35,0-38,6	Meymun (rezus)	37,5-38,5
At		Toyuq	40,5-42,0
5 yaşdan böyük	37,5-38,0	Ördək	40,0-41,5
5 yaşa qədər	37,5-38,5	Qaz	40,0-41,0
Eşşək	35,7-38,5	Hind quşu	40,0-41,5
Qatır	38,0-39,0	Göyərçin	41,0-44,0

Qızdırma

Qızdırma – orqanizmin müdafiə-uyğunlaşma reaksiyası olub, termorequlyasiyanın pozulması və bədən temperaturunun yüksəlməsi ilə xarakterizə olunur. Termorequlyasiyanın pozulması pirogenlərin xemoreseptorlara, onların da baş beyinin temperatur tənzim edən mərkəzlərinə təsiri nəticəsində baş verir. Ekzogen pirogenlərə bakterial toksinlər aid olunur ki, bunların təsiri nəticəsində infeksiyon qızdırma baş verir. Endogen pirogenlərə faqositoz zamanı leykositlərin ifraz etdikləri məhsullar və orqanizmin hüceyrə-toxuma strukturlarının parçalanması zamanı əmələ gələn maddələr aid olunurlar. Axırincılar cərrahiyyə əməliyyatlarından sonra, sümüklərin qapalı sınıqlarından və s. sonra baş verən aseptik qızdırmaların baş verməsinə səbəb olurlar. Qızdırma daxili orqanlarda həssas sinir uclarının qığıqlanması nəticəsində də baş verə bilər, məsələn, öd kisəsində, mədədə, bağırsaqda, yretrada və s.

Qızdırma - orqanizmin müdafiə reaksiyası olub, onun üçün çox vaxt ziyanlı olmur, əksinə o çox vaxt immun prosesləri stimulyasiya edərək və infeksiyon agentin təsirini dayandıraraq sağalma prosesini tezləşdirir. Sinir sisteminin xüsusi həssaslığı zamanı temperaturun güclü və hətta orta səviyyədə qalxması orqanizm üçün zərərli faktor ola bilər.

Qızdırma zamanı patoloji dəyişikliklər. Bütün orqan və sistemlərin fəaliyyəti yenidən qurulur, maddələr mübadiləsi dəyişir ki, həm bu da bədən temperaturunun dəyişməsi ilə, həm də əsas xəstəliyin patogenezini ilə bağlıdır. Zülalların parçalanması, karbohidratların və piylərin oksidləşməsi artır, orqanizmdə suyun və bəzi elektrolitlərin ləngiməsi baş verir. Temperaturun tez və güclü yüksəlməsi titrətmə ilə müşayiət olunur. Temperaturun tədricən qalxması zamanı titrətmə nisbətən zəif ifadə olunur və kürək əzələlərinin titrəməsi ilə təzahür edir. Titrətmə zamanı dərinin soyuması və solğunlaşması, qulaqlar, buyuzlar, ətraflar nahiyəsində temperaturun qeyri-bərabər paylanması, tükərlərin pırpızlaşması və parlaqlığının itməsi, çox vaxt dəridə səpgilər qeyd olunur. Qızdırma zamanı, xüsusilə yüksək, iştaha azalır və ya olmur, ağız suyu, mədə və bağırsaq vəzilərinin sekresiyası azalır, peristaltika zəifləyir. Temperaturun yüksəlməsinə xüsusilə gövşəyənlər daha həssasdırlar. Bu heyvanlarda temperaturun hətta yüngül qalxması mədə-bağırsaq traktının funksiyasının pozulması ilə müşayiət olunur, güclü qızdırma zamanı kitabçanın quruması baş verə bilər.

Temperaturun yüksəlməsi mərhələsində nəbz, tənəffüs tezləşir, periferik damarlar sıxılırlar, və sonralar xəstəliyin sonlarına yaxın ürək fəaliyyəti zəifləyir, damarlar genişlənir və onların keçiriciliyi pozulur, qan təzyiqi aşağı düşür, durğunluq əlamətləri inkişaf edir. Qızdırmanın inkişafının yüksək nöqtəsində diurez azalır, sidiyin nisbi sıxlığı artır, onun qələviliyi azalır (xüsusilə atlarda), orqanizmdən natrium xloridin çıxarılması

lengiyir, kalsium və kalium duzlarının çıxarılması artır, proteinuriya baş verir. Ağır qızdırmalı xəstəliklərdə inkişaf edən nefrit və nefroz əlamətləri görünə bilər ki, bu da sidikdə böyrək epitelilərinin, eritrositlərin və epitelial silindrlərin tapılması ilə müəyyən edilir. Mərkəzi sinir sistemində müxtəlif dərəcədə ifadə olunmuş zəiflik qeyd olunur – xəstələrdə süstlük, hərəkətin çətinləşməsi və əzələlərin fibrilyar titrəməsi müşahidə edilir.

Hipertermiya – temperaturun normadan yuxarı qalxmasına deyilir. Bu qızdırmanın ən aydın və asan təyin olunan simptomudur.

Temperaturun qalxma dərəcəsinə görə qızdırma *subfebril* (zəif qalxmış) – onun normadan 1°C -yə qədər qalxması, orta qalxmış (*febril*) - 2°C -yə qədər, yüksək (*piretrik*) – 3°C -yə qədər və çox yüksək (*hiperpiretrik*) – 3° -dən yüksək qalxmış formalarda olur. Çox yüksək və yüksək temperatura septiki və ağır keçən iti infeksiyon xəstəliklərdə rast gəlinir. Febrilyar temperaturaya çox vaxt krupozlu pnevmoniyada, saqqoda, qripdə və s. təsadüf edilir. Subfebril temperatura plevrit, mikrobronxit, faringit, enterit, kolit və bir çox başqa xəstəliklərdə qeyd olunur.

Ariq və qoca heyvanlarda qızdırma temperatur yüksəlmədən də keçə bilər.

Qızdırmanın tipləri. Temperaturun sutkalıq dəyişmələrinin, yəni onun tiplərinin təyin edilməsinin böyük diaqnostik əhəmiyyəti vardır, çünki bunlar xəstəlik prosesindən və orqanizmin vəziyyətindən asılı olurlar. Qızdırmanın aşağıdakı tipləri ayırd edilir: daimi, zəifləyən, növbələşən, qayıdan və atipik.

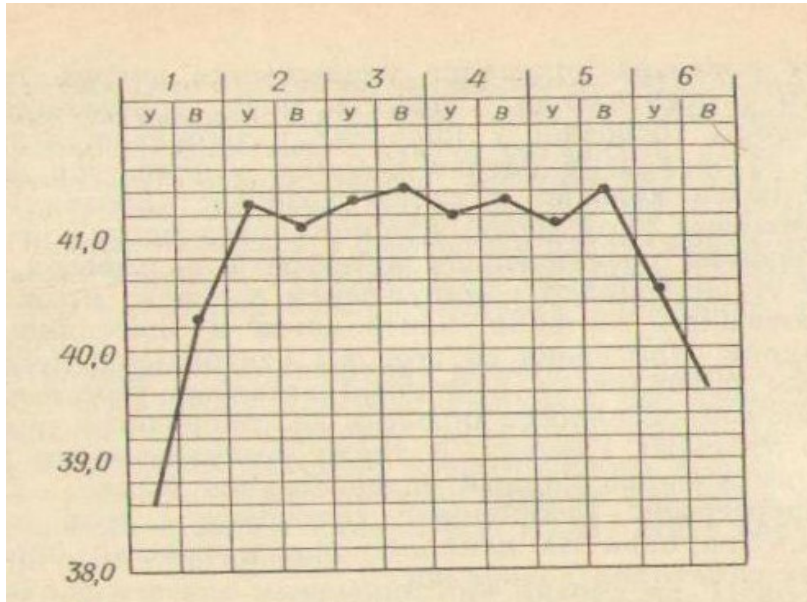
Daimi qızdırma – febris continua – onunla xarakterizə olunur ki, yüksək və ya orta qalxmış temperatura bir neçə gün və ya həftə ərzində demək olar ki, eyni səviyyədə qalır və onun sutkalıq dəyişməsi 1°C -dən çox olmur (şəkil 3).

Zəifləyən qızdırma – febris remittens – bədən temperaturunda sutkalıq fərqi 1°C -dən çox olması, lakin normaya enməməsi ilə səciyyələnir (şəkil 4). Bu qızdırmanın ən çox rast gəlinən formasıdır. Bu tip qızdırmanın bir forması da *üzücü* (əldən salıcı) və ya *hektik qızdırma* – *febris hectica* – ki, bu da temperaturun güclü yüksəlməsi və sonra normaya qədər və ondan aşağı düşməsi ilə səciyyələnir. Bu zaman temperaturun sutkalıq dəyişməsi $4-5^{\circ}\text{C}$ təşkil edir. Belə qızdırma sepsis zamanı, irinli proseslərdə olur.

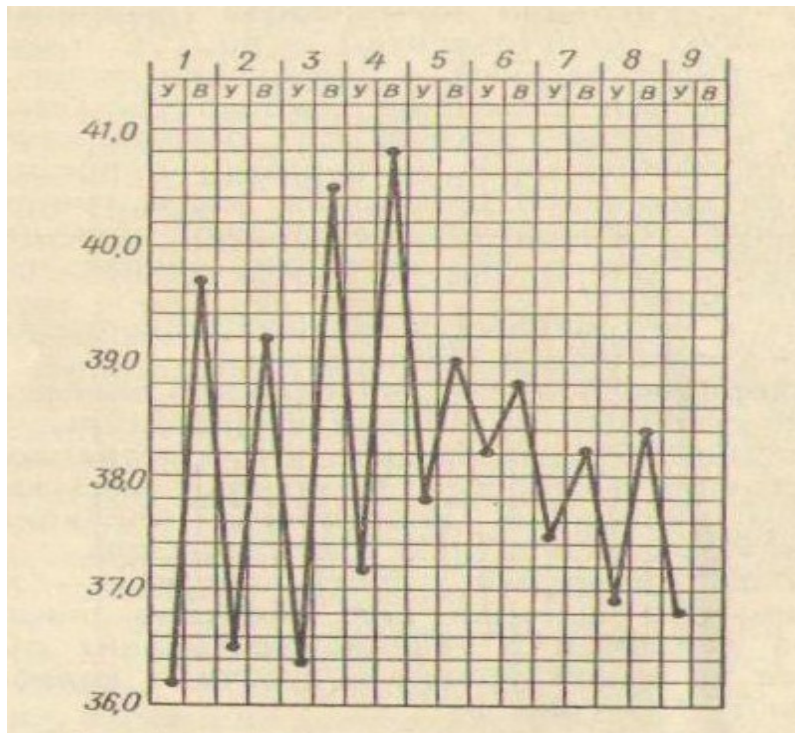
Növbələşən qızdırma – febris intermittens – temperaturun qısa fasilələrlə 1°C -dən yuxarı qalxması (paraksizmalar) və normaya enməsi (apareksiyalar) ilə xarakterizə olunur (şəkil 5). Belə qızdırma 1-3 gün davam edir. Temperaturun qalxması bir neçə saat ərzində baş verir. Bu infeksiyon anemiya və su-auru üçün xarakterikdir.

Qayıdan qızdırma – febris reccurens – bu tip üçün səciyyəvi hal temperaturun tez qalxmasından və bir neçə gün həmin səviyyədə

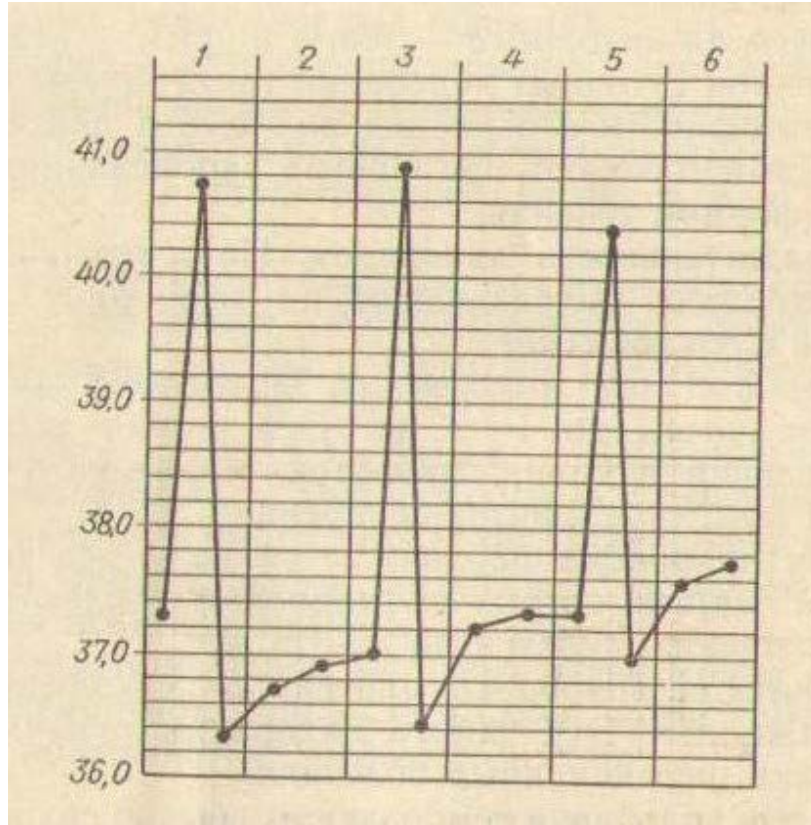
qaldıqdan sonra normaya qədər və ya normadan aşağı düşməsindən və müəyyən müddətdən sonra yenidən həmin səviyyəyə qədər qalxmasından ibarətdir (şəkil 6). Tempaeraturun enib, qalxması tez bir zamanda baş verir. Bunun sutkalıq dəyişməsi qalxan dövrdə daimi və ya zəifləyən qızdırmada orlduğu kimidir. Bəzən 3, 4 və daha çox qalxmalar olur ki, bunlar da 6-8 gün apireksiya dövrü ilə növbələşirlər.



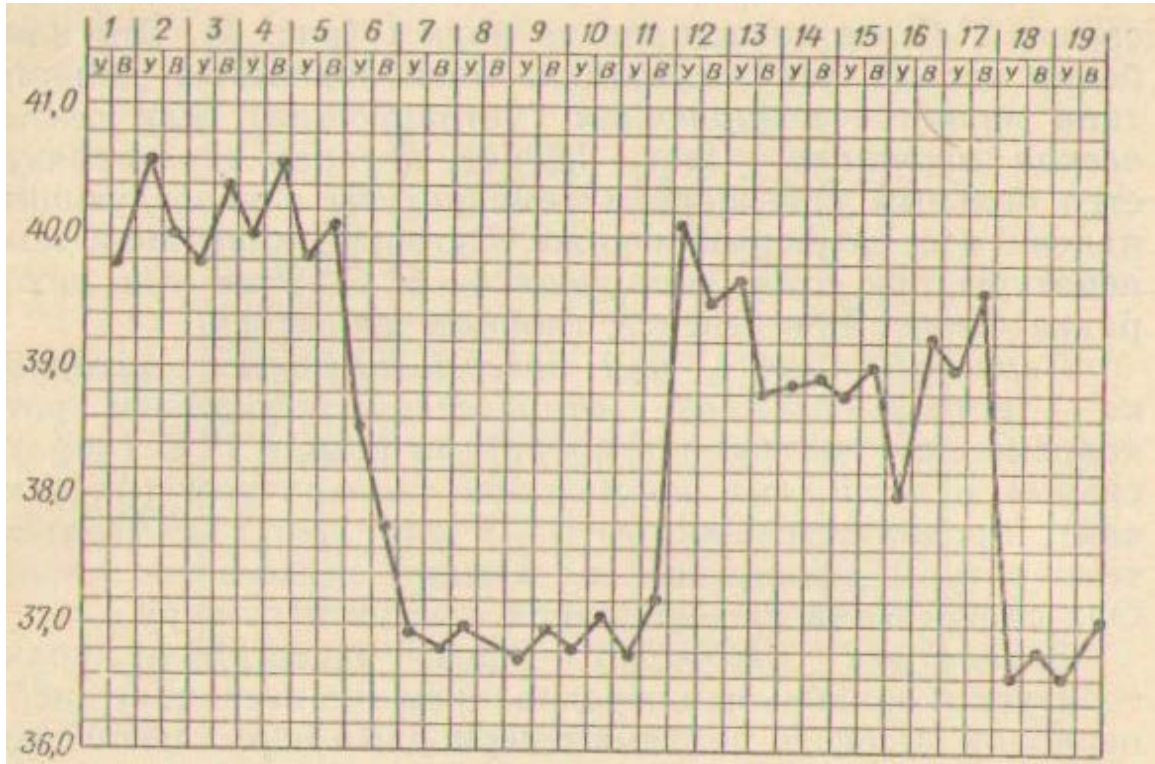
Şəkil 3. Daimi qızdırma.



Şəkil 4. Zəifləyən qızdırma.



Şekil 5. Növbələşən qızdırma.



Şekil 6. Qayıdan qızdırma.

Atipik qızdırma – febris atypica – temperaturun sutkalıq fərqlinin və müddətinin qeyri-müəyyənliyi ilə xarakterizə olunur. Buna atipik formada keçən bir çox xəstəliklərdə rast gəlinir.

Qızdırmanın müddəti. Davam etmə müddətinə görə qızdırmalar efemer, iti, yarım iti və xroniki olurlar.

Efemer və ya öteri qızdırma – febris aephemera – bir neçə saatdan 1-2 günə kimi davam edir. Bu vaksinlərin, serumların, allergenlərin (malleinin, tuberkulinin) yeridilməsindən sonra, həzm pozğunluqları zamanı baş verir.

İti qızdırma – febris acuta – iki həftəyə qədər davam edir və bir çox iti infeksiyon xəstəlikləri üçün xarakterikdir. *Yarım iti qızdırma – febris subacuta* - 1-1,5 ay davam edir.

Xroniki qızdırma – febris chronica – bir neçə ay və hətta il davam edir. Bu forma qızdırma xroniki infeksiyon xəstəliklərdə qeyd olunur.

Temperaturun sutkalıq dəyişməsi adətən qızdırma zamanı da baş verir. Adətən səhər temperaturu axşamkıdan aşağı olur (zəifləmə, remissiya). Qızdırmanın əks tipi, yəni səhərki temperaturun axşamkıdan yüksək olması, vərəm zamanı müşahidə olunur.

Qızdırmaların gedişi. Qızdırmanın gedişi 3 dövrə bölünür.

Başlanğıc və ya temperaturun qalxma dövrü – stadium incrementi – temperaturun maksimuma qalxma dövrünü əhatə edir. Temperatura tez – bir neçə saatdan bir sutkaya kimi və ya yavaş – bir neçə gün ərzində qalxır.

Temperaturun dayanması (akme) və ya xəstəliyin tam inkişaf dövrü – stadium fastigii – qızdırmaya aid olan patoloji proseslərin inkişaf dövrünü əhatə edir.

Temperaturun düşmə – stadium decrementi – və *sağalma (rekonvalesensiya) dövrü* temperaturun normaya qədər enməsi ilə səciyyələnir. Bu tez (kritik düşmə) və ya tədricən, bir neçə gün ərzində (litik düşmə) baş verir.

Temperaturun kritik düşməsi – crisis – şiddətli tərləmə, nəbzın və tənəffüsün normaya qədər azalması və xəstənin ümumi vəziyyətinin yaxşılaşması ilə müşayiət olunur. Krizisə (böhrana) çox vaxt krupozlu pnevmoniya və iti infeksiyon xəstəliklərdə rast gəlinir.

Tək-tək hallarda krizis zamanı temperatura aşağı düşdükdən sonra təkrarən qalxır və bir neçə gün həmin səviyyədə qalır (yalançı və ya dayandırılmış krizis) ki, bu da prosesin yayılmasını və ya ağırlaşmaların inkişafını göstərir.

Temperaturun kritik düşməsi zamanı periferik damarların kəskin genişlənməsi nəticəsində iti damar çatışmamazlığı – *kollaps* - baş verə bilər.

Temperaturun litik düşməsi – lysis – xəstənin ümumi vəziyyətinin yaxşılaşması bir çox xəstəliklərdə qeyd olunur. Lizis

bəzən temperaturun sutkalıq dəyişməsinin nəzərə çarpacaq dərəcədə artması ilə başlayır.

Xəstəliyin nəticəsi pis olduqda ölümdən əvvəlki mübarizə dövrü – *aqoniya* – ola bilər ki, bu zaman temperatura gah tez qalxır, gah da tez düşür.

Hipotermiya

Hipotermiya – bədən temperaturunun normadan aşağı düşməsinə deyilir. Bu maddələr mübadiləsinin zəifləməsi, oksidləşmə proseslərinin azalması, arıqlıq, istilik vermənin artması zamanı qeyd olunur.

Aşağı düşmüş temperaturun qiymətləndirilməsi zamanı ehtiyatlı olmaq lazımdır, çünki bir sıra texniki nöqsanlar bədən temperaturunun düzgün göstərilməməsinə səbəb olur. Bunlar başlıca olaraq defekasiya aktından dərhal sonra termometriya aparmaqdan, düz bağırsağa qala dolu olduqda termometrin kalın içərisinə düşməsindən, anusun tam bağlanmamasından, xarab olmuş termometrin istifadə edilməsindən ibarətdir. Hipotermiyanın mənşəyini müəyyən etmək üçün aydın olmayan hallarda temperatur təkrar ölçülür və ya termometr dəyişdirilir.

Normaya nisbətən 1°C aşağı düşmüş temperatur subnormal adlanır. Buna inəklərdə doğumdan sonrakı parez, itlərdə diffuz mielit zamanı, həmçinin qoca, arıqlamış heyvanlarda, çoxlu qan itirmələrdən sonra, beyinin xroniki xəstəlikləri (şişlər, mədəciklərin hidropsu), qan dövranının ağır pozğunluqları, uremiya zamanı və xarici mühitin temperaturu aşağı olduqda (heyvanın soyuqlaması zamanı) rast gəlinir. Xəstənin ümumi vəziyyəti və qidalanma yaxşılaşan kimi temperatur normaya kimi qalxır. Bəzən qızdırmalı xəstəliklərdə temperaturun kritik düşməsindən sonra 1-2 gün müddətində subnormal temperatura davam edir.

Temperaturun kəskin aşağı düşməsinə kollaps zamanı rast gəlinir. Onun normadan 2°C aşağı düşməsi orta, $3-4^{\circ}\text{C}$ – algid kollaps hesab edilir. Kollaps zamanı dəri soyuq olur, soyuq, yapışqan tər ilə örtülür, selikli qişaları sianozlaşır, nəbz tezleşir və sapvari olur, gözlər çuxura düşür, alt dodaq sallanır, ətraflar titrəyir və oynaqlardan qatlanırlar. Kollaps qaramalda balalığın cırılması, atlaprda mədə və bağırsağın cırılması, yem zəhərlənmələri və başqa xəstəliklər zamanı baş verir.

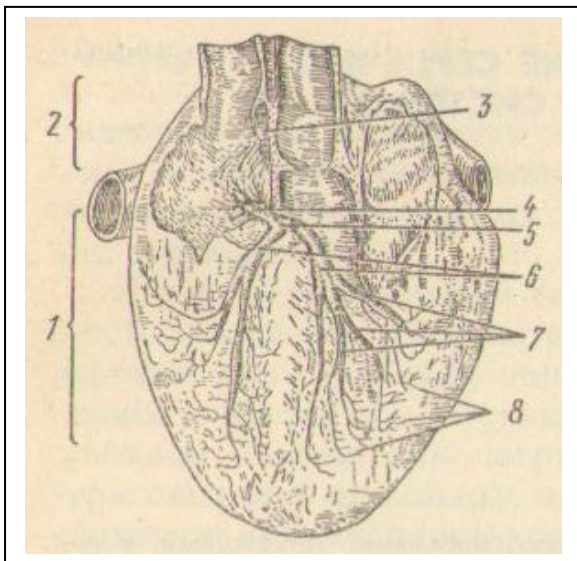
IV fəsil

Ürək-damar sisteminin müayinəsi

Ürək fəaliyyəti bu orqana xas olan xüsusiyyətlərlə əlaqədardır. Ürəyin fəaliyyətində ən əhmiyyətli rolu onun keçirici sistemi oynayır (şəkil 7). Onun lifləri sağ qulaqcıqda irəli boş venanın dəliyini yanında sinus-qulaqcıq düyünü (Keys-Flek düyünü) əmələ gətirir. Bu iyəbənzer formada olmaqla çoxlu miqdarda sinir liflərindən və qanqlioz hüceyrələrdən ibarətdir. Düyünün sütunu və onun baş hissəsi sərhədsiz olaraq endokard altında liflərə ayrılaraq bitir. Bu düyündən qulaqcıqların divarına doğru onların birgə fəaliyyətini təmin edən Baxman lifləri çıxır. Sağ qulaqcığın divarında sərhəd (atrio-ventrikulyar, qulaqcıq-mədəcik) düyünü – Aşoff-Tavar düyünü yerləşir ki, bu da sinus-qulaqcıq düyünü kimi qurulur. Onun irəli hissəsindən endokardın altına liflər gedir, arxa tərəfindən isə qulaqcıq-mədəcik dəstələri (Hiss dəstələri) çıxır və 2 ayaqcığa ayrılır: sağ və sol mədəciklər üçün. Hər bir ayaqcıq 3 şaxəyə bölünür: biri papilyar əzələyə, ikinci – sağdan arterial konusa və soldan papilya əzələyə, üçüncü – ürəyin zirvəsinə gedir. Sağ və sol ayaqcıqlar axırda ürəyin keçirici miositlərinin sıx torunu (Purkinye lifləri) əmələ gətirirlər.

Beləliklə, Aşoff-Tavar düyünü və onun keçirici sistemi ürəyin mədəcikləri üçün «ritm rəhbəri» rolunu oynayır.

Ürək, həmçinin vegetativ sinir sisteminin parasimpatik və simpatik şöbələrinin təsiri altındadır. Vaqusun qıcıqlanması (vaqotoniya) ürək sıxılmalarının tezliyini azaldır, onların gücünü zəiflədir və ürəyin keçirici sistemi ilə qığıqlanmanın yayılmasını tormozlayır, simpatik sinirin qıcıqlanması (simpatikotoniya) isə, əksinə, ürək sıxılmalarının ritmini çoxaldır, onların gücünü artırır və impulsların verilməsini sürətləndirir. Vaqusun sağ şaxəsi əsasən Keys-Flek düyününə, sol şaxəsi – Aşoff-Tavar düyününə təsir edir. Simpatik sinirin sağ şaxəsi qulaqcıqların, sol şaxəsi - mədəciklərin sıxılmasını artırır. Ümumiyyətlə, ürək mərkəzi sinir sisteminin nəzarəti altında (sinir-humoral tənzim) fəaliyyət göstərir. Ürək fəaliyyətinin anatomo-fizioloji mexanizmlərini bilmək onun avtomatizmi, qıcıqlanması, keçiriciliyi, sıxılması və tonusu haqda fikir yürütməkdə, normal və ya dəyişmiş fəaliyyətini aydınlaşdırmaqda böyük əhəmiyyət kəsb edir.



Şəkil 7. Ürəyin keçirici sistemi:

1 – mədəciklər; 2 – qulaqcıqlar; 3 – sinus-qulaqcıq düyünü (Keys-Flek); 4 – qulaqcıq-mədəcik düyünü (Aşoff-Tavar); 5 – qulaqcıq-mədəcik dəstələri (Hiss); 6 – Hiss dəstələrinin sol və sağ ayaqcıqları; 7 – Hiss dəstələrinin sol ayaqcığının şaxələre bölünməsi; 8 – ürəyin keçirici miositləri (Purkinye lifləri).

Qan dövrünün normal funksiyası üçün aşağıdakı şərtlər lazımdır: ürəyin kifayət qədər dinamik fəaliyyəti; ürəyə gələn qanın orqanizmin tələbinə uyğun olması; dövr edən qanın düzgün paylanması və qan ilə orqanizmin toxumaları arasında normal maddələr mübadiləsi.

Ürək-damar sisteminin müayinə sxemi

Ürək fəaliyyətinin aktivliyi orqanizmin fizioloji aktivliyi, fiziki yükü, sinir sisteminin tonusu, ətraf mühitin temperaturu, sağlamlığın vəziyyəti və sairədən asılı olaraq dəyişir. Qan dövrünün (hemosirkulyasiyanın) lazımı intensivliyi sistolanın həcmnin dəyişməsi (yəni, sistola zamanı ürəkdən çıxan qanın miqdarının artması), ürək sıxılmalarının tezləşməsi və ya yavaşması, mübadilə proseslərinin güclənməsi və ya zəifləməsi, vazomotor reaksiyalar (xüsusilə kapilyarların), depolaşmış qanın istifadə olunması ilə təmin edilir.

Toxumalarda baş verən proseslər həm fizioloji sakitlik, həm də həyəcanlanma vəziyyətində, həmçinin fiziki gərginlik və patoloji dəyişikliklər zamanı qan dövrünün tənzimi mexanizmlərini işə salmaq üçün başlangıç qüvvə rolunu oynayırlar.

Ürək-damar sisteminin funksiyasının pozulmasına endokardın, miokardın, perikardın və damarların xəstəlikləri səbəb ola bilər.

Ürək-damar sisteminin müayinəsi adətən aşağıdakı ardıcılıqla həyata keçirilir: ürək nahiyəsinin inspeksiyası və palpasiyası; ürək nahiyəsinin perkussiyası; ürəyin auskultasiyası; qan damarlarının (arteriyaların və venaların) müayinəsi; instrumenetal-funksional müayinələr (elektro-, fono-, ballisto-, vektor-kardioqrafiya, osillo-, fleboqrafiya, rentgenoskopiya, rentgenoqrafiya, telemetriya, dozalaşmış yükləmə metodu, qan axınının sürətinin, arterial və venoz qan təzyiqinin, cərəyan edən qanın miqdarının təyin edilməsi və s.)

Ürəyin müayinəsi

Ürək-damar sisteminin müayinəsinə başlayan zaman mütləq heyvanın vəziyyətində hansı anomal davranışın olmasını müəyyən etmək lazımdır. İş qabiliyyətinin itirilməsi, tənqənəfəslik, selikli qişaların sianozu, ürək nahiyəsində həssaslığın artması, ödemlər, tərləmə, ətrafların tez-tez dolaşması və başqa normadan kənara çıxmalar qan dövrünü sisteminin hərtərəfli və diqqətli müayinə olunmasının zəruriliyini göstərir.

Müayinə apararı zaman xırda heyvanları və quşları stolun üstünə qoyurlar. İtləri oturmüş vəziyyətdə müayinə etmək daha əlverişlidir. İri heyvanlarda əvvəlcə döş qəfəsinin sol, sonra isə sağ tərəfi yoxlanılır. Bu zaman müayinə aparılan tərəfin qabaq ətrafı irəli çəkilir və ya əl darağı (karpal) oynaqından bükülür. Ətyeyənlərdə onu arxaya və ya kənara

çəkmək mümkündür. Əgər ətraf qabağa çəkilməmişdirsə, onda sağ əl ilə cidovluğa söykənərək, sol ovuc ürəyin kürəkaltı nahiyəsinə yeridilir. Yaxşı olar ki, müayinə heyvan sahibinin və ya ona qulluq edən şəxsin yanında aparılsın. Oturmuş heyvanın qabağında duraraq inspeksiya və palpasiya eyni vaxtda hər iki tərəfdə aparmaq lazımdır. Quşlarda yalnız döş sümüyünün ürək nahiyəsi palpasiya olunur.

Ürək vurğusunun müayinəsi

Ürək vurğusunun əmələ gəlməsi ürəyin sıxılma gücünün, onun formasının və vəziyyətinin periodik olaraq dəyişməsi ilə əlaqədardır. Ürək vurğusu döş divarına endirilən və bir o qədər də güclü olmayan zərbələrdən ibarət olub, ürək nahiyəsində döş qəfəsinin təkanvari titrəməsi formasında təzahür edir.

Ürək vurğusunun müayinə üsulları. Ürək vurğusu inspeksiya və palpasiya üsulları ilə müayinə edilir.

Ürək vurğuları sahəsinin *İnspeksiyası* zamanı döş qəfəsində titrəyici hərəklər və tüklərin zəif titrəməsi qeyd olunur. Kök heyvanlarda və uzun tükə malik heyvanlarda döş qəfəsinin və tüklərin titrəyişli hərəkətləri zəif bilinir. Ürək sıxılmaları gücləndikcə döş qəfəsinin tirəyici hərəkətləri artır, ürək sıxılmaları ziəflədidə isə hərəkətlər ziəflyəirlər və hətta itə bilərlər.

Sağlam heyvanlarda sakit vəziyyətdə ürək nahiyəsinin palpasiyası zamanı döş qəfəsinin zəif titrəyişi hiss olunur. Xəstəliklər zamanı həmin nahiyədə həssaslığın artması, ağrı, xüsusilə 3-5 qabırğaarası nahiyəyə barmaqlarla toxunduqda, qeyd olunur.

Qaramalda, dəvələrdə, atlarda və başqa təkdırnaqlılarda yan ürək vurğusu, ətyeyənlərdə və quşlarda – zirvə ürək vurğusu ayırd edilir.

Yan ürək vurğusu – mədəciklərin formasının və ölçüsünün dəyişməsi ilə əlaqədar olaraq hər iki tərəfdən döş qəfəsinin təkanvari titrəməsidir.

Zirvə ürək vurğusu döş boşluğunda ürəyin normal duruşu zamanı yalnız sol tərəfdə yerli (lokal) olaraq qeyd olunur: bu ürəyin zirvəsinin birbaşa döş qəfəsinə zərbələri nəticəsində əmələ gəlir.

Ürək vurğusunun yerinin, ölçüsünün və gücünün müayinə edilməsi. Ürək vurğusunu müayinə edən zaman mütləq onun lokalizasiyasına, gücünə, ölçüsünə, yayılmasına və ritminə fikir verilir.

Ürək vurğusunun lokalizasiyasına, gücünə və ölçüsünə görə ağ ciyərlərin ürək yarığının ölçüsü və vəziyyəti, ürəyin döş boşluğunda vəziyyəti, döş divarının qalınlığı, onun forması, həmçinin ürək əzələsinin özünün xüsusiyyətləri müəyyən edilir. Ürək vurğusu özünün müxtəlifliyi ilə xarakterizə olunur. Sol tərəfdə o sağ tərəfə nisbətən güclüdür; dar döş qəfəsinə malik olan heyvanlarda, arıqlarda daha yaxşı ifadə olunur və

lokalizasiya olunur. Məşq, fiziki yük, sinir həyacanlanması, qızdırmalı vəziyyət və başqaları ürək vurğusunu güclənməsinə və böyüməsinə səbəb olurlar.

Ürək vurğusunun dəyişmələri qrafik formasında göstərilə bilər ki, bu da onun diaqnostik qiymətləndirilməsi üçün daha tam məlumatlar verir.

Qaramalda ürək vurğusu 4-cü qabırğaarası nahiyədə dirsək qabarından 2-3 sm yuxarıda 5-7 m² sahədə daha yaxşı bilinir. Vurğu zəif ifadə olunur, o diffuzdur.

Xirda buyuzlu heyvanlarda ürək vurğusunun topoqrafiyası qaramalda olduğu kimidir. Sol tərəfdə o 2-4 m² sahədə hiss olunur.

Atlarda ürək vurğusu sol 5-ci qabırğaarasında 4-5 sm² sahədə daha yaxşı bilinir, sağda isə o 4-cü qabırğaarasında kürək-çiyin birləşməsi xəttindən 7-8 sm aşağıda bilinir.

Donuzlar kök olduqlarına görə onlarda ürək vurğusunu müayinə etmək çətinidir. Arıq donuzlarda ürək vurğusu sol tərəfdə 4-cü qabırğaarasında 2-4 sm² sahədə hiss olunur.

Ətyeyənlərdə ürək vurğusu sol tərəfdə 5-ci qabırğaarasında döş qəfəsinin aşağı üçdə birinin ortasında daha intensivdir; sağda vurğu zəifdir və 4-5-ci qabırğaarasında bilinir.

Quşlarda ürək vurğusu döş sümüyünün yan hissələrini palpasiya etdikdə, irəli kənarına yaxın və demək olar ki, hər iki tərəfdən müəyyən olunur.

Heyvanlarda ürəyin anadangəlmə sağ tərəfdə yerləşməsinə (dekastrokardiya) nadir hallarda rast gəlinir, özü də anomaliya formasında.

Döş və ya qarın boşluğu orqanlarının patoloji vəziyyətlərində ürək vurğusunun yerini dəyişməsi, onun zəifləməsi, itməsi və ya güclənməsi mümkündür.

Ürək vurğusunun irəliyə yerdəyişməsi qarın boşluğu orqanları tərəfindən diafraqmaya təzyiqlərin artması (qara ciyərin, mədənin, məəd önlüklərinin həcmnin böyüməsi, assit, exinokokkoz və s.) zamanı baş verir. Bir qədər ventral yerləşmiş şişlərdə, abseslərdə ürəyin dorsal yerdəyişməsi sağda və ya solda ürək vurğusunun *gücləndirə və böyüdə* bilər. Sağtərəfli yerdəyişmə diafraqma yırtığı, soltərəfli ekssudativ plevrit, soltərəfli pnevmotoraks və ya ağ ciyərin soltərəfli interstisial emfizeması zamanı baş verə bilər. Kaudal yerdəyişmə nadir hallarda, məsələn ürəyin hipertrofiyasında, döş boşluğunun irəli hissəsində və divararalığında şişlər, abseslər olduqda qeyd olunur.

Ürək vurğusunun zəifləməsi və itməsi geniş və qalın döş qəfəsinə malik olan sağlam heyvanlarda piylənmə zamanı müşahidə edilir. Xəstə heyvanlarda ürək vurğusu döş qəfəsinin ödemi, ağ ciyərlərin emfizeması və ödemi, ekssudativ perikardit nəticəsində zəifləyə bilər. Bunun

zəifləməsi və itməsinə həmçinin ürəyin sıxılmasının zəifləməsi də səbəb ola bilər (kollaps, aqoniya).

Ürək vurğusunun güclənməsi və böyüməsi sinir həyəcanlanması, fiziki gərginlik, qızdırma, ətraf mühitin temperaturunun yüksəlməsi zamanı, bəzən endo- epikarditlərdə, ürəyin kompensasiya olunan qüsurlarında, atropinlə zəhərlənmədə, vaqusun zəifləməsində, ürəyin hipertrofiyasında, həmçinin ağ ciyərin kənarlarının retraksiyasında (büzüşməsində) olur. Bunun yüksək dərəcədə güclənməsi *döyünən ürək vurğusu* adlanır. Bu əlamət anemiya zamanı perikarditin, miokarditin, endokarditin başlanğıc stadiyası üçün xarakterikdir. Güclənmiş ürək vurğusu eyni zamanda yayılmış olur.

Ürək nahiyəsinin palpasiyası zamanı müəyyən edilən başqa əlamətlərin xarakteri. Ürək nahiyəsinə palpasiya edən zaman ürəyin zədələnməsini göstərən başqa əlavə əlamətlər də tapıla bilər: döş qəfəsinin titrəməsi, ürək nahiyəsində ağrı, ürək döyünməsinin güclənməsi, zəifləməsi.

Ürək nahiyəsinə palpasiya edən zaman *döş qəfəsinin titrəməsi* o vaxt müəyyən edilir ki, ürək boşluqlarında və perikardda güclü vibrasiya küyləri əmələ gəlirlər. Titrəmə çox vaxt mitral stenozun presistolik küyü və aortanın mənəzinin daralması küyü olduqda baş verir. Perikardit zamanı bu ürək fəaliyyətinin fazaları ilə üst-üstə düşən sürtünmə və ya titrəmə (*fremitus cardialis*) hissi yaradır, endokardit zamanı isə ürək ritmləri ilə qəti surətdə bağlı olan «pişik mırıldaması» (*fremissement cataire*) təəsüratı törədir. *Fremitus cardialis* plevro-perikardial mənşəli də ola bilər. Titrəmə hissi 100-200 Hs tezlik diapazonunda vibrasiya törədir.

Ürək nahiyəsində plevranın parietal və visseral vərəqlərinin bitməsi olduqda, həmçinin atrio-ventrikulyar və aypara klapanların kəskin ifadə olunan çatışmamazlıqları zamanı «əks» ürək vurğusu ola bilər. Bu arıq heyvanlarda mədəciklərin sistolası dövründə ürək nahiyəsində qabırğaarasının düşməsi ilə xarakterizə olunur.

Aritmiyalar, ürək qüsurları ürək vurğusunun periodikliyinə, lokalizasiyasına və yayılmasına səbəb ola bilər.

Ürək nahiyəsinin ağrılı olması döş qəfəsində (nevralgiya, miozit, sümük ağrıları), tənəffüs orqanlarında (plevrit), ürəkdə (perikardit, travmatik retikuloperikardit) baş verən patoloji proseslər, irradiasiyalar (sancılar) səbəbindən əmələ gələ bilər. Ağrının səbəblərinin müxtəlif olması ilə əlaqədar olaraq onun lokalizasiyası, intensivliyi, davam etməsi, təzahür etmə xarakteri, irradiasiyası, vaxtı və əmələ gəlmə şəraiti dəqiq təyin olunmalıdır.

Ürək döyünməsinin güclənməsi (ürək vurğusunun sahəsinin, gücünün artması və ürəyin sıxılmasının tezləşməsi) sinir gərginliyindən, sinir həyəcanlanmasından, kardiotonik maddələrin inyeksiya olunmasından sonra, simpatikotonus, dekompensasiya olunmuş ürək

qüsurları, aritmiyalar zamanı qeyd olunur. Orqanik pozğunluqlar zamanı ürək döyünməsi zəif olur.

Ürək sahəsinin perkussiyası

Ürək sahəsinin perkussiyası – diaqnostikada ən çətin məsələlərdən biridir. Ürək döş divarına qismən söykənir və o periferiyadan ağ ciyərin kənarları ilə örtülmüşdür. Ürək nahiyəsini yuxarıdan aşağıya qabırğaarası sahə ilə perkussiya etdikdə ayudın ağ ciyər səsinin kütləşmiş, sonra isə küt səs keçməsinə müəyyən etmək olur. Döş divarına söykənən ürək sahəsi küt səs (ürəyin mütləq kütlük sahəsi), ağ ciyər kənarları ilə örtülmüş sahəsi isə kütləşmiş (ürəyin nisbi kütlük sahəsi) səs verir.

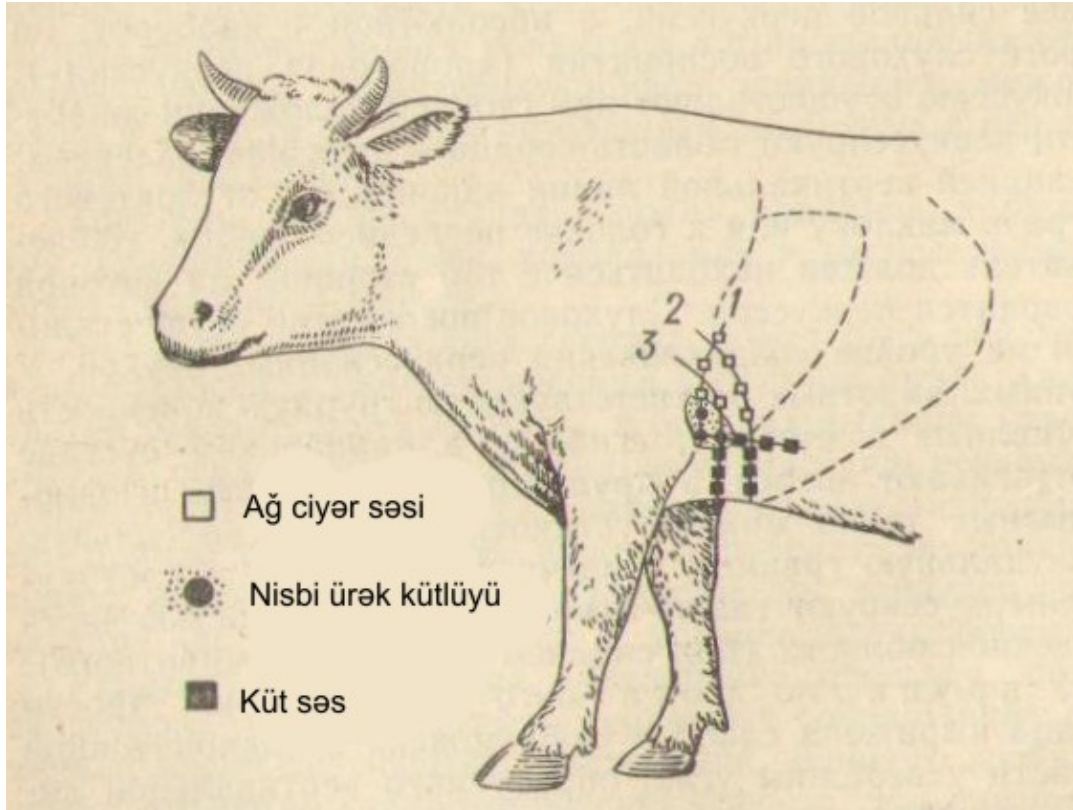
Ürəyin perkussiya metodikası. İri heyvanlarda ürək sahəsinin perkussiyasını ümumi qayda üzrə perkussiya çəkici və plassimetr vasitəsi ilə aparırlar. Xırda heyvanlarda perkussiyayı barmaqlar vasitəsilə aparmaq əlverişlidir (digital perkussiya).

Ürəyin perkussiya sərhəddini sol tərəfdə təyin edirlər, amma sağ mədəciyin hipertrofiyasına və perikarditə şübhə olduqda eyni zamanda sağ tərəfdə də perkussiya aparılır. Perkussiya heyvan ayaq üstə duruş vəziyyətində icra edilir. Tədqiqatçı perkussiya aparılan tərəfdə dayanmalıdır. Perkussiya səsləri onlar əmələ gələn səviyyədə eşidilir. İri heyvanlarda həmin tərəfin qabaq ətrafı karpal oynaqdan bükülür və irəli çəkilir. Qaramalda və təkdırnaqlılarda yalnız ürəyin kaudal və dorsal kütlük sərhəddini təyin etmək mümkündür, ətyeyənlərdə isə o cümlədən döş sümüyü ilə örtülmüş ürək sahəsi də perkussiya edilir (heyvanın oturmuş vəziyyətində).

Q a r a m a l d a ürəyin kütlük sahəsi zəif ifadə olunur və kürəkönü sahədə dirsək qabarının başına gedən və ondan 45° bucaq altında ayrılan xəttlərin birləşməsindən alınan bucağın zirvəsində yerləşir. Heyvanın ayağı güclü irəli çəkildikdə də perkussiyayı aparmaq çətinləşir. Ürəyin nisbi kütlüyü sol tərəfdə 3-4-cü qabırğaarasında perkussiya olunur. Onun yuxarı sərhəddi çiyin oynağı xəttinə qədər, arxa sərhəddi isə 5-ci qabırğaya qədər çatır (şəkil 8). Ürəyin aşağı perkussiya sərhəddi döş sümüyünün əmələ gətirdiyi kütlüklə üst-üstə düşür. 3-cü qabırğaarasında bu kütlük yalnız sol qabaq ətrafı irəli çəkildikdə müəyyən olunur, 4-cü qabırğaarası sahə isə, əksinə, müayinə üçün əlverişlidir. Sağ tərəfdə kütləşmiş perkussiya səsi təyin edilmir.

Q o y u n v ə k e ç i l ə r d ə ürəyin kütlük sahəsinin 3 sərhəddi müəyyən edilir: irəli – 3-cü qabırğaarasında, arxa – 6-cı qabırğaya kimi, yuxarı – kürək-bazu birləşməsi xəttindən 1-2 sm aşağı. Ürəyin mütləq kütlüyü yalnız 3-4-cü qabırğaarasında döş sümüyünün orta xəttindən döş

qəfəsinin aşağı üçdə birinin ortasına kimi olan sahədə müəyyən edilir. Normada sağ tərəfdə perkussiya nəticə vermir.



Şəkil 8. Qaramalda ürək sahəsinin perkussiyası:
1 – irəli; 2 – arxa; 3 – orta perkussiya xəttləri.

Atlarda və başqa təkdirnaqlılarda ürəyin 3/5-i döş boşluğunun sol tərəfində, onun zirvəsi isə - 5-ci qabırğaarasında döş sümüyünün yuxarı sərhəddindən 2 sm yuxarıda yerləşir. Sol tərəfdə 4-5-ci qabırğa nahiyəsində o üçbucaq şəklində döş sümüyünə söykənir və orada kütlük zonası yaradır. Ürəyin nisbi kütlüyünün yuxarı sərhədi normada sol tərəfdə 4-cü qabırğaarasında kürək-bazu oynağı xəttindən 2-3 sm aşağıda, arxa – 6-cı qabırğaya kimi uzanır. Ürəyin mütləq kütlük sahəsi üçbucaq formasında olmaqla onun qabaq sərhədi kürək-bazu oynağından çəkilmiş xəyal xəttin yaxınlığında 3-cü qabırğaarası sahədən başlayaraq qövs şəklində 6-cı qabırğanın aşağı ucuna qədər davam edir və aşağıda döş sümüyünün kütlük sahəsi ilə qarışır (şəkil 9). Bu üçbucağın hündürlüyü 3-cü qabırğaarası sahədə heyvanın böyüklüyündən asılı orlaraq 10-13 sm-ə qədər olur. Ürəyin mütləq kütlük sahəsi sağ tərəfdə çox kiçikdir və 3-cü və 4-cü qabırğaarası sahənin ən aşağı hissəsini əhatə edir. Ürəyin nisbi kütlük sahəsi həm solda, həm də sağda mütləq kütlük sahəsinin ətrafında 3-5 sm ölçüdə zolaq kimi qeyd olunur.

D o n u z l a r d a ü r ə y i n n i s b i k ü t l ü k s a h ə s i n i n y u x a r ı s ə r h ə d d i ç i y i n o y n a ğ ı s ə v i y y ə s i n d ə o l u r , a r x a s ə r h ə d d i – 5 - c i q a b ır ğ a y a k i m i ç a t ır . K ö k h e y v a n l a r d a p e r k u s s i y a ç o x v a x t m ü s b ə t n ə t i c ə v e r m i r .

Şəkil 9. Atın ürək nahiyəsində mütləq kütlük sahəsi.



Ə t y e y ə n l ə r d ə ü r ə k n a h i y y ə s i n i n p e r k u s s i y a s ı 3 s ə r h ə d d ə x a x i l i n d ə a p a r ı l ır : i r ə l i - 3 - c ü q a b ır ğ a n ı n q a b a q k ə n a r ı i l ə , y u x a r ı – k ü r ə k - b a z u o y n a ğ ı x ə t t i i l ə , a r x a – 7 - c i q a b ır ğ a y a k i m i . Ü r ə y i n m ü t l ə q k ü t l ü y ü 4 - 6 - c ı q a b ır ğ a a r a s ı n d a m ü ə y y ə n o l u n u r . O n u n i r ə l i s ə r h ə d d i d ö ş s ü m y ü n ü n o r t a s ı n d a n 4 - c ü q a b ır ğ a n ı n k a u d a l k ə n a r ı n a p a r a l e l b a ş l a y ır , q a b ır ğ a s i m f i z l ə r i i l ə d i k i n ə q a l x ır , d o r s a l s ə r h ə d d i i s ə 4 - 5 - c q a b ır ğ a a r a s ı i l ə h o r i z o n t a l g e d i r v ə 6 - c ı q a b ır ğ a a r a s ı n a ç a t a r a q , a r x a y a ə y i l m i ş ə y r i ə m ə l ə g ə t i r i r . O , k a u d a l t ə r ə f d ə k ə s k i n s ə r h ə d d o l m a d a n q a r a c i y ə r k ü t l ü y ü s a h ə s i n ə k e ç i r , d ö ş s ü m y ü n ü n o r t a x ə t i t i n d ə n – 4 - c ü v ə y a 5 - c i q a b ır ğ a a r a s ı s a h ə d ə d ö ş s ü m y ü n ü n y u x a r ı s ə t h i n d ə n 1 - 2 s m d o r s a l d a s a ğ ü r ə k k ü t l ü y ü n ə k e ç i r . N ə t i c ə d ə d ö ş q ə f ə s i n i n v e n t r a l s a h ə s i n d ə i t l ə r o t u r a q v ə z i y y ə t d ə y a x ş ı m ü ə y y ə n o l u n a n b i r b i r l ə ş m i ş k ü t l ü k z o n a s ı y a r a n ır .

Ü r ə y i n p e r k u s s i y a s ə r h ə d ə l r i n i n d ə y i ş m ə s i . D i a q n o s t i k c ə h ə t d ə n ü r ə y i n m ü t l ə q k ü t l ü k s a h ə s i n i n b ö y ü m ə s i , k i ç i l m ə s i , o n u n y e r i n i n d ə y i ş m ə s i v ə s . b ö y ü k ə h ə m i y y ə t k ə s b e d i r .

Ü r ə y i n m ü t l ə q k ü t l ü k s a h ə s i n i n b ö y ü m ə s i ü r ə y i n h i p e r t r o f i y a s ı n d a , g e n i ş l ə n m ə s i n d ə , e k s s u d a t i v p l e v r i t d ə , ü r ə y i n y e n i t ö r ə m ə l ə r l ə y e r i n i d ə y i ş m ə s i n d ə , a ğ c i y ə r l ə r i n r e t r a k s i y a s ı n d a (b ü z ü ş m ə s i n d ə) q e y d o l u n u r .

Ü r ə y i n m ü t l ə q k ü t l ü k s a h ə s i n i n k i ç i l m ə s i a l v e o l y a r e m f i z e m a v ə p n e v m o t o r a k s z a m a n ı r a s t g ə l i n i r .

Ü r ə y i n k ü t l ü k s a h ə s i n i n y e r d ə y i ş m ə s i ü r ə k v u r ğ u l a r ı n ı n y e r d ə y i ş m ə s i n d ə o l d u ğ u k i m i h a l l a r d a m ü ş a h i d ə o l u n u r .

Ü r ə k n a h i y y ə s i n d ə t i m p a n i k s ə s p e r k a r d b o ş l u ğ u n a ç o x l d u m i q d a r d a q a z l a r ı n t o p l a n m a s ı z a m a n ı o l a b i l ə r .

Ürək nahiyəsinin auskultasiyası

Ürəyin auskultasiyası vasitəli və vasitəsiz üsullarla, heyvanın ayaqüstə duruş vəziyyətində onun qabaq ayağını karpal oynaqdan bükərək bir qədər qabağa çəkməklə aparılır. Ən yaxşı nəticə sol tərəfdə 4-6-cı qabırğaarasında aparılan vasitəsiz auskultasiya ilə alınır. Bu zaman sol tərəfdə sağ qulaq, narahat heyvanlarda isə sol qulaq, bazunun üçbaşı əzələsinin lateral başının və dirsək əzələsinin kaudal tərəfinə, sağ tərəfdə – həmin səviyyədə 4-5-ci qabırğaarasına söykənilir və qulaq asılır. Ürək fəaliyyətinin pozulmasını dəqiq təyin etmək üçün stetaskoplardan, fonendoskoplardan və stetafonendoskoplardan istifadə edilir.

Auskultasiya praktik təcrübə və diqqətlilik tələb edir: onu sakitlikdə aparmaq lazımdır.

Ürək tonlarının ümumi xüsusiyyətləri. Ürək ritmi I tonun, kiçik pauzanın, II tonun və böyük pauzanın bir-birini əvəz etməsi ilə, yəni sistola və diastola düzgün növbələşməsi ilə xarakterizə olunur. Ürəyin auskultasiyası zamanı I tonu II tondan dəqiq fərqləndirmək lazımdır. Bu ürək siklinin hansı fazasında bu və ya digər səslərin (küylərin) əmələ gəlməsini müəyyən etməyə imkan verir. Tonlar pauzanın davam etməsinə görə fərqləndirilir. Əgər ürəyin auskultasiyası ilə eyni vaxtda ürək vurğusunu palpasiya etsək, onda birinci o ton olacaq ki, o uzun pauzadan sonra baş verir və vaxta görə ürək vurğusu ilə üst-üstə düşür (I ton və ürək vurğusu sistola dövründə əmələ gəlirlər). Amma bu üsuldən ürək vurğusu əl ilə yaxşı hiss edildikdə istifadə edirlər.

İri heyvanlarda tonların təfriq edilməsi böyük çətinlik törətmir. Odur ki, ürək fəaliyyətini müayinə etmək üçün vərdişlərin yaradılmasını qaramalda və atlarda məşq etmək lazımdır. Xırda heyvanları müayinə edən zaman eyni vaxtda həm auskultasiya, həm də palpasiya aparmaq lazımdır, xüsusilə ürəkdöyünmə tezləşdikdə.

I tonu eyni zamanda ürəyə qulaq asma və arteriyaları palpasiya etmə yolu ilə də təyin etmək olar, amma bu nəbz seyrək olduqda daha yaxşı bilinir, çünki vaxta görə o axırncı olduğu üçün sistoladan bir qədər geri qalır.

Ürəyi auskultasiya edən zaman tonların gücünə, aydın eşidilməsinə, tembrinə, onların tezliyinə və ritminə, küylərin olmasına və onların akustik xassələrinə fikir vermək lazımdır. I ton II tona nisbətən boğuş, alçaq, bərk, axırı uzanan səslənir. II ton daha aydın, hündür, az uca, nisbətən qısa və tez kəsilən olur. I və II tonlar arasındakı pauza II tonla növbəti ritmin I tonu arasındakı pazaya nisbətən qısa olur.

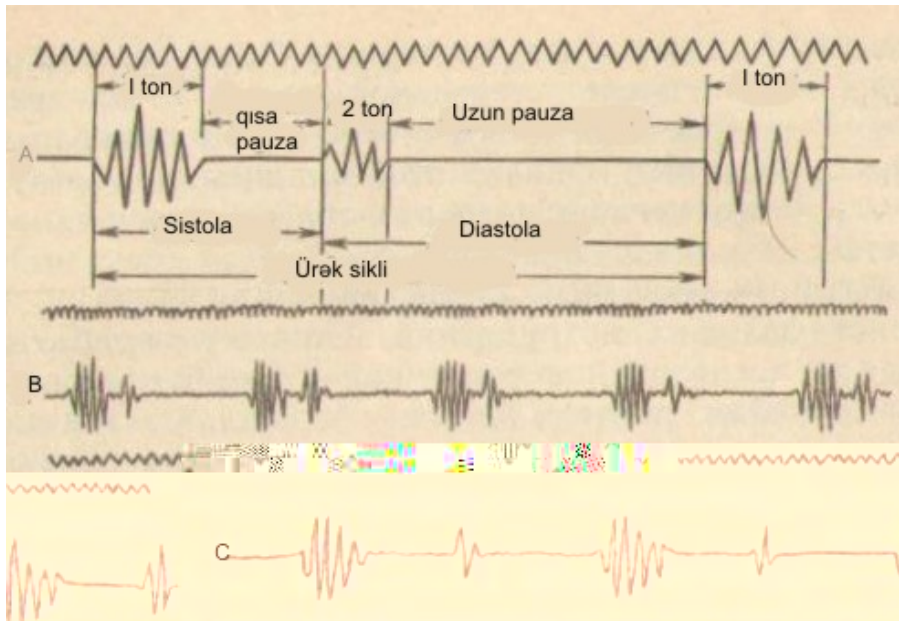
Ürək tonlarının mənşəyi. I ton sistolanın başlanğıcında, II ton isə diastolanın başlanğıcında meydana gəldikləri üçün onların tərkibinə müxtəlif mənşəli səslər də daxil olur.

I ton qulaqçıqların yığılması, mədəciklərin yığılması, iki- və üçtaylı atrioventrikulyar qapaqların bağlanması, sistola momentində aorta və ağ ciyər arteriyalarının divarının titrəməsi zamanı əmələ gəlir. Beləliklə, ürəyin *I tonu* 3 komponentdən təşkil olunur: əzələ, klapan və damar. Ən güclü səslər atrioventrikulyar klapanların bağlanması zamanı əmələ gəlirlər və onlar bu tonda dominantlıq təşkil etməklə ona xüsusi akustik çalar verirlər.

II ton aortanın və ağ ciyər arteriyasının aypara qapaqlarının bağlanması, həmçinin diastola zamanı aortanın və ağ ciyər arteriyasının divarlarının titrəməsi zamanı əmələ gəlir (şəkil 10).

Ürək tonlarının akustik xüsusiyyətlərinə təsir edən faktorlar.

Sağlam heyvanlarda ürəyin *I* və *II* tonları dəqiq və aydın eşidilir. Tonların akustik xassələrinin dəyişməsi dörd əsas səbəbdən və onların birləşməsindən asılıdır: ürəyin sıxılma funksiyasının dəyişməsi; klapanların fiziki xassələrinin və onlar qapadıqları dəliklərin quruluşunun dəyişməsi; aortada və ağ ciyər arteriyasında qanın təzyiqinin dəyişməsi; tonların ayrı-ayrı komponentlərinin dissosiasiyası (parçalanması).



Şəkil 10. Ürək tonları:

A – sistolik və diastolik tonların nisbəti sxemi; B – İtin kardiogramı;

C – qoyunun kardiogramı (V.Q.Çagin).

Ürək tonlarının gücü və dəqiqliyi qanın kolloid-dispers sisteminin aqreqat halından, aralıq mübadilənin səviyyəsindən və vəziyyətindən, heyvanların həyəcanlanmasından və ya sütləşməsindən, onların köklüyündən, fiziki yükəndən və başqa faktorlardan asılıdır.

Bundan başqa, tonların xarakterinə ürəyə yaxın olan toxumalar (ağ ciyərlərin kənarları, döş divarı, tük örtüyü), ürək köynəyinə (perikarda) və

plevra boşluğuna qazların, patoloji ekssudatın toplanması, həmçinin yaş, növ və individual xüsusiyyətləri təsir edirlər.

Q a r a m a l d a ürəyin I və II tonları yüksək olur, xüsusilə I ton II tona nisbətən dəqiq və aydın eşidilir.

X ı r d a b u y n u z l u h e y v a n l a r d a ürək tonları aydın, dəqiq olmaqla döş qəfəsinin hər iki tərəfindən yaxşı auskultasiya olunurlar.

D o n u z l a r d a I ton zəifdir, hər iki ton boğuq eşidilir.

A t l a r d a I ton II tona nisbətən uzundur, alçaqdır və yavaş-yavaş sönür, II ton I tona nisbətən qısa və yüksəkdir, tez kəsilir.

Ə t y e y ə n l ə r d ə ürək tonları yüksəkdir, dəqiqdir və aydındır.

Şəkil 11. Atda ürək tonlarının və endokardial küylərin ən yaxşı eşidilmə yerləri: 1 – sol atrioventrikulyar dəlik; 2 – aortal dəlik; 3 – ağ ciyər arteriyası dəliyi; 4 – sağ atrio-ventrikulyar dəlik; a – b – kürek-çiyin oynaqı xətti.

Ürək tonları ən yaxşı eşidilən yerlər – *puncta optima*. Ürəyin funksiyasını öyrənən zaman və onun qüsurlarının diaqnostikası prosesində döş divarının müəyyən edilmiş nöqtələrində ürək tonlarının komponentlərinin və ya küylərinin auskultasiyasının böyük əhəmiyyəti vardır.

G ö v ş ə y ə n l ə r d ə mitral klapanın *punctum optimumunu* sol tərəfdə 4-cü qabırğaarasında heyvanın döş qəfəsinin aşağı üçdə biri səviyyəsində, aortanın aypara klapanlarının – kürek-bazu oynaqı xəttindən 2-3 sm aşağı müayinə edirlər. Ağ ciyər arteriyasının aypara qapaqları sol tərəfdə 3-cü qabırğaarasında döş qəfəsinin aşağı üçdə birinin ortasında, yəni bazu-kürek oynaqından keçən horizontal xəttədən 5-6 sm aşağıda daha yaxşı eşidilir. Sağ mədəciyin üçtəyli qapaqları sağ tərəfdə 4-cü qabırğaarasında döş qəfəsinin aşağı üçdə birinin ortası səviyyəsində auskultasiya edilir.

A t l a r d a mitral klapanın *punctum optimumu* sol tərəfdə 5-ci qabırğaarasında döş qəfəsinin aşağı üçdə birinin ortasında yerləşir (şəkil

11). Ağ ciyər arteriyasının aypara qapaqlarının *punctum optimumu* 3-cü qabırğaarasında döş qəfəsinin aşağı üçdə birini ortadan yarıya bölən xəttin altında, aortanın aypara qapaqlarının – sol tərəfdə 4-cü qabırğaarasında kürək-bazu oynağınan keçən horizontal xəttədən 2-3 sm aşağıda yerləşir. Aortanın aypara qapaqları ağ ciyər arteriyasının aypara qapaqlarına nisbətən bir qədər dərinədə yerləşmişlər və zəif eşidirlər. Odur ki, onlara eyni zamanda sağ tərəfdən də simmetrik olaraq, həmin nahiyədə qulaq asmaq lazımdır. Üçtaylı klapanın *punctum optimumu* sağ tərəfdə 4-cü qabırğaarasında döş sümüyünün aşağı üçdə birinin ortasında yerləşir.

D o n u z l a r d a mitral klapanın *punctum optimumu* sol tərəfdə 4-cü, aortanın – 3-cü, ağ ciyər arteriyasının – 2-3-cü qabırğaarasında, üçtaylı klapanın – sağ tərəfdə 3-cü qabırğaarasında yerləşirlər.

Ətyeyənlərdə mitral klapanın *punctum optimumu* sol tərəfdə 5-ci qabırğaarasında döş qəfəsinin aşağı üçdə birinin horizontal xəttinin üstündə; aortanın aypara klapanının – 4-cü qabırğaarasında kürək-bazu oynağınan gedən horizontal xəttin altında; ağ ciyər arteriyasının – 3-cü qabırğaarasında; üçtaylı klapanın – sağ tərəfdə 4-cü qabırğaarasında döş qəfəsinin aşağı üçdə birini ortasından keçən horizontal xəttin üstündə yerləşir.

Ürək tonlarının dəyişməsi. Onlar tonların güclənməsi, bir tonun aksenti (tonun güclənərək ümumi ahəngdən ayrılması), tonların zəifləməsi, bir tonun zəifləməsi və başqa dəyişikliklərlə xarakterizə olunur.

Auskultasiya zamanı ən yaxşı eşidilmə nöqtəsində həmin qabırğaarası ilə stetoskondeskopun yerini aşağı və yuxarı dəyişdirdikdə tonların səsi dəyişmişə buna *ürək tonlarının güclənməsi*, stetoskondeskopu sürüşdürərkən tonların zəifləməsi və ya itməsi *ürək tonlarının zəifləməsi* hesab olunur.

I və II tonların güclənməsi fiziki yükün artması, həyəcanlanma, arıqlama zamanı, həmçinin dar döş qəfəsi olan heyvanlarda qeyd olunur. Hər iki tonun patoloji güclənməsinə anemiya, miokardın hipertrofiyası və ürəyin genişlənməsi, çoxlu qan itirmələr, miokardodegenerasiyanın başlanğıc stadiyasında, qızdırma və bəzi zəhərlənmələr zamanı təsadüf edilir.

I tonun aksenti mədəciklərin tez sıxılması və sistolanın başlanğıcına kimi qanla az dolması (mitral dəliyin stenozu, diastolanın qısalması, ekstrasistoliya) zamanı müşahidə olunur. Qısa güclənmiş I ton «şıqqıldayan» adlanır.

Aortada II tonun aksenti böyük qan dövranında hipertoniya ilə müşayət olunan xəstəliklərdə müşahidə edilir ki, nəticədə qeyd olunan ton güclənir. Buna xroniki interstisial nefrit, arterioskleroz, tromboembolik koliklər, sağ atrioventrikulyar klapanların çatışmamazlığı zamanı, həmçinin həyəcanlanma və fiziki yükün artması zamanı rast gəlinir.

Ağ ciyər arteriyasında II tonun aksenti kiçik qan dövranında hipertoniya olmasını göstərir. Buna ağ ciyərlərin emfizeması, pnevmoskleroz, krupozlu və interstisial pnevmoniya, ağ ciyərlərin exinokokkozu, alveokokkozu, ekssudativ plevrit, pnevmotoraks zamanı təsadüf edilir.

Sol atrio-ventrikulyar klapanın çatışmamazlığı zamanı ton qısa, yüksək, kəskin olur, hətta «metallik» çalar alır.

Hər iki ürək tonlarının zəifləməsi kökəlmiş heyvanlarda qeyd olunur, çünki səsin döş qəfəsinin səthinə yayılması çətinləşir. Bu səbəbdən güclü döş əzələlərinə malik olan və döş qəfəsi çox tüklü heyvanlarda ürək tonları döşün xarici hissəsinə zəif gəlib çatır. Göstərilən səbəbdən ürək kisəsində fibrinozlu ərp olduqda, oraya ekssudat və qazlar toplandıqda, ekssudativ plevritdə, ağ ciyərlərin emfizemasında, miokardiodistrofiyada, kəskin ürək çatışmamazlığında ürək tonlarının zəifləməsi qeyd olunur. Aqoniya zamanı ürək tonlarının zəifləməsi miokardın sıxılma qabiliyyətinin zəifləməsi ilə əlaqədar olur. Ürək klapanlarının qalınlaşması və deformasiyası zamanı da tonlar zəifləyə bilər ki, bu zaman ürək tonları ilə birlikdə küylər də eşidilir.

I tonun zəifləməsi miokardın sıxılma qabiliyyətinin azalması, atrio-ventrikulyar klapanların çatışmamazlığı, mədəciklərin genişlənməsi (ürək qüsurlarının dekompensasiyası) zamanı qeyd olunur.

Aortada II tonun zəifləməsi güclü qan itirmə zamanı baş verən taxikardiya, arterial qan təzyiqinin aşağı düşməsi (hipotoniya), vazomotor iflic (şok, kollaps), ekstrasistoliya, aypara klapanların çatışmamazlığı, aortanın girişinin və mitral dəliyin daralması üçün xarakterikdir. Bu zaman həmçinin I ton da zəifləyir.

Ağ ciyər arteriyasında II tonun zəifləməsi onda qan təzyiqinin aşağı düşməsi, onun girişinin daralması (stenozu), sağ mədəciyin sıxılma qabiliyyətinin gəifləməsi və sağ atroio-ventrikulyar dəliyin daralması zamanı müşahidə edilir.

Punctum optimumun yerini dəyişməsi ürəyin döş boşluğunda vəziyyətinin, onun ölçülərinin və formasının dəyişməsi ilə əlaqədardır.

Ürək tonlarının ritmi və onun dəyişməsi. Ürək tonlarının və pauzanın düzgün növbələşməsi normal ürək ritmini əmələ gətirir. Ürək ritminin dəyişməsi ürək tonlarının uzanması, ikiləşməsi və parçalanması şəklində ola bilər.

Ürək tonlarının uzanmasına vaqotonus, aortanın və ağ ciyər arteriyasının tonusunun artması zamanı keçirici sistemin başlanğıc stadiyalarında pozğunluqlar olduqda rast gəlinir.

Ürək tonlarının parçalanmasına və ikiləşməsinə sağ və sol mədəciklərin eyni vaxtda sıxılmaması (I ton) və ya eyni vaxtda boşalmaması (II ton), atrio-ventrikulyar və aypara klapanların eyni vaxtda qapanmaması (məsələn, bir mədəciyin hipertrofiyası, Hiss dəstələrinin bir

ayağının keçiriciliyinin pozulması) zamanı təsadüf edilir. Bu zaman əlavə (III) yarımton boğunuq səs verir, normal tonlara nisbətən aşağı tembrə malik olur. Əgər əlavə səs ürəyin əsas tonundan ayrılmadan kiçik bir qalığı kimi ton vurğusundan əvvəl və ya sonra eşidilsə, ona ürək tonlarının parçalanması və ya haçalanması adı verilir. Əgər əlavə səs ürəyin əsas tonundan müəyyən fasilələrlə eşidilsə, bu tonun ikiləşməsi adlanır.

Diastola stadiyasında o mədəcik tez boşalır ki, onda qan təzyiqi azdır. Əgər sol mədəciyin sistolası sağ mədəcikdən qısadırsa, və aortada aypara klapanlar ağ ciyər arteriyasından əvvəl qapanırsa, I tonun ikiləşməsi daha aydın eşidilir. Kiçik qan dövrənində qan təzyiqi yüksəldikdə ağ ciyər arteriyasının aypara klapanlarının aksenti ilə II ton ikiləşir, böyük qan dövrənində hipertoniya olduqda isə ikiləşmə və aksent aortanın aypara klapanlarında qeyd olunur.

I tonun parçalanması və ikiləşməsi o vaxt baş verir ki, əsas tondan pauza ilə ayrılmış əlavə səs əmələ gəlir. Bu mədəciklərin eyni vaxtda sıxılmaması zamanı baş verir. Parçalanma tonun ikiləşməsinə də keçə bilər. Bu zaman tonun birləşmiş iki səsi (sağ və sol tərəfdəki klapanların) bir-birindən ayrılaraq sərbəst eşidilirlər. Əgər əlavə səs əsas tondan əvvəl eşidilsə, buna *presistolik çapma ritmi* deyilir. Əlavə səsin əsas tondan sonra eşidilməsi *sistolik çapma ritmi* adlanır. Çapma ritmləri miokardın güclü ifadə olunmuş eyni vaxtda yığılmaması zamanı əmələ gəlirlər.

Bəzən *diastolik çapma ritmi* də qeyd olunur: bu zaman əlavə ton böyük pauzanın (diastolanın) ortasında əmələ gəlir ki, bu da III tonun güclənməsi zamanı baş verir. III və IV tonların birləşməsi zamanı *mezodiastolik (birləşmiş) çapma ritmi* əmələ gəlir.

I tonun parçalanması və ikiləşməsinin səbəbləri funksional və orqanik olur.

Funksional parçalanma və ikiləşmə vaqotonusun artması ilə bağlı olurlar, daimi deyillər və fiziki yükdən və ya atropin yeridildikdən sonra itirlər. Orqanik səbəblərin əsasında miokardda və onun keçirici sistemində anatomik-morfoloji dəyişikliklər dururlar. Bu zaman parçalanma və ikiləşmə davamlı xarakter daşıyırlar, fiziki yükdən sonra artırlar və atropin yeridildikdən sonra itmirlər ki, bunlar da çox vaxt proqnozun pis olmasını göstərir.

I tonun presistolik çapma ritmi ilə parçalanması və ikiləşməsi sərhəd dəstələrlə impulsların verilməsinin çətinləşməsi zamanı əmələ gəlir və nəticədə mədəciklərin yığılması ləngiyir və qulaqcıqların yığılmasından əmələ gələn səs sərbəst ton kimi eşidilir.

I tonun sistolik çapma ritmi ilə parçalanması və ikiləşməsi sərhəd dəstələrin ayaqcıqları və onların lifləri vasitəsilə impulsların keçirilməsinin pozulması səbəbindən mədəciklərin eyni vaxtda yığılmaması zamanı baş verir.

II tonun parçalanması və ikiləşməsi aorta və ağ ciyər arteriyasının klapanlarının eyni vaxtda qapanmaması səbəbindən əmələ gəlir. Bu mədəciklərdən birinin digərinə nisbətən qanla çox dolması və bununla əlaqədar olaraq eyni vaxtda boşalmaması, mədəciklərin birinin normal, digərinin az dolması, mədəciklərin birinin normadan çox dolması və digərinin normadan az dolması zamanı baş verir.

Bu damarlardan birində qan təzyiqinin normadan çox, digərində normada olması; damarlardan birində qan təzyiqinin normadan az, digərində normada olması; damarlardan birində qan təzyiqinin normadan çox, digərində normadan az olması zamanı ola bilər.

Çapma ritminin əmələ gəlməsi aşağıdakı səbəblərdən baş verir: qulaqcıqlardan mədəciklər doğru keçirici sistemin pozulması; Hiss ayaqcıqları ilə impulsların keçirilməsinin pozulması; diastola fazasında aorta və ağ ciyər arteriyası klapanlarının eyni vaxtda qapanmaması. Çapma ritmi taxikardiya ilə müşayiət olunur.

Tonların tembrinin dəyişməsi funksional və orqanik (üzvi) ola bilər. Tonların tembrinin funksional dəyişməsi fiziki yükün az olması səbəbindən (xüsusilə atlarda və itlərdə) zədələnməmiş klapanların tam qapanmaması ilə əlaqədar olur. Fiziki yükdən və atropin yeridildikdən sonra bu dəyişikliklər itirlər. Tonların tembrinin orqanik dəyişməsi klapanlarda morfoloji dəyişikliklər olduqda (donuzların qızılyelində verrukoz endokardit), ürəyin yığılmasının zəifləməsi və ya güclənməsi zamanı, qan itirmələr, anemiyalar, taxikardiya və hipertoniya zamanı əmələ gəlirlər. Tembrinə görə yumşaq və kar, həmçinin kəskin və cingiltili tonlar ayırd edilir. Yumşaq və kar tonları hipotoniya, miokardın zədələnməsi zamanı; kəskin və cingiltili tonlar - klapanların sklerozu və qalınlaşması zamanı, həmçinin pnevmokardit, pnevmotoraks, mədənin meteorizmi və işgənbənin timpaniyası zamanı rezonansın artması nəticəsində əmələ gəlirlər.

Rəqqasabənzər ritm (embriokardiya) – eyni gücə və tembrə malik tonların bərabər intervalla olaraq körpə ürəyinin vurğusunu xatırlatmasıdır. Embriokardiya ürək çatışmazlığının dekompensasiyası, kollaps, iti miokardit zamanı, xəstəliyin terminal vəziyyətində baş verir. Qaramalda nəbz dəqiqədə 120-160 dəfə olur, yalnız I ton ürək vurğusu ilə eyni vaxta düşdükdə müəyyən edilir.

Ürək küylərinə ürək nahiyəsində tonlardan ciddi sürətdə fərqlənən səslər aid olunurlar. Yerinə və mənşəyinə görə endokardial (funksional və orqanik), ekstrakardial (perikardial, kradiopulmonal) küylər ayırd edilir.

Endokardial küylər. Endokardial (ürəkdaxili) küylər klapanlarda funksional və ya orqanik dəyişikliklər olduqda, həmçinin qanın aqreqat-dispers sistemində baş vermiş dəyişikliklər nəticəsində (məsələn, anemiya, hidremiya) əmələ gəlirlər. Bu küylər ürək ritminin müəyyən fazaları ilə əlaqədar olurlar.

Funksional (qeyri-üzvi) küylər. Nisbi çatışmamazlıq və anemik küylər ayırd edilir. Nisbi çatışmamazlıq küyləri ürəyin miogen genişlənməsi və papilyar əzələlərin hipotoniyası nəticəsində əmələ gəlirlər. Funksional küylər ürək fəaliyyətinin güclənməsi, ümumi vəziyyətin yaxşılaşması və ürək qlükozidləri qəbul etdikdən sonra itirlər. Onlar sistola zamanı registrasiya olunurlar. Belə küylər atrio-ventrikulyar klapanların tam qapanmaması nəticəsində əmələ gəlirlər. Funksional küylər üçün onların sistola zamanı əmələ gəlmələri, daimi olmamaları (tənəffüs fazalarından asılı olmayaraq itə və fiziki yükədən sonra təkrar əmələ gələ bilirlər), qısa olmaları (nadir hallarda bütün sistolanı əhatə edirlər), yumşaq tembrə malik olmaları, «pişik mırıltısı» ilə və klapanların başqa zədələnmələri ilə müşayiət olunmaması xarakterikdir.

Orqanik (üzvi) endokardial küylər klapanlarda struktur (anatomik) dəyişiklikləri nəticəsində əmələ gəlirlər. Bu zaman klapanlar tam bağlanmaması (klapanların çatışmamazlığı – *insufficiencia vavulae*) və ya dəliklərin daralması (stenozu - *stenosis ostii*) baş verir. Klapanlarda və onların bağladığı dəliklərdə baş verən struktur dəyişiklikləri ürək qüsurları (*vitia cordis*) adlanırlar.

Ürəkdə 4 dəlik və 4 klapan vardır ki, bunların hər birində stenoz (dəliyin daralması) və klapanların çatışmamazlığı (tam bağlanmama) ola bilər. Deməli, ürəyin sadə qüsurları 8 ola bilər. Bunlardan başqa, ürəkdə 247 müxtəlif kombinə olunmuş qüsurlar ola bilər. Endokardial küylər ekstrakardial küylərdən onunla fərqlənirlər ki, onlar klapanların *p. optima* sahələrində eşidilirlər, xışıltı, sürtünmə təəsüratı yaratmırlar, ürək ritminin fazaları ilə eyni vaxtda eşidilirlər, davamlı (funksional küylərdən başqa) və yerli olurlar. Əsmə səsini həm funksional həm də üzvi küylər üçün xarakterikdir, amma musiqili, diş qıcirtısı, mişarlayığı küylər yalnız üzvi olurlar. Əmələ gəlmə vaxtına görə endokardial küylər sistolik və diastolik olmaqla iki yerə bölünürlər. Sistola fazasının axırında əmələ gələn küylər *prediastolik*, diastolanın axırında – *presistolik* adlanırlar.

Sistolik küy aortanın və ağ ciyər arteriaysının dəliyinin stenozu, atrio-ventrikulyar klapanların çatışmamazlığı, botal axacağın bitişməməsi və funksional çatışmamazlıq zamanı qeyd olunur.

İkinci pauzada diastolik küy aorta və ağ ciyər aretriyası klapanlarının çatışmamazlığı, mitral dəliyin stenozu, botal axacağın bitişməməsi zamanı eşidilir. Atrio-ventrikulyar stenozun küyü müxtəlif formalarda olur. Bu zaman kiçik qan dövranında qan təzyiqi bir qədər yüksək olduğundan, artıq diastolanın əvvəlində küy əmələ gələ bilər ki, bu da *protodiastolik küy* adlanır. Diastolik küy diastolanın ortasında baş verdikdə, buna *mezodiastolik küy* deyilir.

Ürək qüsurlarının başqa əlamətləri olduqda küylərin eşidilməməsi qan axınının sürətinin çatışmamazlığı nəticəsində gəş verə bilər. Belə halda ürəyə fiziki yük təyin edilir və bu zaman üzvi küylər daha yaxşı

eşidilir. Aortal dəliyin stenozu zamanı küylər güclü, atrio-ventrikulyar dəliklərin stenozu zamanı isə nisbətən zəif eşidilir.

Atrio-ventrikulyar küylərin gücünə titrəməsi küy yaradan ürək toxumalarının vəziyyəti təsir edir. Bu toxumalar quruluşca nəqədər nazik, zərif, elastik, bircins olmalar, küylər bir o qədər də bərk eşidilir.

Küylərin əmələ gəlməsinə həmçinin ürək xarici faktorlar da təsir edirlər: döş qəfəsinin qalınlığı, plevrada ekssudat təbəqəsinin olması, ağ ciyərlərin emfizeması, həmçinin mədə və bağırsaqların meteorizmi, timpaniya və s. Bu faktorlar küyləri zəiflədə, gücləndirə və təhrif edə bilərlər. Ürək küylərinin gücünün dəyişməsinin uzun müddət müşahidə edilməsi böyük diaqnostik və proqnostik əhəmiyyətə malikdir. Məsələn, əvvəlcə mitral dəliyin stenozunun küyü güclənir, sonra zəifləyir və ona görə də daralmanın və ürəyin dekompensasiyasının progressivləşməsini fikirləşmək olar, çünki üzvi mənşəli stenoz itə bilməz. Əksinə, əgər heyvanda ürək fəaliyyətinin dekompensasiyası olduqda küy əvvəlcə zəif olur, amma müalicə aparıldıqca güclənirsə, bu ürək yığılmalarının artmasını göstərir ki, bu da müsbət proqnostik əhəmiyyətə malikdir.

Funksional küylər daimi deyillər, qısa olurlar və adətən sistola ilə üst-üstə düşürlər. Ürək küylərinin çox hissəsi üzvi küylərə aid olunurlar. Funksional küylər heç vaxt «pişik mırıltısı» ilə müşayət olunmurlar, demək olar ki, heç vaxt bütün sistolanı əhatə etmirlər, və yalnız onun əvvəlində və ya axırında eşidilir. Fiziki yükdən və ya atropin yeridildikdən sonra onlar itirlər.

Üzvi endokardial küylər adətən daimidirlər, heyvanı qaçırdıqdan sonra güclənirlər. Nəbz dəyişir. Məsələn, aortal dəliyin stenozu zamanı o asta və kiçik, aypara klapanların çatışmamazlıqları zamanı – sıçrayışlar şəklində və böyük olur. Sağ atrio-ventrikulyar klapanın çatışmamazlığı zamanı müsbət vena nəbzi qeyd olunur. Atrio-ventrikulyar klapanların və ya dəliklərin qüsurları zamanı ürəyin yuxarı perkussiya sərhəddi, aypara klapanların və dəliklərin qüsurları zamanı isə onun kaudal sərhəddi böyüyür. Aortanın stenozu görünən selikli qişaların sianozuna səbəb olur.

Əgər ürəkdə eyni zamanda həm sistolik, həm də diastolik küylər eşidilirsə, onda bu hər iki klapanın zədələnməsini (məsələn, ikitaylı atrio-ventrikulyar və aortanın aypara qapaqları), və ya eyni bir klapanın ikiqat patoloji prosesə tutulmasını (məsələn, aorta dəliyinin daralması və onun aypara klapanlarının çatışmamazlığı) göstərir.

Küylərin xarakterinə fikir vermək lazımdır. Əgər onlar eyni deyillərə (yumşaq və gubud), onda müxtəlif təbiətlidirlər. Küylər eyni xarakterdə olduqda onların ucalığı və başqa akustik xüsusiyyətləri müqayisə olunur.

Qaramalda və xırda buynuzlu heyvanlarda ürək qüsurlarından çax vaxt sağ ürəyin klapanlarının funksiyasının pozğunluqları, atlarda – aortanın aypara klapanlarının, mitral klapanın çatışmamazlığı və sol atrio-

ventrikulyar dəliyin stenozu, itlərdə – ikikətaylı və üçtətaylı atrio-ventrikulyar klapanların çatışmamazlıqları qeyd olunur.

Ürəkdən xaric (ekstrakardial) küylər. Bu qrupa perikardial, ekstraperikardial və kardiopulmonal küylər aid olunurlar.

Perikardial küylər ürək kisəsində əmələ gəlirlər, ürək fəaliyyətinin fazaları ilə üst-üstə düşürlər və sürtünmə və ya su şırıltısını xatırladırlar. Küylər elə bil ki, qulağın yanında baş verirlər, xüsusilə ürəyin mütləq kütlük sahəsində. Küylərin yerləşmə yeri dəyişir: ürək fəaliyyətinin aktivliyindən asılı olaraq perikardial küylər zəifləyirlər və ya güclənirlər. Onlara fibrinozlu, irinli, irinli-fibrinozlu plevritdə rast gəlinir. Su şırıltısını xatırladan küylər iki fazadan ibarət olurlar – qazlı və mayli – və quruldama, dalğalanma, köpüklənmə, şıqqıldama effekti verirlər. Sürtünmə səsi fibrinin toplanması ilə əlaqədardır və çartıldamaq, qarın və ya yeni əmtəəlik dərinin xışıltısı səsini xatırladır. Bunu plevro-perikardial (ekstraperikardial) küylərdən fərqləndirmək lazımdır. Axırncılar tənəffüs fazaları ilə üst-üstə düşürlər və burun-dodaq aynasından sıxaraq tənəffüsü «dayandırdıqda» (apnoe) zəifləyirlər və ya itirlər. Plevro-perikardial küylər eşidilərkən ürəyin vurğusunda və tonlarında heç bir dəyişiklik qeyd olunmur.

Perikardial küylər endokardial küylərdən aşağıdakı əlamətlərinə görə fərqlənirlər: onlar sistola və diastola ilə dəqiq bir vaxta düşümlər, bəzən fasiləsiz eşidilməklə sistola və ya diastola vaxtı güclənirlər; ürək fəaliyyətinin müxtəlif fazalarında qısa vaxt ərzində eşidimlə bilirlər; daimi deyillər; ürək klapanlarının *p. optiması* ilə üst-üstə düşümlər; nahamar səthlərin sürtünməsi səsini xatırladırlar; zəif və zərif olmaqla diastolanın əvvəlində və sistolanın axırında eşidilirlər; vasitəsiz auskultasiya endokardial küylərə nisbətən zamanı tədqiqatçının qulağına yaxın hiss olunurlar. Sürtünmə küyləri qısa vaxtli ola bilirlər, sonra perikard boşluğuna mayenin toplanması ilə əlaqədar olaraq tədricən itə bilirlər.

Sürtünmə küylərinin əmələ gəlmə mexanizmi plevral sürtünmə küylərinin əmələ gəlməsi ilə oxşardır, amma tənəffüs hərəkətlərinin yerinə onların baş verməsi ürəyin hərəkəti ilə əlaqədardır. Çox vaxt sürtünmə səsi ürəyin əsasnda kürək-bazı oynağının horizontal xəttinin altında daha aydın eşidilir.

Sürtünmə səsi döş qəfəsinə təzyiq etdikdə ağrı hissənin olması ilə birlikdə fibrinozlu perikarditin olmasını göstərir.

Qaramalda perikarditin səbəbi çox vaxt retikuloperitonit zamanı torcuqdan yad cismin (mismar, məftil, sim) perikardı zədələməsi ilə əlaqədar olduğuna görə, diaqnozun qoyulmasında xüsusi metodun – metalloindikasiya - ürək nahiyəsində ferromaqnit (metal) hissəciklərinin tapılması üsulunun tətbiq edilməsi böyük əhəmiyyətə malikdir.

Perikard boşluğunda su şırıltısı (suyun axması) səsini o simptomlara aid edirlər ki, bu zaman heyvan sağalmır.

Plevrit zamanı sürtünmə və su şırıltısı səsləri ürək fəaliyyətinin ritmləri ilə üst-üstə düşürlər. Diaqnozu dəqiqləşdirmək və ürək kisəsində baş verən patoloji prosesin xarakterini müəyyənləşdirmək üçün çox vaxt perikardın punksiyasını həyata keçirirlər.

Ekstraparikardial (plevroperikardial) küylər ürək nahiyəsində plevranın visseral və pariyetal vərəqlərinə fibrin toplanan zaman baş verirlər. Onlar nəfəsalma zamanı daha yaxşı eşidilirlər, apnoe zamanı itirlər və ondan sonra güclənirlər. Bu səslər tənəffüs orqanlarının xəstəliklərinin (fibrinozlu plevrit) müəyyən olunmasında böyük əhəmiyyət kəsb edirlər.

Kardiopulmonal küylər – sistolik vezikulyar tənəffüs küyləri olub, yalnız sistola ilə eyni vaxta düşən nəfəsalma zamanı eşidilirlər. Apnoe zamanı səs itir və ondan sonra güclənir. Bu küylər ürəyin həcmi və yığılma gücü artan zaman əmələ gəlirlər, çünki nəfəsalma sistola ilə eyni vaxta düşdükdə sistola nəticəsində ürək kiçilir, ağ ciyərlərin ürəkətrafı sahələrində boş sahə qalır və həmin yeri ağ ciyərlər doldurur. Hava ağ ciyərin həmin sahələrinə sürətlə dolan zaman yaxşı eşidilən səs əmələ gətirir.

Ürək-damar sisteminin qrafik üsullarla müayinə edilməsi **Elektrokardiografiya**

Elektrokardiografiya üsulu vasitəsi ilə ürəyin və onun keçirici sisteminin funksional vəziyyəti haqda çox mühüm məlumatlar almaq mümkündür. Bu üsulun mahiyyəti miokardda oyanma zamanı əmələ gələn bioelektrik enerjisinin yazılmasıdır. Bu məqsəd üçün təklif edilmiş cihaza elektrokardiograf adlanır. Elektrokardiograf ürək əzələsində baş verən enerjini qəbul edərək onu kağıza və ya lentə yaza, hətta monitora verə bilir. Bu zaman alınan yazı **elektrokardiogram** adlanır.

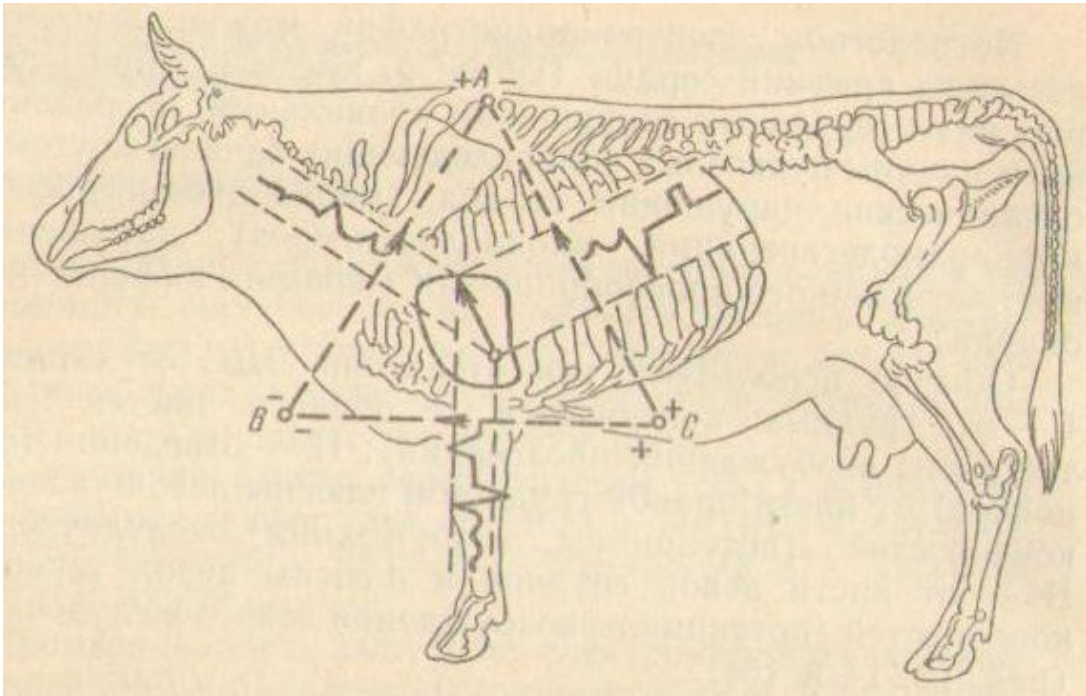
Elektrokardiogramı (EKQ) yazmaq üçün müxtəlif tipli elektrokardiograflardan istifadə edilir. Bunları hər bir istehsalçı ölkə və ya firma müxtəlif adda buraxır. Stasionar üçün olan və fərdi elektrokardiograflar vardır.

Elektrokardiografiya vasitəsilə ürəyin bütün aritmiyalarını, ürəkdə baş verən üzvi dəyişiklikləri (miokardiodistrofiya, miokardiodegenerasiya, miokardioskleroz), onun keçirici sistemində baş verən pozğunluqları, həmçinin ürəkdaxili qan dövranı pozğunluqlarını (işemiya, miokardın infarktı) müəyyən etmək mümkündür.

Adətən heyvanlarda ürəyin bioelektrik cərəyanı üç istiqamətdə yazılır: I – ön ətrafların sağ və sol bilək nahiyəsindən (qulaqcıqların oyanma potensialı); II – sağ ön ətrafın bilək və sol arxa ətrafın ayaq darağı nahiyəsindən (mədəciklərin oyanma potensialı); III – sol ön ətrafın bilək

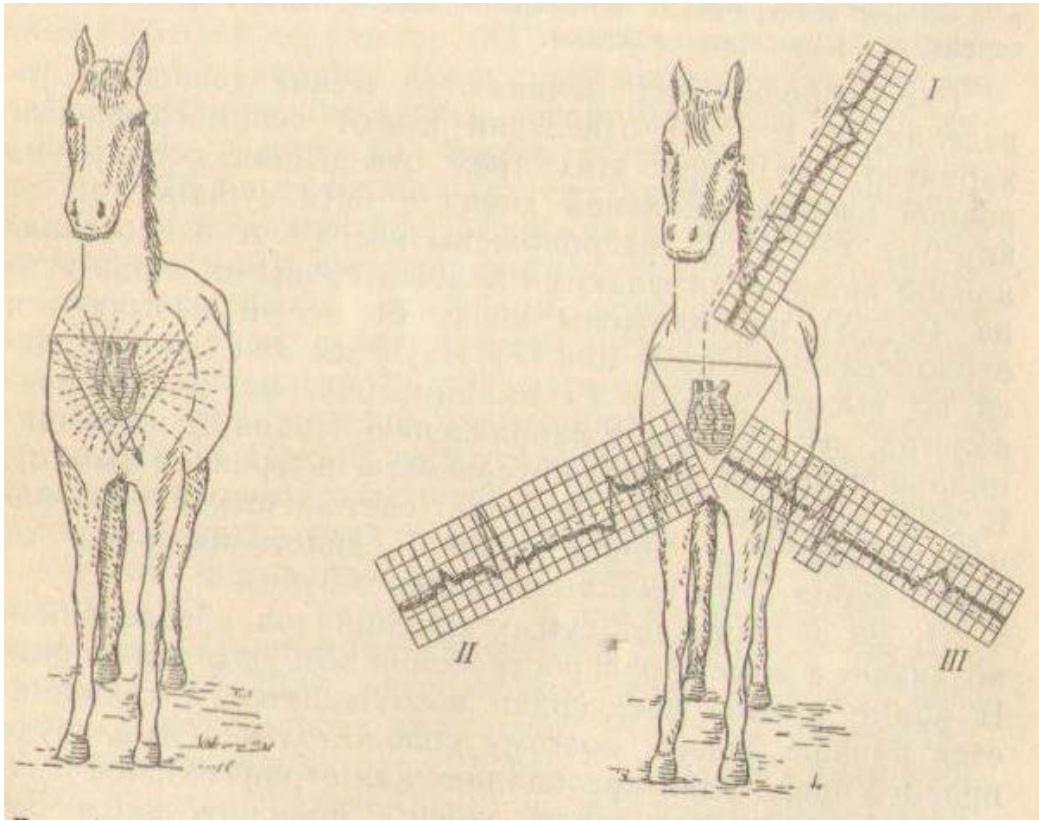
və sol arxa ətrafın ayaq darağı nahiyəsindən (sol mədəciyin oyanma potensialı) (şəkil 12, 13, 14).

EKG-ni oxuyan zaman II istiqamətin yazısından başlanılır, I və II istiqamət isə köməkçi xarakter daşıyırlar. EKG üç istiqamətdə düz izopotensial xəttədən və 5 dişcikdən ibarətdir. Bunların üçü (*P*, *R*, *T*) yuxarıda yerləşməklə müsbət, ikisi (*Q*, *S*) aşağıda yerləşməklə mənfi adlanırlar (şəkil 15, 16) EKG-nin öyrənilməsi dişciklərin hündürlüyünə görə (millimetrlə, mm və ya millivoltla, mV); dişciklərin formasına və izopotensial xəttədən istiqamətinə görə; intervalların müddətinə (mm/s) görə aparılır. EKG-də iki dövr ayırd edilir: sistolik – *P* dişciyinin başlanğıcından *T* dişciyinin sonuna kimi; diastolik – *T* dişciyinin sonundan növbəti *P* dişciyinin başlanğıcına kimi.



Şəkil 12. Müxtəlif istiqamətlərdə EKG-nin əmələ gəlməsi.

P dişciyi qulaqcıqların potensialını göstərir və onlarda oyanma yayılan zaman meydana gəlir. Normada sağ qulaqcıq sola nisbətən tez oyanır və yığılır, odur ki, sağ qulaqcığın müsbət amplitudası sol qulaqcığın mənfi amplitudasına üstün gələrək *P* dişciyini müsbət edir. Qulaqcıqların simpatikotonusu, həddən artıq dolması, hipertrofiyası, mitral dəliyin stenozu zamanı *P* dişciyi böyüyür. Qulaqcıqların divarı ilə oyanmanın ötürülməsinin ləngiməsi zamanı və ya onların asinxron yığılması nəticəsində o kiçilir və uzanır. İmpulsun sol qulaqcıqda və ya atrio-ventrikulyar düyünün yaxınlığında yaranması zamanı *P* dişciyi mənfi olur. Qulaqcıqların fibrillyasiyası zamanı tezliyə uyğun olan, xırda amplitudalı çoxlu enib-qalxan xəttlərdən ibarət olur.



Şəkil 13. Atın İzopotenisal xəritəsi

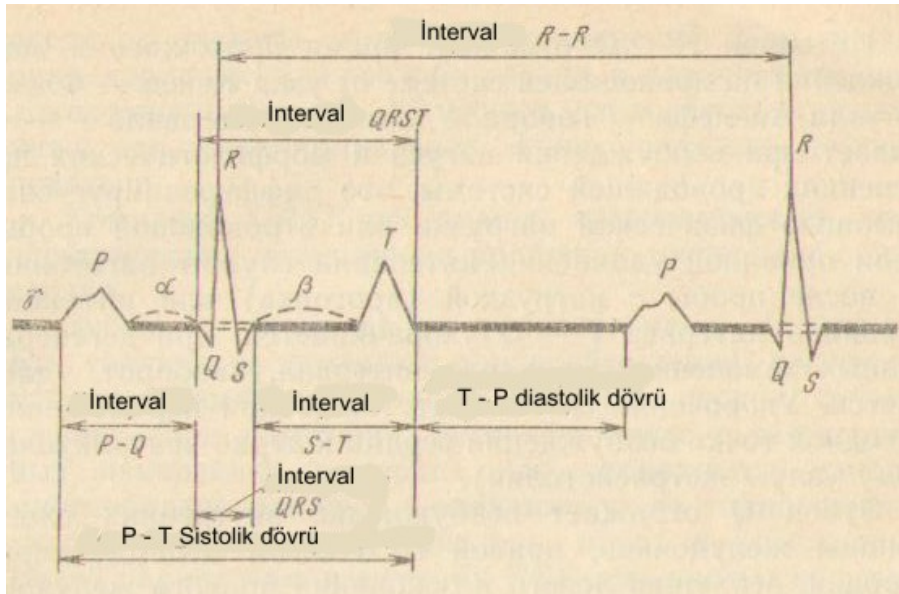
Şəkil 14. EKQ-nin üç istiqamətdə əmələ gəlməsi sxemi.

$P - Q$ intervalı oyanmanın keçirici sistemdə Keys-Flek düyünündən Aşof-Tavar düyününə kimi yayılmasını göstərir. $P - Q$ intervalının uzanması vaqusun oyanmasını və keçirici sistemdə morfoloji dəyişikliklərin olmasını göstərir ki, bu da fiziki yük ilə əvə ya atropin sınağı ilə təfriq edilir. Əgər uzanmanın səbəbi vaqotoniyadirsə, onda fiziki yükdən (müəyyən məsafəyə sürmədən) və ya atropin inyeksiyasından sonra $P - Q$ - intervalı qısalmır; miokarda degenerativ dəyişikliklər olduqda, əksinə interval uzanır. Bunun qısalması həmçinin ürəyin başlanğıc oyanma nöqtəsinin atrio-ventrikulyar düyünə doğru yerdəyişməsi (ekstrasistoliya) zamanı baş verir.

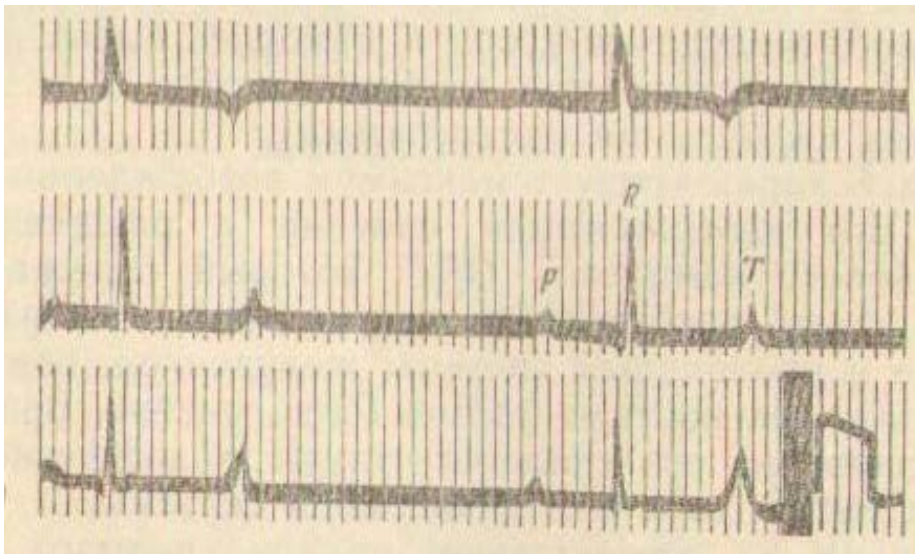
Q dişciyi mədəciklərin əzələsinin daxili qatlarının, sağ məməvari əzələnin, divararalığının, sol mədəciyin zirvəsinin və sağ mədəciyin əsasının oyanmasını göstərir.

R dişciyi oyanmanın tədricən mədəciklərə keçməsinə göstərir. Onun ölçüsü miokardın vəziyyətindən və ürəyin elektrik oxunun istiqamətindən asılıdır. R dişciyinin hündür olması yüksək voltajı, yəni miokardın yaxşı funksional vəziyyətdə olmasını və ya simpatikotoniyanı göstərir; əksinə alçaq olması – vaqotoniya və ya miokardın degenerativ-distrofik zədələnməsi zamanı baş verir. R dişciyinin zirvəsinin küt olması, onun parçalanması, ikiləşməsi ürəyin keçirici sisteminin pozulmasını göstərir və

bütün QRS kompleksinin genişlənməsi ilə bağlı olur. Sol mədəciyin hipertrofiyası zamanı R dişciyi I istiqamətdə lap yüksək, III istiqamətdə lap alçaq olur və bu S dişciyinin alçaq və dərin olması ilə bir yerdə təsadüf edilir. Sağ mədəciyin hipertrofiyası zamanı R dişciyi III istiqamətdə lap hündür, I istiqamətdə isə lap alçaq və I istiqamətdə S dişciyi dərin olur.



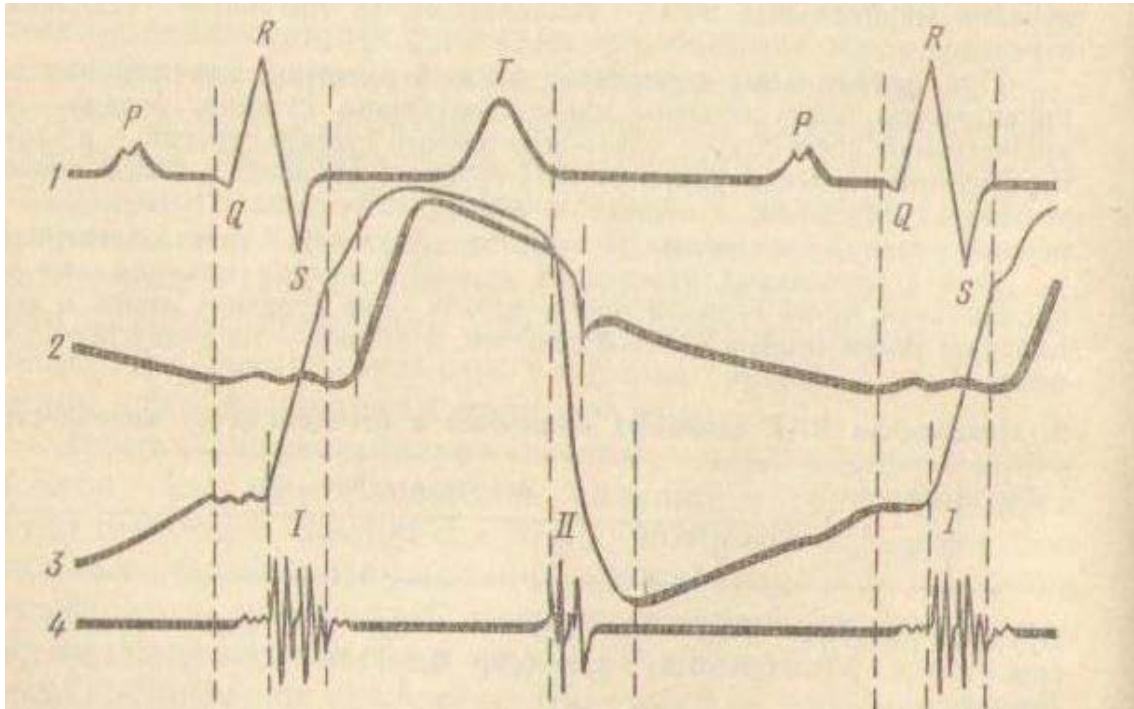
Şəkil 15. Atın normal elektrokardiogramının sxemi



Şəkil 16. Sağlam atın üç istiqamətdə alınmış elektrokardiogramı.

S dişciyi mədəciklərin maksimum oyanmasını göstərir. Bunun izah olunması QRS mədəcik kompleksinin şifrinin açılması ilə bağlıdır. Belə ki, QRS kompleksi mədəciklərin oyanmasının başlanğıc fazasını göstərməklə, onun formasının və müddətinin dəyişməsi miokardın və keçirici sistemin zədələnməsinə işarə edir. Bu kompleksin parçalanması, kütləşməsi, genişlənməsi miokardın və onun keçirici sisteminin diffuz zədələnməsini təsdiq edir.

ST intervalı mədəciklərin oyanmasını, onların yığılmasını və miokardın repolyarlaşması vaxtını göstərir. Bu intervalın davamı ürəyin yığılma tezliyindən asılıdır. Koronar qan dövranının pozulması zamanı patoloji prosesin yerləşməsindən asılı olaraq *ST* seqmenti izopotensial xəttədən aşağıda və ya yuxarıda yerləşə, hətta deforomasiya orluna bilər.



Şəkil 17. Elektrokardioqramda, sfiqmoqramda ürək siklinin fazaları, mədəciklərdə təzyiqlik, fonokardioqram:

1 – elektrokardioqram; 2 – sfiqmoqram; 3 – mədəciklərdə təzyiqlik;
4 – fonokardioqram.

QRST kompleksi ürəyin sağ və sol mədəciklərinin elektrik potensialının həndəsi cəmini təşkil edir.

T dişiyyə mədəciklərin repolyarlaşmasını göbstərir. Onun böyüməsi həyəcanlanma, fiziki yük, simpatikotoniya, ürəyin hipertrofiyası zamanı, kiçilməsi – vaqotoniya, ürəkdə distrofik və degenerativ dəyişiklik olduqda qeyd olunur. Bu müxtəlif formalarda təzahür etməklə temperatur, toksiki, sinir faktorlarından, sakitlik və həyəcanlanmadan asılı olaraq dəyişir. Ürəyin aritmiyaları zamanı EKQ-nin dəyişmələri daha xarakteri olur.

Tam bir ürək siklinin (*R – R*) uzunluğuna görə ürəyin yığılma tezliyini hesablamaq olar. Sağlam heyvanlarda EKQ-nin göstəriciləri müəyyən hədd daxilində dəyişir (cədvəl 2).

Bəzən qaramalda həmçinin frontal və sagittal bədən və döş istiqamətlərində, parsial (hissələrə bölünmüş) EKQ almaq üçün isə unipolyar (o cümlədən gücləndirilmiş) istiqamətlərdə elektrokardioqram çəkilir.

Cədvəl 2. Sağlam heyvanların ətraflar istiqamətində EKG-nin göstəriciləri

Heyvanın növü	Dişciklərin ölçüsü, mm				
	Q	R	S	T	P
Qaramal	0,9	5,9	0,8	3,5	2,1
	0,6-1,2	4,6-6,8	0,6-1,0	3,1-4,0	1,9-2,3
At	1,5	7,1	1,4	3,4	2,2
	1,1-1,9	3-15	0,5-3,0	1,9-4,9	0,9-3,0
Xırda buynuzlu heyvan	2,2-2,5	2,2-2,5	2,0-2,1	2,5-2,7	1,6-1,7
İt	1,2-2,4	7,6-10,9	0,7-1,0	-	1,5-2,2

Davamı

Heyvanın növü	İntervalların davam etmə müddəti, s				
	R - Q	QRS	T	QRST	R -R
Qaramal	0,21	0,06	0,1	0,4	0,9
	0,2-0,25	0,05-1,10	0,9-0,20	0,35-0,45	0,15-0,75
At	0,05-0,3	0,05-0,08	0,05-0,15	-	-
Xırda buynuzlu heyvan	0,05-0,15	0,02-0,05	-	0,05-0,30	-
İt	0,11	0,04-0,05	-	0,20	-
Donuz	0,03-0,13	0,01-0,05	-	0,05-0,30	-

Frontal istiqamətlərdə birinci elektrod sağ kürək-bazu oynağının kranialına, ikinci – sol kürək-bazu oynağının kranialına, üçüncü – XIII döş fəqərəsindən keçən perpendikulyarın qarının ağ xətti ilə kəsişdiyi nöqtəyə qoyulur. I istiqamət – birinci və ikinci elektrodlar, II istiqamət – birinci və üçüncü elektrodlar, III istiqamət – ikinci və üçüncü elektrodlar.

Sagittal istiqamətlərdə birinci elektrod döş sümüyünün kranial hissəsinə, ikinci – sağ və sol kürək sümüklərinin kaudal bucaqlarından keçən xəttin ortasına, üçüncü - XIII döş fəqərəsindən keçən perpendikulyarın qarının ağ xətti ilə kəsişdiyi nöqtəyə qoyulur. I istiqamət – birinci və ikinci elektrodlar, II istiqamət birinci və üçüncü elektrodlar, III istiqamət – ikinci və üçüncü elektrodlar. Frontal və sagittal istiqamətlər qaramalın elektrokardiografiyasında istifadə olunur və onlar ürəyin bioelektrik sahəsinin stereometrik şəklini almağa kömək edirlər.

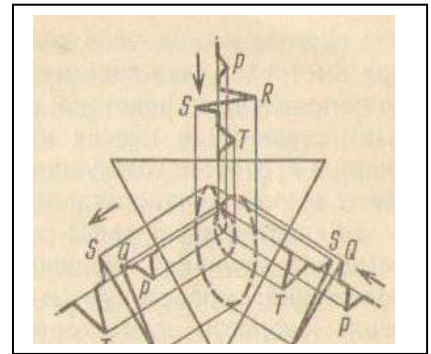
Ürək xəstəliklərinin diaqnostikasında həmçinin məkanda fizioloji qanunauyğunluqların dinamikası haqda təsəvvürlər verən elektrokardiopik və inteqral üsullardan da istifadə edilir.

Vektorkardioskopiya və vektorkardiografiya

Ümumi elektrik sahəsinə öyrənmək üçün vektorkardioskopiyadan istifadə olunur. Bu üsul ürəkdə olan elektrik hadisələrinin təbiəti haqda təsəvvürlər verir ki, bu da bir müstəvidə osilloskop vasitəsilə registrasiya

olunur. Nəzərə alsaq ki, ürəyin elektrik hərəkətverici gücü (EHG) – vektordur, onda onu EHG-nin qiymətinə müvafiq olaraq qrafik formasında təsvir etmək olar. Bu məqsədlə elektrokardiografiyada tətbiq olunan standart istiqamətlərdən istifadə edilir. Ürək siklinin hər bir ayrı məqamına özünün potensiallar fərqi, müəyyən kəmiyyət və məqam vektorunun istiqaməti müvafiq gəlir ki, bunu da elektron osilloqrafın ekranında işıqlanan əyrilər formasında görmək olur. Beləliklə, vektorkardioskopiya vasitəsilə hər bir ürək sikli zamanı ürəyin əvəzləyici elektrik sahəsinin istiqamətini və kəmiyyətini uzun müddət müşahidə etmək olar.

Ürəyin EHG-nün məqam vektorlarının cəmini VEKS-1P, VEKS-01M, VEKS-4M aparatları və EKSP-02 kradioskopu vasitəsilə yazan zaman vektorkardioqramın (VKQ) qapalı əyrisi əmələ gəlir (şəkil 18). Belə əyriləri qulaqcıqların oyanması (EKQ-də P dişciyi VKQ-nin P ilgəyinə uyğun gəlir), mədəciklərin oyanması (QRS əyrisi), mədəciklərin repolyarlaşması (T ilgəyi) zamanı almaq mümkündür.



Şəkil 18. Vektorkardioqramın əmələ gəlmə sxemi.

Ballistokardioqrafiya

Ürəyin fəaliyyəti haqda əlavə məlumatları həmçinin ballistokardioqrafiya – ürək sikli ilə əlaqədar olaraq bədənin mexaniki hərəkətlərinin yazılması da verir ki, buna görə miokardın yığılma qabiliyyəti haqda fikir yürütmək mümkündür.

Ballistokardioqrafiyada ürəyin işi zamanı əmələ gələn müxtəlif hərəkətləri yazmaq mümkündür: mədəciklərin sistolası zamanı atıcı silahlarda olduğu kimi əksinə təpmə baş verir; qanın damarlarda hərəkəti bədənin yerini qan axınının istiqamətinə doğru dəyişir; qanın əyriliklər, bifurkasiyalar olan yerlərdə damar divarı ilə toqquşması toxumanın yerini əks tərəfə dəyişir. Bu hərəkətlər ballistokardioqram (BKQ) formasında təsvir olunur.

Ballistokardioqraflar üç parametrdən birini registrasiya edirlər: başlanğıcından sonuna kimi yerdəyişmənin ölçülərini; onun sürətini (m/s) və təcilini, yəni bu yerdəyişmənin vaxt vahidli ərzində sürətinin dəyişməsi. Ballistokardioqraflar ürək sikli zamanı bədənin mexaniki titrəmələrini osilloqrafla registrasiya olunan elektrik potensialına çevirirlər. BKQ dalğalarının amplitudu tənəffüsün fazalarından asılı olaraq enib qalxa bilər: nəfəsalma zamanı o böyüyür, nəfəsvermə zamanı isə, əksinə, kiçilir.

Patoloji hallarda BKQ dalğalarının amplitudu, davam etmə müddəti, forması və tənəffüslə əlaqədar olaraq enib-qalxması dəyişir. BKQ-nin dinamikada öyrənilməsi xüsusi maraq kəsb edir. Belə ki, ürəkdə koronar çatışmamazlıq olduqda, fiziki yükədən sonra BKQ-nin dəyişməsi hətta EKQ-dən də əvvəl baş verir.

Fonokardioqrafiya

Ürəkdə baş verən səsləri yazmaq üçün fonokardioqrafiya üsulundan istifadə edilir ki, bu da ürəyin auskultasiyası zamanı alınmış nəticələri tamamlayır. Cihaz mikrofondan, gücləndiricidən, tezliklər süzgəcindən və reqistrasiyaedici qurğudan ibarətdir. Fonokardioqramlar (FKQ) FEKP-2 tipli fonokardioqraflarda yazılır. Kağız lentdə yazdan başqa FKQ-ya vektorkardioskopiya kimi osilloskopun ekranında (VEKS-01 aparatı ilə) baxmaq və ya maqnit lentinə yazaraq səsucaldan (reproduktor) vasitəsilə qulaq asmaq olar.

Elektrokardioqrafa birləşdirilmiş fonokardioqrafik əlavəni sol ətraf (II) və döş (I) elektrodları ilə birləşdirirlər, əlavənin yuvası (III) isə torpaqlanır. Elektrokardioqrafın bir kanalını CL vəziyyətinə dəyişdirirlər. Eyni zamanda elektrokardioqramı da yazmaq üçün qırmızı naqıl sağ ön ətrafın bilək nahiyəsinə birləşdirilir. Sağ arxa ətrafa qəhvəyi naqıl birləşdirilir (torpaqlama). Elektrokardioqrafın ikinci kanalını istiqamətlər kommutatorunun dəstəyi ilə ikinci istiqamətə qoyurlar.

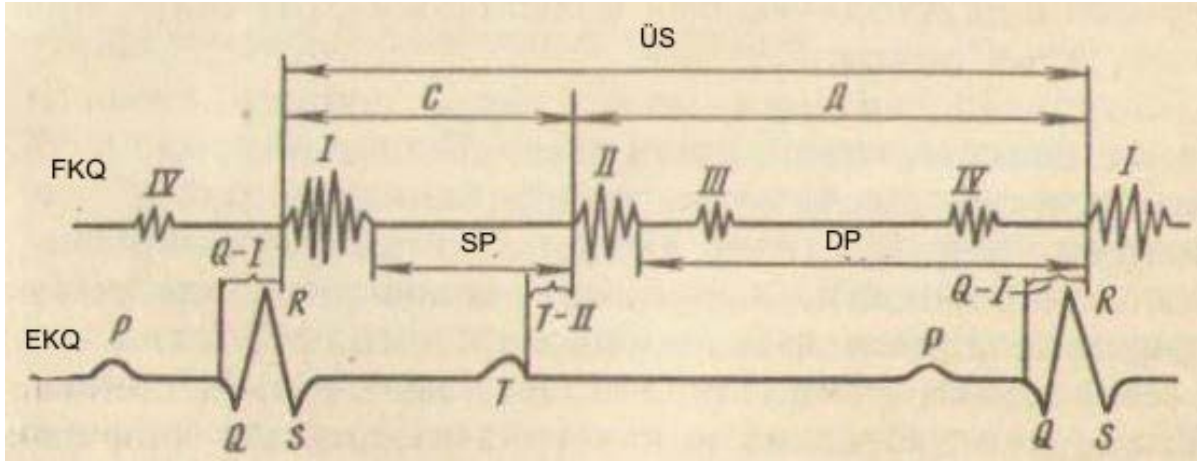
Birkanallı elektrokardioqrafda fonokardioqrafiya apan zaman hər hansı bir istiqamətin elektrodunu fonokardioqrafik əlavəyə birləşdirirlər. Aktiv elektrod - I sıxac (klemma) ilə, indiferent – əlavənin sıxacı ilə, III sıxac - torpaqlama naqili ilə birləşdirilir.

Kommutatorun dəstəyi istiqamətlərə uyğun olaraq qoyulur: əgər I sıxac sağ ön ətrafın elektodu ilə, II – sol ilə birləşibse, onda kommutator «birinci istiqamət» vəziyyətinə qoyulur və s.

Mikrafon ürək nahiyəsində rezin bint ilə bərkidilir, lentçəkən mexanizm işə salınır və FKQ yazılır.

FKQ ürəyin I və II tonlarını əks etdirən titrəyişlərdən və onlar arasında olan sistolik və diastolik pauza intervallarından ibarətdir (şəkil 19).

FKQ-də ürəyin I tonu EKQ-nin Q dişciyindən sonra meydana gəlmiş titrəyişlər sırasından ibarətdir. Ürəyin I tonuna uyğun gələn başlanğıc titrəyişlər kiçik amplituda malik olurlar və qulaqcıqların yığılması ilə əlaqədardırlar. I tonun mərkəzi titrəyişləri atrio-ventrikulyar klapanların bağlanması zamanı əmələ gəlirlər və yüksək amplituda malik titrəyişlər formasında görünürlər. Bu EKQ-də S dişciyinə uyğun gəlir. Miokardın, aortanın və ağ ciyər arteriyasının vibrasiyası (titrəməsi) FKQ-də əlavə, nisbətən aşağı amplitudalı titrəyişlər əmələ gətirir



Şəkil 19. Fonokardioqramın (FKQ) elementləri və onların elektrokardiogram (EKG) münasibəti:

1 – 1-ci ton; II – 2-ci ton; III – 3-cü ton; IV – 4-cü ton; SP – sistola; DP – diastola
 ÜS – ürək sikli; Q – I – Q intervalı – 1-ci ton; T – II – T intervalı – 2-ci ton; P, Q, R, S, T – EKG-nin dişləri.

FKQ-də ürəyin II tonu – titrəmələr qrupu formasında görünür. Bunlar EKG-də T dişiyi ilə sinxron olaraq əmələ gəlirlər və ondan sonra diastola fazasında nisbətən aşağı amplitudalı titrəmələr (III ton), həmçinin EKG-də P dişiyinə müvafiq olan (IV ton) xırda titrəmələr qeyd olunur. Fonokardiografiya vasitəsilə ürəyin auskultasiyası zamanı alınmış nəticələri tamamlamaq və dəqiqləşdirmək mümkündür. Bu, xüsusilə aritmiyalar, taxikardiya zamanı, küylərin (tonallığın dəyişməsi, parçalanma, ikiləşmə və s.) ürək ritminin hansı fazasında əmələ gəlməsini məyyən etməyin çətin olduğu hallarda daha əhəmiyyətlidir.

Auskultasiya zamanı müəyyən olunan tonların dəyişməsi FKQ-də fiksasiya olunur. Mitral klapanın çatışmamazlığı zamanı I tonun amplitudu zəifləyir, hipertoniya zamanı qan təzyiqi çox yüksək olduqda aortanın üstündə II ton ağ ciyər arteriyası ilə müqayisədə nisbətən yüksək olur.

Fonokardiografiya ürək qüsurlarının diferensiasiyasında çox böyük əhəmiyyətə malikdir. Buna görə cihazın yüksək tezlikli və aşağı tezlikli kanallarında registrasiya olunmuş küylərin əmələ gəlmə vaxtı, onların ən yüksək intensivlik fazası, davam etmə müddəti və tezliyi dəqiq müəyyən edilir.

Sistolik küy sistolik dövrün bir hissəsini və ya hamısını əhatə edər, ürəyin hər iki tonları arasında yerləşər və ya onlarla birləşər bilər. Sistolik küylərin osillyasiyası rombşəkili, iyşəkili, lentşəkili və başqa konfigurasiyalarda ola bilər ki, bu da diaqnostik əhəmiyyətə malikdir. Belə ki, diastolik titrəmələrlə birləşməyən sistolik küylərin rombşəkili və iyşəkili osillyasiyası aorta dəliyinin stenozunda müşahidə edilir.

Diastolik küy protodiastolik, mezodiastolik və ya presistolik, artan və ya azalan xarakterli və müxtəlif tezlikli ola bilər. Məsələn, aorta

çatışmamazlığının diastolik küyü fonokardioqrafın yüksək tezlikli kanalında, əksinə, mitral klapanın stenozunun diastolik küyü isə aşağı tezlikli kanalında daha yaxşı registrasiya olunurlar.

Küylərin müxtəlif tezlikli xarakterdə olmaları və onların registrasiya olunma vaxtı fonokardioqramda ürəyin klapan aparatının kombine olunmuş qüsurlarının identifikasiyasında çox əhəmiyyətlidir.

Sağlam inəklərdə FKQ aşağıdakı elementlərdən ibarətdir: I ton – 0,15-0,16 s davam edən müxtəlif tezlikli titrəmələr və II ton – 0,10-0,11 s davam edən 2-5 titrəmələr. Hər iki tonun orta tezlik xüsusiyyəti 37-46 Hz təşkil edir. Uzun və qısa pauzaların davam etmə müddəti ürək fəaliyyətinin ritmindən asılıdır. Ürəyin funksional fəaliyyəti yaş ilə əlaqədar olaraq dəyişir ki, bu da öz əksini FKQ-də tapır. Belə ki, 1-5 günlük buzovlarda nəbz tez-tez olur və FKQ-nin bütün komponentləri qısalmır, sistolik göstərici isə 48-50 %-ə çatır. Yaş ilə əlaqədar ən çox dəyişikliyə uzun və qısa pauzalar məruz qalırlar, 12-16 aylıqda isə fonokardioqrafiyanın nəticələrinə görə ürək fəaliyyəti stabilləşir. Yüksək laktasiya dövründə nəbz tezləşir, diastola qısalmır, sistolda bir qədər uzanır və ya dəyişməz qalır və nəbz orta səviyyəsi 1-9 % qalxır. Sağlam heyvanlarda nəbz qeyri-bərabərliyi 2-6 zərbə/dəqiqə olur. Buzovlarda və boğaz inəklərdə bu yüksək olur.

Ürəyin yığılma fəaliyyətinin dinamikasının qanuna uyğunluqlarının öyrənilməsi məqsədi ilə exolokasiya üsulundan daha geniş istifadə olunur. Bu üsul ultrasəs 0,8-dən 5 mHz tezlik diapozonunda istifadə olunmasına əsaslanır. Bunun üçün Rusiyada «Obzor-10» adlı cihazdan istifadə olunur. Ultrasəs vasitəsi ilə həmçinin başqa orqanların (qara ciyər, böyrəklər) da şəklini ekranda almaq mümkündür. Bu məqsədlə «Ekran» adlı exokardioskop da istifadə edilir.

Qan damarlarının müayinəsi

Ürəyin sistolası zamanı arteriyaların mənfəzi onların divarının elastikliyi hesabına genişlənir, diastola fazasında isə kiçilir. Periferik arteriyaların diametri neyro-humoral nəzarət altındadır. Venoz torun ümumi həcmi arteriyalardan 3-4 dəfə çoxdur. Əgər bütün damar sisteminin müqavimətini 100% götürsək, onda arteriyaların arteriolalara kimi olan yolda müqaviməti 20%, venaların – 10%, arteriolaların və kapilyarların – 70% olar. Bu rəqəmin $\frac{3}{4}$ hissəsini qanın arteriolaların divarına sürtünməsi və $\frac{1}{4}$ - kapilyarların müqaviməti təşkil edir. Kapilyarların ümumi mənfəzi aortanın mənfəzindən təxminən 800 dəfə çoxdur, odur ki, kapilyarlarda qanın sürəti azdır.

Sakit halda ümumi qanın yalnız dördüdə biri ürək-damar sistemində dövr edir, onun qalan hissəsi orqanizmin orqan və toxumalarında depolaşmışdır və lazım olduqda tez bir zamanda qan dövrünə çıxıb bilər.

Periferik arteriyaların müayinəsi

Periferik arteriyaların müayinəsi zamanı onlar nəzərdə keçirilir, arterial nəbz müəyyən edilir, ritmoqrafiya və sfiqmoqrayiya tərtib olunur, arterial qan təzyiqi ölçülür. (Nəbzi dəqiq müayinə etmək üçün osillometriya, osilloqrafiya, taxometriya və s. üsullardan istifadə edilir).

Periferik arteriyalara baxış keçirərkən baş, boyun, ətraflar və qarın divarının aşağı hissəsində damarların dolma dərəcəsi və onların görünən pulsasiyası müəyyən edilir.

Arterial nəbz periferik arteriyalarda əlin 2-3 barmaqlarının yumşaqlıqları ilə palpasiya vasitəsilə tədqiq edilir.

Q a r a m a l d a nəbz üz arteriyasında (*a. facialis*), safena arteriyasında (*a. saphena*) və orta quyruq arteriyasında (*a. coccygea*) ölçülür. Quyruq arteriyasında digərlərinə nisbətən pulsasiya zəifdir və ona görə də onda nəbzin təyin edilməsi bir qədər çətinlik törədir.

X ı r d a b u y n u z l u h e y v a n l a r d a nəbzin müayinəsi bud (*a. femoralis*) və bazu (*a. brachialis*) arteriyalarında aparılır. Bud arteriyasında nəbzi müəyyən edərkən əlin dörd barmağı budun daxili səthinə bud şırımı nahiyəsinə, baş barmaq isə budun xarici səthinə qoyulur.

T ə k d ı r n a q l ı l a r d a nəbz alt çənənin damar şırımında xarici çənə arteriyasında (*a. maxillaris externa*), az hallarda – köndələn üz arteriyasında (*a. transversa faciei*), səthi gicgah arteriyasında (*a. temporalis superficialis*), pəncənin dorsal arteriyasında (*a. dorsalis pedis*) və quyruq arteriyasında (*a. coccygea*) müəyyən edilir.

D ə v ə d ə müayinəni arxa qamış arteriyasında (*a. tibialis posterior*) təxminən daban sümüyündən 18 sm yuxarı və axilli vətərindən 2-3 sm daxilə olan sahədə və quyruq arteriyasında (*a. coccygea*) aparmaq daha əlverişlidir. Heyvan yatmış vəziyyətdə olmalıdır və ayaq darağı arxası oynaq bir qədər yuxarı qaldırılmalıdır.

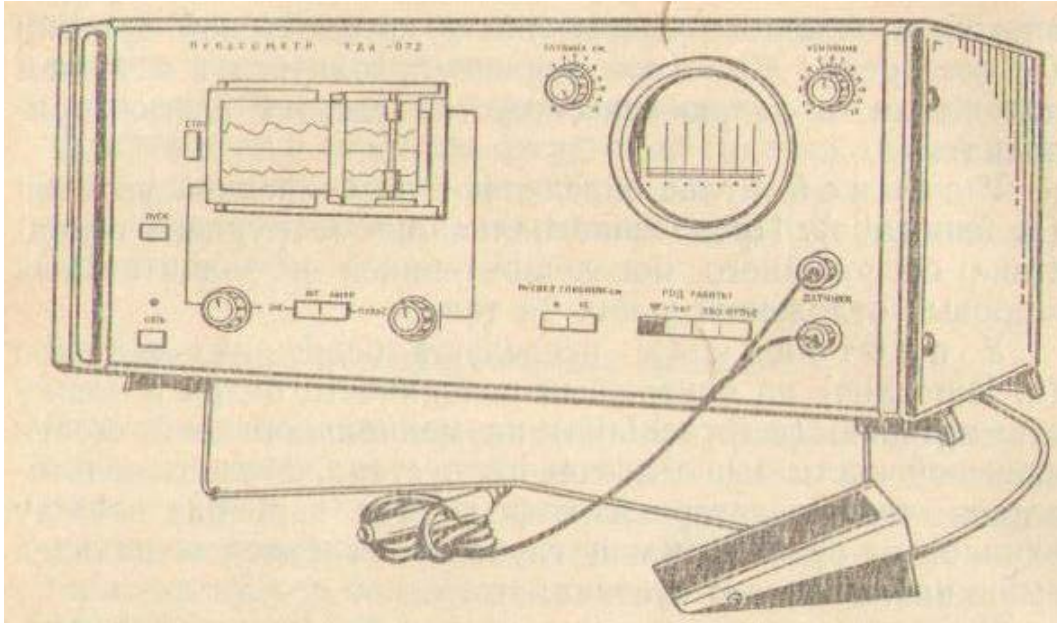
D o n u z l a r d a nəbz bud arteriyasında (*a. femoralis*) müəyyən edilir. Donuzların həddən artıq narahat olmaları və bədənlərində çoxlu miqdarda piyin toplanması müayinəni çətinləşdirir.

Ə t y e y ə n l ə r d ə budun daxili səthində bud arteriyasını (*a. femoralis*) və dirsək oynağından yuxarıda bazu sümüyünün medial səthində çiyin arteriyasını (*a. brachialis*) müayinə edilir. Həmçinin ayaqdarağiarxası oynaqdan yuxarıda axilli vətəri ilə barmaqların dərin bükücüsü arasında olan safen arteriyasından (*a. saphena*) da istifadə etmək olar.

Q u ş l a r d a ürək döyünməsinə ürəyin auskultasiyası vasitəsi ilə və ya ürək vurğusuna görə palpasiya ilə sayırlar.

Arterial nəbzi müayinə edən zaman onun tezliyi, ritmi və miqdarı müəyyən olunur. Nəbz dalğasının yüksəkliyini, onun qalxma və enmə xarakterini qrafik üsulla qiymətləndirmək daha yaxşıdır.

Nəbzin tezliyinin, ritminin və sayının müəyyən edilməsi. Nəbz adətən 1 və ya 0,5 dəqiqə, müvafiq göstəriş olduqda (aritmiyalar) isə 2-3 dəqiqə müddətində sayılır.



Şəkil 20. UDA – 872 pulsometri.

Nəbzin ən dəqiq kəmiyyət və keyfiyyət göstəriciləri osillometriya, osilloqrafiya və taximetriya üsulları ilə, nəbzin müvafiq cihazlarla – osillometrlə, osilloqrafla və pulsotaxometrlə yazılması vasitəsi ilə alınır.

Nəbzin ölçülməsi və onun parametrlərinin yazılması üçün rəqəmli ritmovazometr müxtəlif markalı pulsometrlər istehsal edilmişdir (şəkil 20).

Nəbzin tezliyi, yəni ürəyin yığılmasının sayı (1 dəqiqədə zərbələrin miqdarı – zərbə/dəq) ev heyvanlarında müxtəlifdir (cədvəl 3). Bu heyvanın bədəninin çəkisi ilə tərs mütənəsibdir.

Böyük itlərdə nəbzin tezliyi 66-dan 80-ə qədər, xırda itlərdə isə 80-dən 120-yə qədər zərbə/dəq olur. Erkəklərdə nəbz eyni növdən və yaşdan olan dişilərə nisbətən bir qədər seyrəkdir. Boğazlıq zamanı nəbzin tezliyi artır. Qaramalda bədən temperaturu 1°C artdıqda nəbz təxminən 10 zərbə/dəq tezləşir. Yem qəbulu, sinir həyəcanlanması, isti hava, yüksək nəmlik, heyvanların pis zoogigiyeniki şəraitdə saxlanması nəbzin tezliyini artırır. Hesab olunur ki, ətraf mühitin temperaturunun 37°C-dən yuxarı hər bir dərəcə qalxması nəbzi 8-10 zərbə/dəq tezləşdirir. Nəbzin tenzliyi fiziki yükədən də asılıdır. Fiziki cəhətdən möhkəm heyvanlarda diastolik pauzanın uzun olmasına görə nəbz aşağıdır. İnadçıl və qorxaq heyvanlarda nəbz nisbətən yüksəkdir.

Patoloji haldən asılı olaraq nəbzin tezləşməsi və seyrəkləşməsi baş verə bilər.

Cədvəl 3. Heyvanlarda nəbzin sayı.

Heyvanın növü	Nəbzin sayı, zərbə/dəq		
	döldə	yenidoğulmuşda	yaşlı heyvanda
Qaramal	100-165	120-160	50-80
At	-	80-120	24-42
Xırdla buynuzlu heyvan	120-246	145-240	70-80
Donuz	-	205-250	60-90
İt	180-200	180-200	70-120
Dəvə	-	-	35-52
Maral	-	-	36-60
Şimal ölküsü	-	-	36-48
Pişik	-	-	90-130
Su samuru	180-200	230-260	110-130
Dovşan	160-180	180-300	120-200
Gümüşü-qara tülkü	-	-	80-140
Quş	-	-	120-150

Nəbzin tezləşməsi (taxisistoliya, taxikardiya – *pulsus frequens, tachycardia*) sinus-qulaqcıq düyünündə impulsların əmələ gəlməsi tempinin tezləşməsi ilə əlaqədardır və vegetativ sinir sisteminin tonusunun dəyişməsindən (simpatikotoniya, vaqusun iflici) asılıdır. Taxikardiya qızdırma, kollaps, ürək zəifliyi, dərmanların (adrenalin, kofein, atropin) çox işlədilməsi, zəhərlənmələr, ürək qüsurları, travmatik və qeyri-travmatik perikardit, endokardit, iti miokardit, anemiya, tireotoksikoz, ürəklə ekstraperikardial təzyiqin artması (eksudativ perikardit, şişlər, yenitörəmələr və s.), arteriyaların tonusunun azalması, koliklər zamanı qeyd olunur. Nəbzin 2,5 dəfə tezləşməsi - pis əlamətdir. Sakit vəziyyətdə və bədən temperaturu normal olan heyvanlarda taxikardiya çox vaxt ürək çatışmamazlığının başlanmasını göstərir. İneklərdə 140 zərbə/dəq-ə çatan taxikardiya zamanı hələ mübadilə proseslərinin getməsi üçün lazım olan hemosirkulyasiya təmin edilir. Amma diastolanın qısalması zamanı ürəyin dekompensasiyası baş verir.

Nəbzin seyrəkləşməsi (bradisistoldiya, bradikardiya – *pulsus rarus, bradycardia*) soyuma, vaqotoniya, simpatikotonusun aşağı düşməsi, hipotireoz, kəllədaxili təzyiqin artması, uremiya, toksemiya, xolemiya zamanı, infeksiya xəstəliklərdən sağalma mərhələsində, miokardiodegenerasiyada, vaqotonik maddələrin (arekolin, pilokarpin) inyeksiya edilməsindən sonra, arıqlıqda, peritonun və daxili orqanların xəstəliklərində qeyd olunur.

*Nəbz*in ritmi müəyyən vaxt ərzində onun periodikliyi, ardıcılığı, müntəzəmliyi, bərabərliyi, ürək fəaliyyətinin ritmi ilə əlaqədar olaraq onun fazalarının düzgün növbələşməsi ilə xarakterizə olunur.

Ritminə görə düzgün və ya ritmik nəbz və aritmik və ya qeyri-müntəzəm nəbz ayırd edilir.

Düzgün, müntəzəm və ya ritmik nəbz – *p. regularus, s. rhythmicus et aequalis* – zərbələrin və pauzanın düzgün, müntəzəm, eyni bərabərlikdə növbələşməsi ilə xarakterizə olunur. Nəbz müntəzəmliyində növbələşməsində olan müxtəlifliyi çox asanlıqla müəyyən etmək olur, amma qaramalda və atlarda bunlar cüzi olurlar. Əksinə, ətyeyənlərdə, qoyun və keçilərdə, dəvələrdə və dornuzlarda bu dəyişikliklər çox yaxşı izlənilir.

Aritmik və ya qeyri-müntəzəm nəbz – *p. arhythmicus, s. irregularis* – aritmiyalar zamanı ürəyin diastolik pauzalarının uzunluğunun müxtəlif olması nəticəsində baş verir.

Ekstrasistola normal sistoladan dərhal sonra baş verir və bu zaman aortada qanın təzyiqi hələ aşağı düşmür və ya sol mədəciyin sistolası o qədər zəif olur ki, qan aortaya qovulmur və ya az miqdarda qovulur və bu səbəbdən də nəbz dalğası periferik arteriyalara gəlib çatmır. Odur ki, nəbz adətən kiçik dalğa ilə xarakterizə olunur və ya olmur. Birinci halda arterial nəbz *kiçik dalğa nəbzi – p. parvus*, ikinci halda – *defisit nəbzi – p. deficiens* adlanır. Nəbz tezliyi ürək yığılmalarının tezliyinə uyğun gəlmir.

Sistola ilə ekstrasistola arasında böyük fasilə olduqda nəbz dalğası itmir, amma az yüksək olur – *qeyri-müntəzəm nəbz – p. intercidens*. Bəzən nəbz zərbələrin gücünün müntəzəm azalması ilə duyulur – *azalan, əksilən nəbz – p. myurus*. 1 dəqiqə ərzində sayılmış ürək yığılmaları və nəbz dalğalarının fərqi nəbz defisiti (*p. deficiens*) adlanır. Nəbz defisiti nə qədər böyük olsa, o hemodinamikaya bir o qədər pis təsir edir.

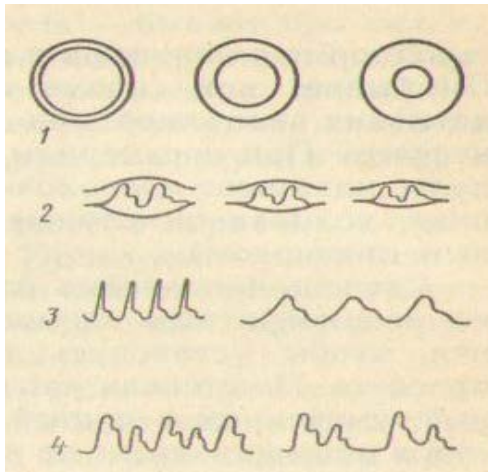
*Nəbz*in keyfiyyəti (şəkil 21) arteriyaların divarının gərginliyinə, damarların dolma dərəcəsinə, nəbz dalğasının yüksəkliyinə və xarakterinə görə müəyyən edilir. Bunun üçün nəbzi palpasiya edən zaman damarın üstündəki dərinin gərginliyi ilə müqayisə edilir və sonra damar barmaqların arasında diyirlədir.

Hər bir növ heyvanda nəbz keyfiyyəti ürək yığılmalarının gücü, nəbz dalğalarının yüksəkliyi (kəmiyyəti) və forması (gedişi); arteriyaların divarının qalınlığı, gərginliyi və elastikliyi; damarların üstündə yerləşmiş toxumaların qalınlığı və konsistensiyası və heyvanın vəziyyəti ilə təyin olunur. Sağlam heyvanlarda nəbz həmin növə məxsus orta ölçüyə, formaya və gücə, sürətə, dolğunluğa və gərginliyə malik olur ki, bunların identifikasiyası həkimdən praktik vərdiş tələb edir.

Atlarda nəbz mülayim gərginlikdə və dolğunluqda olmaqla, orta nəbz dalğasına malikdir, e ş ş ə k l ə r d ə və q a t ı r l a r d a – daha gərgin və bərkdir. Q a r a m a l d a nəbz atlarla müqayisədə

yumşaqdır və az doludur, q o y u n l a r d a - kiçik, yumşaq, tezleşmiş, arterial damarın divarı bir qədər sərttir (sərttəhərdir). İ t l ə r d ə n ə b z atlara nisbətən daha gərgindir, arterial divar elastikdir.

Arteriyaların divarının gərginliyini təyin edən zaman barmaqların yumşaqlığı ilə damarın üstündən basılır. Döyünən damarı tam sıxmaq üçün lazım olan qüvvə gərginlik dərəcəsini xarakterizə edir. Gərginliyə (sərtliyə) görə yumşaq, sərttəhər, sərt və sapvari nəbz ayırd edilir ki, bu da arterial sistemdə sistolik təzyiqin miqdarından asılıdır.



Şəkil 21. Nəbz keyfiyyəti xarakteri (soldan sağa):

- 1 – yaxşı, orta və pis dolğunluqlu nəbz;
- 2 – böyük, orta və zəif nəbz dalğası;
- 3 – tələsən, yavaş nəbz;
- 4 – növbələşən və yalançı növbələşən nəbz.

Y u m ş a q n ə b z – *p. mollis* - yüngül sıxma nəticəsində arteriya ətraf toxumaya qarışır və orada itir. Buna ürək zəifliyi, massiv qan itirmə, damar tonusunun aşağı düşməsi zamanı rast gəlinir. Damarlar xeyli boşaldıqda bu nəbz *sapvari – p. filiformis* olur. Qaramal üçün yumşaq nəbz normal hesab edilir.

S ə r t (b ə r k v ə y a g ə r g i n) n ə b z – *p. durus* - arteriya barmaqların altında bərk, yumru məftil kimi diyirlənir. Buna damarların spazmı, qan təzyiqinin qalxması, məsələn xroniki interstisial nefrit zamanı rast gəlinir. Damar divarının həddən artıq gərginləşməsi *məftilvari nəbz – p. contractus* adlanır (tetanus zamanı, koloiklərdə bu pis proqnostik əlamət hesab olunur).

Damarların qanla dolma dərəcəsini (doluqanlılıq) onların üstündən bir neçə dəfə basmaqla təyin edirlər. Damarların dolma dərəcəsinə görə tam, mülayim və boş nəbz ayırd edilir. Damarların qanla dolma dərəcəsi adətən ürəyin sistolik həcmindən, dövr edən qanın miqdarından və onun damarlarda paylanmasıdan asılı olur.

T a m n ə b z – *p. plenus* – qan damarının mənfəzinin onun iki divarının qalınlığından çox olması və damarın qalın məftil formasında görünməsi zamanı təyin edilir. Tam nəbz damarların normal tonusunu saxlamaqla, ürəyin güclü işi zamanı, patoloji hallarda – sol mədəciyin hipertrofiyası və qızdırmalı xəstəliklərin başlanğıc stadiyasında qeyd

olunur. Normada yüksək məhsuldar heyvanlarda az süd verən inəklərə nisbətən arteriyaların qanla dolması artıq olur.

B o ş n ə b z – p. vacuus, s. inanis – o vaxt təyin olunur ki, qan damarının mənfəzi onun iki divarının qalınlığından az olur və damar nazik məftil şəklində görünür. Boş nəbzə ürək zəifliyi, ürəyin «tamponadası», kəskin qanitmələrdən sonra, aorta dəliyinin stenozu, arıqlıq, gastroenterit zamanı təsadüf olunur.

Nəbz dalğasının hündürlüyü (böyüklüyü, kəmiyyəti), yəni damar divarının gərilməsi qanın sistolik və diastolik təzyiqlərinin fərqiindən, sistola məqamında arteriyanın genişlənmə dərəcəsiindən, diastola zamanı onun mənfəzinin daralmasından və arteriya divarının elastiklik xüsusiyyətlərindən asılıdır. Nəbz dalğasının hündürlüyü nəbzın dolması və gərginliyi məvhumlarını özündə birləşdirir və ürəyin sistolik gücünü əks etdirir.

Böyük, orta, kiçik və sapvari nəbz ayırd edilir.

B ö y ü k n ə b z – p. magnus – məşq etmiş heyvanlarda, patologiyada – aortanın klapanlarının çatışmamazlığı zamanı qeyd olunur.

K i ç i k n ə b z – p. parvus – ürək çatışmamazlığı və çoxlu qan itirmədən sonra olur. Qaramalda normada nəbz dalğası kiçikdir, atlarda – ortadır, itlərdə – böyükdür. Nəbz dalğasının hündürlüyü həmçinin palpasiya olunan arteriyanın diametrindən və onun üstündəki toxumaların qalınlığından asılıdır.

Nəbz dalğasının formaları arteriyaların qanla dolmasından və onların divarının tonusundan asılıdır. Nəbz dalğasının qrafik yızılardan istifadə etməklə tələsən, orta azalan (normal), seyrək (yavaş), növbələşən və yalançı növbələşən nəbzlər ayırd edilir.

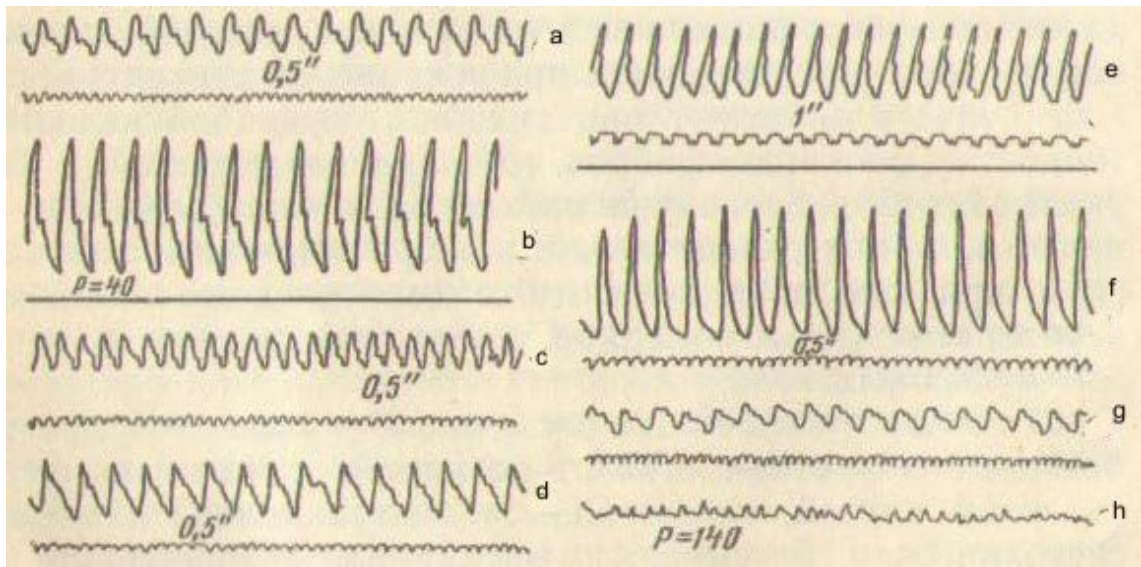
T ə l ə s ə n v ə y a s ı ç r a y a n n ə b z – p. celer – qısa, amma hündür titrəyişlərlə qeyd olunur; bu əyrinin kəskin qalxması, tez enməsi, zəif dikrotonik dizin olması və ya olmaması ilə xarakterizə olunur. Belə nəbz barmaq altında yaxşı hiss olunur. Bunun keyfiyyəti sol mədəcikdən çıxan qanın miqdarından və arteriyaların divarının tonusundan asılıdır. Tələsən nəbz aortanın aypara klapanlarının çatışmamazlığı, sol mədəciyin hipertrofiyası və arteriyaların divarının orta boşalması, xüsusilə qızdırma zamanı müşahidə olunur.

Y a v a ş v ə y a s e y r ə k n ə b z – p. tardus – nəbz dalğasının yavaş qalxması və düşməsi ilə xarakterizə olunur. Bu aorta dəliyinin daralması üçün patoqnomik olub, qoca və arıq heyvanlarda damarların sklerozu və ya sistolanın həcmiinin azalması səbəbindən baş verir.

N ö v b ə l ə ş ə n n ə b z – p. alternans – nəbz dalğasının müxtəlif olması, müntəzəmliyin saxlanması fonunda onun bir bərabərdə olmaması ilə xarakterizə olunur. Bu nəbzə ağır ürək çatışmamazlığı (miokardiofibroz, miokardiodegenerasiya) zamanı rast gəlinir və proqnozun pis olmasını

göstərir. Növbələşən nəbz həqiqi aritmik nəbzə aid olunmur, çünki bu zaman ritm normal olur. Bunun xüsusiyyəti bir-birinin ardınca gələn nəbz dalğalarının qeyri-bərabər olmasıdır.

Y a l a n ç ı n ö v b ə l ə ş ə n n ə b z – *p. pseudoalternans* – həqiqi növbələşən nəbdən kiçik dalğanın ardınca gələn uzun kompensator pauzanın olması ilə fərqlənir (ekstrasistolik biqeminiya, triqeminiya, tetraqeminiya və s.).




Şəkil 22. Atda nəbzın keyfiyyəti (sfiqmoqramma görə):

a – normal; b – böyük; c - kiçik; d – bərk; e – yumşaq; f – tələsən; g – yavaş; h – sapvari.


Arterial nəbzın qrafik yazılması - sfiqmoqrafiya – onun kəmiyyət və keyfiyyət parametrləri haqda tam və obyektiv məlumat verir (şəkil 22). Sfiqmoqrammı yazmaq üçün portativ arterial osilloqraf OQAF-026 istifadə edilir (şəkil 23). İri heyvanlarda nəbz quyruq arteriyasında, xırda heyvanlarda – bud və ya çiyin arteriyasında sfiqmomomanometrin köməkliyi ilə reqistrasiya olunur (şəkil 24). Sfiqmoqramda (osilloqramda) sağlam heyvanların nəbzının əyrisi qalxan və enən dizlər şəklində görünür: qalxan dizlər – sərt olmaqla əlavə titrəyişlər qeyd olunmur – *anakrota*; enən dizlər – daha mailli olmaqla – *katakrota* - əlavə xırda dişciklər qeyd olunur ki, bunların da ən böyüyü *dikrotonik dişcik* adlanır. Bunun əmələ gəlməsini diastolanın başlanğıcınla qanın aortanın bağlanmış aypara klapanlarından deri qayıtması ilə izah edirlər. Patoloji hallarda sfiqmoqramın (SQ) forması, hündürlüyü, periodikliyi, müntəzəmliyi, elementlərinin görünməsi vaxtı nəzərə çarpacaq dərəcədə dəyişə bilər ki, bu da mühüm diaqnostik əhəmiyyətə malikdir.

Yaxşı ifadə olunmuş dikrotik dişciyə malik nəbz *dikrotik* – *p. dicrotus* – adlanır. Belə nəbz yumşaq arterial nəbz və arteriyaların tonusunun aşağı düşməsi zamanı (infeksion xəstəliklər, qızdırma) qeyd olunur.

Skleroz və arteriyaların tonusunun yüksəlməsi zamanı aşağı düşən dizdə ikincili dalğalar itir.



Şəkil 23. QQAF-026 partotiv arterial osilloqrafi.



Şəkil 24. Membranlı sfiqmomanometr.

T ə l ə s ə n n ə b z – *p. celer* – sfiqmoqramda əyrinin dikrotonik dişcik olmadan tez qalxması və düşməsi ilə xarakterizə olunur. S e y r ə k n ə b z – *p. tardus* – mailli qalxma və enmə ilə, o cümlədən əyrinin zirvəsinin və əsasının yumrulaşmış olması ilə xarakterizə olunur (aortal dəliyin stenozu, arterioskleroz).

N ö v b ə l ə ş ə n n ə b z – *p. alternans* – nəbz dalğalarının eyni olmaması ilə təzahür edir. S a p v a r i n ə b z – *p. filiformis* – zamanı titrəyişlər alçaq, tez-tez, qeyri-bərabər olurlar, çox vaxt xəstəliyin terminal stadiyasında qeyd olunduğu kimi, dikrotonik diz olmur. Sfiqmoqrafiya vasitəsi ilə həmçinin səyirici aritmiyanı, ürəyin qismən və tam blokadasını identifikasiya etmək mümkündür.

Reovazoqrafiya. Ürək sikli zamanı damarların qanla dolma dərəcəsi və tonusu haqda əlavə məlumat toplamaq üçün reovazoqrafiya üsulundan istifadə edirlər. Bu üsul damarların nəbzle əlaqədar titrəyişləri zamanı əmələ gələn elektrodlararası elektrik müqavimətinin dəyişməsinin (impedans) yazılmasına əsaslanır. Reovazoqram (RVQ) sfiqmoqram əyrisinə oxşayır və buna görə qanın sistolik və dəqiqəlik həcmi barədə fikir yürütmək mümkündür.

Orqan və toxumaların qanla dolmasını impedans reopletizmoqrafiya (reoqrafiya) üsulu ilə RPQ-2-02, RPQ-2-02B, RPQ-2-03 reopletizmoqrafının köməyi ilə öyrənirlər. Reoqrafın vasitəsi ilə həm mərkəzi (ürək). həm də periferik (beyin, ağ ciyər, aorta, qara ciyər, periferik) orqanların hemodinamikasını öyrənmək mümkündür. Bu funksional sınaqlara qarşı damar çənlərində baş verən dəyişikliklərin, həmçinin qanın reqlonar paylanmasına və ürək-damar sisteminin imkanlarının sinxron qiymətləndirilməsinə imkan verir.

Qan dövranında olan pozğunluqların ultrasəs vasitəsilə diaqnostikası intensiv işlənir. Belə ki, qan axınının ultrasəs indikatoru «İskra» (UİK-1) aparatının köməyi ilə arteriyaların və venaların keçiriciliyinin ekspres diaqnostikası həyata keçirilir. Bu aparat qan axan damarlara ultrasəs buraxır və onlardan əks olunub qayıdan siqnalları analiz etməklə onların ümumi vəziyyətini qiymətləndirməyə imkan verir. Exokardioskop EKS-E-01 xətti elektron skanerləşmə və birkameralı m-exokardioqrafiya üsulu ilə kardiodiaqnostika həyata keçirmək üçün hazırlanmışdır. Bu məqsədlə, həmçinin exokardioskop «Ekran», PDU-01, «Sektor-TM-1» kinekardioskop «Şleyf-1» ultrasəs exokardioskopu «Uzkal-3», dölün ürək fəaliyyətini öyrənmək üçün «Malış» (UF-21 DM), exokardioqraf ETK-02 və s. istifadə olunur.

Arterial qan təzyiqi (AQT). Sistola zamanı aortaya atılan qanın təzyiqi 150-180 mm c.st. təşkil edir və periferiyaya doğru uzaqlaşdıqca onun təzyiqi azalır. Arteriyanın genişlənməsi qanın təzyiqindən, damarların elastikliyindən, onların tonusundan və ürəkdən olan məsafədən asılıdır. Diastola zamanı AQT azalır. Qanın kapilyarlarda və

venalarda hə lazım olan təzyiq (20-40 mm c.st.) arteriyaların və arteriolaların elastik sıxılması hesabına yaranır. AQT-nin kəmiyyəti ürəyin sistolik həcmi və arterial yatağın peri ferik müqaviməti ilə proporsionaldır.

Heyvanlarda maksimal (sistolik) AQT 100-155, minimal (diastolik) – 30-75 mm c.st. səviyyəsində olur. Maksimal və minimal AQT arasındakı fərq *nəbz təzyiqi* adlanır və 50-100 mm c. st. səviyyəsində olur.

AQT düz (qanlı) və ya qeyri-düz (qansız) üsullarla ölçülür. Düz üsulda kanyul və rezin boru vasitəsilə manometrə birləşdirilmiş iynə arteriyaya yeridilir. Bu üsulun, iri arteriyaları punksiya etməklə bağlı bir sıra çətinlikləri vardır deyə, hazırda istifadə edilmir. Hazırda AQT civəli və ya yaylı manometrlərdən, rezin manjetdən, havavuran armuddan və idarəedici ventildən ibarət olan tonometrlə ölçülür. Son zamanlar AQT ölçmək üçün müxtəlif modifikasiyalı cihazlar istehsal olunur.

İri heyvanlarda AQT quyruq arteriyasından, xırda heyvanlarda – bud və ya çiyin arteriyasından ölçülür. Manjet arteriya damarı üzərinə elə sarınır ki, dəri ilə onun arasına barmaq zorla keçsin. Damarın manjetdən periferiyaya tərəf olan hissəsində nəbz tamamilə itənə qədər manjetə hava yeridilir. Sonra oradan hava tədricən buraxılaraq sıxılmış damar yolundan zəif nəbz dalğasının keçməsinə imkan yaradılır. Müvafiq cihazın göstərdiyi bu təzyiq maksimal təzyiq (AT_{max}) adlanır. Manjetdən havanın buraxılması nəbz duyulmayana kimi davam etdirilir və bu zaman qeyd olunan təzyiq minimal (AT_{min}) adlanır. Arteriya qan təzyiqini ölçərkən sıxılmış damarda nəbz duyulması əlləmək, səsini dinləmək (auskultasiya), osilyator və qrafik üsulları ilə müəyyən edilir.

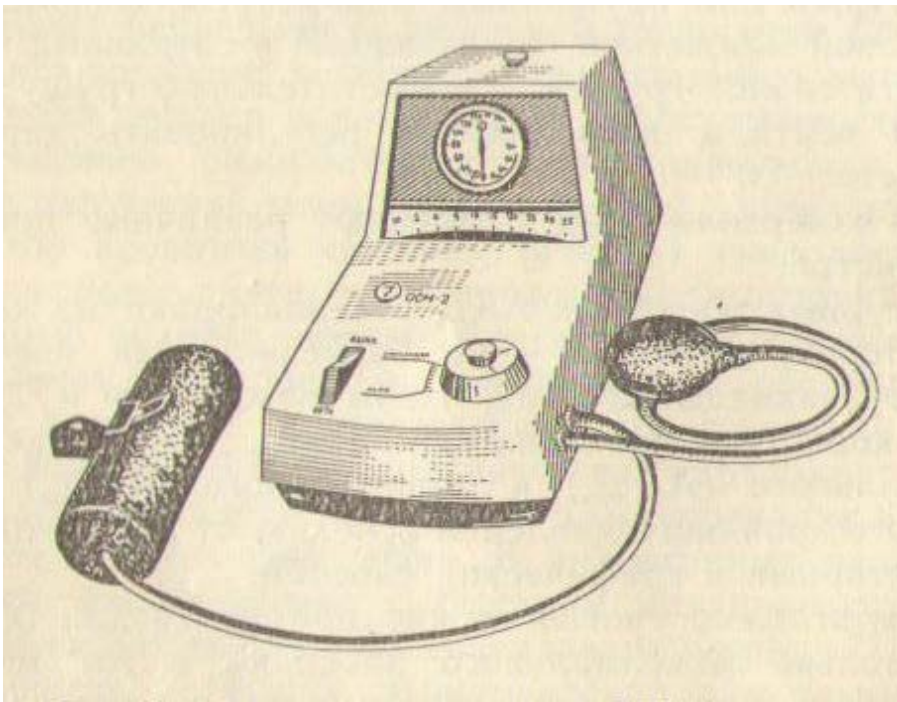
Əlləmək (palpator) üsulu yalnız maksimal təzyiqi təyin etmək üçün tətbiq etmək olur. Bu zaman manjetə hava doldurulduqdan sonra damarın periferiyaya olan tərəfində əlləməklə nəbz duyulur. Arteriyanın pulsasiyası maksimal və minimal təzyiq arasında civə sütununun və ya manometrin əqrəbinin titrəməsi ilə müşayət olunur ki, bu da manjetdə təzyiq minimal qan təzyiqindən aşağı olduqda itir.

Auskultasiya üsulunda sıxılmış damarın periyerik hissəsində nəbz dalğasının keçməsi fonendoskop və ya stetoskoplə dinlənir. Bu üsulla həm maksimal, həm də minimal qan təzyiqini müəyyən etmək olur.

Osilyar üsul xüsusi cihazın - osilloskopmanometrin köməkliyi ilə aparılır (şəkil 25). Manjetə hava vurduqdan sonra (manjetdə havanın təzyiqi maksimal qan təzyiqindən 20-30 mm c.st. çox olana kimi) ventil açılır və civə sütununun və ya manometrin əqrəbinin titrəyişləri diqqətlə müşahidə edilir. Manjetdə təzyiq sistolik qan təzyiqindən aşağı olduqda civə sütununun (manometrin əqrəbinin) birinci titrəməsi başlayır ki, bu da maksimal təzyiqi göstərir. Titrəmələr dayandıqda manometrin əqrəbi minimal təzyiqi göstərir.

Qrafik üsulla sistolik, orta və diastolik təzyiqin yazısı osilloqram formasında alınır ki, bu da nəbz tezliyi, ritmikliyi, damarların tonusu və

elastikliyi, arteriyaların keçiriciliyi haqda fikir yürütməyə imkan verir. Arteriyada sistolik təzyiq qalxdıqda o manjetdə də qalxır. Onun titrəmələri osilloqraf vasitəsilə lentdə qeyd olunur. Arteriyanın keçiriciliyi manjetin təzyiqi altında dayandıqda, osilloqraf qanın sıxılmış arteriyaya olan zərbələrini zəif titrəyişlər formasında qeyd edir. Ventili açıqda manjetdə təzyiq sistolik təzyiqdən aşağı düşür və həmin anda manjetin altında axan qanın kütləsinə, arteriyanın divarının gərilməsinə və manjetdə təzyiqin azalmasına müvafiq olaraq damar divarının titrəyişləri başlayır. Bu titrəyişlər osilloqramda müxtəlif hündürlükdə olan dişciklər formasında yazılır. Manjetdə havanın təzyiqinin azalmasına müvafiq olaraq dişciklərin amplitudu azalır və diastolik təzyiq səviyyəsində onlar itirlər.



Şəkil 25. OSM-2 Osillosfiqmanometri.

Ən aşağı qan təzyiqi səhərlər olur və bu əsas və ya baza təzyiqi adlanır. Heyvanlarda arteriya və vena təzyiqlərinin kəmiyyəti müəyyən hədd daxilində dəyişir (cədvəl 4).

AQT-nin dərəcəsi bir sıra faktorlardan asılıdır. Cavanlarda AQT qoca heyvanlara nisbətən aşağıdır. Qann təzyiqi yüksək məhsuldar inəklərdə aşağı məhsul verən heyvanlara nisbətən yuxarıdır. İsti havada, fiziki yük, sinir oyanmaları, yem qəbulu zamanı arterial təzyiq yüksəlir. Xəstəliklər zamanı o azala və ya arta bilər.

Heyvanlarda hipertoniya müvəqqəti xarakter daşıyır, ona ikincili simptom kimi arterioskleroz, böyrəklərin xəstəlikləri zamanı rast gəlinir. Bəzən yalnız arterial təzyiq artır, minimal təzyiq isə əvvəlki kimi qalır və ya aşağı düşür. Bu nəbz təzyiqinin qalxmasını (aorta klapanlarının çatışmamazlığı, anemiya) göstərir.

Adətən hipotoniya hemodinamikanın kompensasiya olunmayan pozğunluqları, miokardiodistrofiya, damar zəifliyi, xroniki intoksikasiya, arıqlıq, çoxlu qanıtirmə, kollaps, yorulma zamanı qeyd olunur.

Cədvəl 4. Sağlam heyvanların arterial AQT) və venoz (VQT) qan təzyiqi

Heyvanın növü	Arterial qan təzyiqi, mm c. st.			Müayinə yeri	venoz qan təzyiqi mm su st.	Müayinə yeri
	maksimal (AQT _{max})	minimal (AQT _{min})	Nəbz (sistolik)			
At	110-120	35-50	65-70	Quyruq arteriyasında	80-130	Vidaci venada
Qaramal	110-140	30-50	90	Quyruq arteriyasında	80-130	Vidaci venada
Xırda buynuzlu heyvan	100-120	50-65	50-55	Çiyin arteriyasında	80-115	Vidaci venada
Dəvə	130-155	50-75	80	Quyruq arteriyasında	220-280	Vidaci venada
Donuz	135-155	45-55	90-100	Quyruq arteriyasında	90-110	Vidaci venada
İt	120-140	30-40	90-100	Çiyin arteriyasında	-	Vidaci venada
Eşşək	110-120	30-45	55-60	Quyruq arteriyasında	-	Vidaci venada
Gümüşü-qara tülkü	100-110	30-45	65-70	Çiyin arteriyasında	60-110	Vidaci venada

Venaların müayinəsi

Vena damarlarında qan arteriyaların qalıq pulsasiya qüvvəsinin, arteriolaların və skelet əzələlərinin yığılmalarının və döş qəfəsinin sorucu fəaliyyətinin təsiri altında hərəkət edir. Venoz qanın geri qayıtmasına vena damarlarında olan klapanlar mane olurlar. Qanın ürəyə doğru hərəkəti, həmçinin dalağın, qara ciyərin, ağ ciyərlərin, sümük iliynin, dərinin və dərialtı toxumanın vena sisteminin həcmi ilə də tənzim olunur. Venoz sistemdə hemodinamikanın pozulması qeyd olunan orqanların funksiyasının pozulması ilə əlaqədardır.

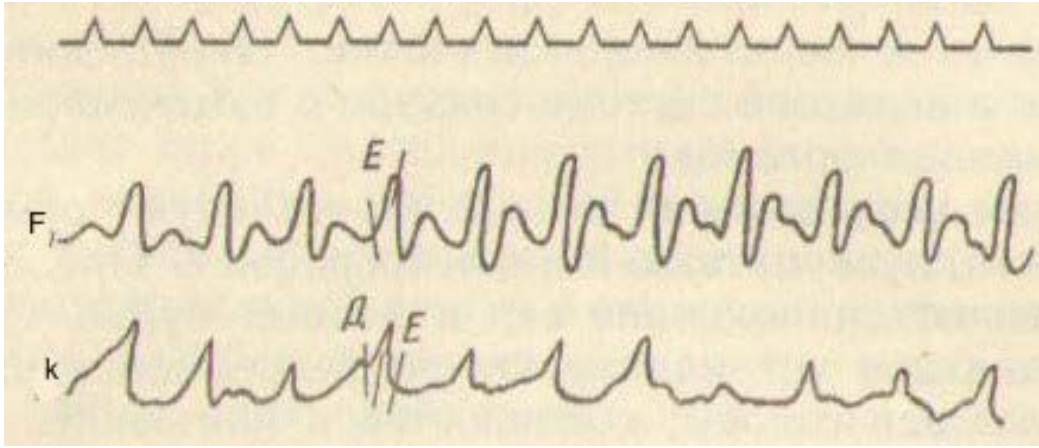
Venaların müayinə üsulları. Venalar baxmaq, palpasiya, auskultasiya və fleboqrafiya üsulları ilə müayinə olunurlar. Əvvəlcə venaların dolğunluğu və vena nəbzi təyin edilir. Venaların dolğunluq dərəcəsi başın, ətrafların dərialtı venalarının və konyunktivanın damar şəbəkəsinə görə müəyyən edilir. Bu damarlar həddən artıq dolduqda qəribə tor şəklində görünürlər. Vidaci (*v.jugularis*), məhmiş (*v. thoracica externa*) və süd (*v. subcutanea abdominis*) venaları iri zolaqlar şəkilində görünürlər.

Vena nəbzinin xüsusiyyətləri vidaci venanın titrəyişlərinin xarakterinə görə təyin edilir. Mənfi, müsbət vena nəbzi və venaların undulyasiyası ayırd edilir.

Mənfi vena nəbzi (fizioloji, diastolik, presistolik) vidaci venaların sağ qulaqcıqların sistolası anında şişməsi və onun diastolası anında enməsi ilə xarakterizə olunur. Normada mənfi vena nəbzi qaramalda, xüsusilə heyvanın başaşağı olduqda daha yaxşı bilinir. Atlarda bu boyunun əsasında nəzərə çarpır və başı aşağı əydikdə yaxşı görünür. Mənfi vena nəbzinin böyüməsi güclü iş, qızdırma, hipertoniya və sağ qulaqcığın genişlənməsi zamanı qeyd olunur. Mənfi vena nəbzi venaların dolma dərəcəsinə, ürəyin auskultasiyasının və damarların sıxılmasının nəticələrinə görə müəyyən olunur. Vidaci venanı boyunun ortasında sıxdıqda onun periferik hissəsində bir qədər şişmə müşahidə olunur və venanın titrəməsi həmin sahədə itir. Venanın mərkəzi sahəsi boşalır, yalnız heyvanın başını aşağı əydikdə damar divarında zəif hərəkət hiss olunur.

Müsbət vena nəbzi (sistolik, patoloji) vidaci venaların sağ mədəciyin sistulası zamanı qanın geri qayıtması nəticəsində tez şişməsi və boşalması ilə təzahür edir. Normada bu qeyd olunmur. Müsbət vena nəbzi zamanı vidaci venaların titrəməsi ürək vurğusu və I ton ilə eyni vaxta düşür. Boyunun yuxarı üçdə birinin ortasında venanı sıxdıqda periferik sahədə onun titrəməsi itir, mərkəzi hissədə isə qalır. Bu nəbz sağ atrio-ventrikulyar klapanın çatışmamazlığı nəticəsində əmələ gələ bilər və bu zaman sağ tərəfdə müvafiq qabırğa arasında küy eşidilir. Müsbət vena nəbzi üçtəyli atrio-ventrikulyar klapanın çatışmamazlığı, səyrici aritmiya, ürəyin «tanponadası», travmatik retikulu-perikardit zamanı rast gəlinir (şəkil 26).

Əlavə məlumatlar kimi ürəyin auskultasiyası zamanı ritmin pozulması, bədənin normal temperaturu fonunda taxikardiya, qeri-bərabər və qeyri-müntəzəm nəbz dalğası qeyd olunur. Venaların pulsasiyası nə qədər güclüdürsə, çatışmamazlıq da bir o qədər ağır ifadə olunur. Əgər barmaqlarla damarı bərk sıxıb qanı vidaci venadan ürəyə qədər qovduqda onda üçtəyli klapanlının çatışmamazlığı zamanı venalar tez bir vaxtda təkrar dolurlar, səyrici aritmiya zamanı isə o uzun müddət boş qalır (2-3 ürək yığılması müddətində).



Şəkil 26. Üçtaylı klapanın çatışmamazlığı zamanı müsbət vena nəbzi:
 Fleboqramda F – böyük dişcik E – boşalma fazasında – K kardioqramında;
 D – E - kardioqramda – sistolik faza.

U n d u l y a s i y a vidaci venanın tez şişməsi və nisbətən yavaş boşalması ilə xarakterizə olunur. Bu titrəyişlər yaxında yerləşən yuxu arteriyalarında ötürülür. Bunlar aortanın klapanlarının çatışmamazlığı zamanı təzahür edirlər. auskultasiya zamanı müvafiq qabırğaarasında küy eşidilir, perkussiya zamanı isə sol tərəfdən ürəyin arxa sərhəddi böyüməsi qeyd olunur. boyunun yuxarı üçdə birinin ortasında vidaci venanı sıxdıqda onun titrəməsi itmir. Qaramalda bəzən normada venaların indulyasiyasına rast gəlinir.

İri venaların auskultasiyası stetosfondoskop ilə onların üstündən yüngül basmaqla həyata keçirilir. Bu zaman arasıkəsilməz zəyif bir səs (fır-fıra səsi) eşidilir. Bu səs mədəciklərin sistulası zamanı bir qədər qüvvətlənir, disatula zamanı itir. Venaların sıxılmaması zamanı belə səsin eşidilməsi patoloji əhəmiyyətə malikdir və qanın özüllülüyünün azalması, anemiyalar, hemosporidiazlar zamanı rast gəlinir. Üçtaylı klapanın çatışmamazlığı və ağciyər arteriyası dəliyinin stenozu zamanı bu səs sistula vaxtı eşidilir.

Fleboqrafiya vena damarlarının mənfəzinin və vena nəbzinin xasisələrinin dəyişməsinin dinamikasının yazılmasıdır. Buna fleboqram deyilir. Fleboqram vidaci venadan pulsoqrafik qurğular, pletizmoqraf, kimoqraf vasitəsi ilə yazılır. Fleboqram üç dalğadan ibarətdir: qulaqcıqların sistolası (onların diastolası aşağı enən əyri ilə qeyd olunur); arterial nəbz və üçtaylı klapanların qapanması dalğası; mədəciklərin sistolasını sonu. Fleboqrafiya səyirici aritmiyanın ilkin stadiyalprını, üçtaylı klapanın çatışmamazlığını, qan durğunluğu zamanı venaların titrəməsini müəyyən etməyi imkan verir.

Venoz qan təzyiqinin ölçülməsi (flebotonometriya). Venoz qan təzyiqi (VQT) düz (qanlı) üsulla ölçülür, çünki qeyri-düz üsulda yaxşı

nəticələr almaq mümkün olmur. VQT mm su sütunu (mm su st.) ilə işarə olunur.

VQT-nin qalxması miokardın zəifləməsi, sağ atrio-ventrikulyar klapanın çatışmamazlığı, sağ atrio-ventrikulyar dəliyin stenozu, xroniki alveolyar emfizemsa, lobar pnevmoniya və qarındaxili təzyiqin artması zamanı müşahidə olunur. Bu travmatik retikulo-perikardit zamanı daha yüksək olur və bəzən 600 mm su st.-na kimi qalxa bilir.

VQT-nin aşağı düşməsi dövr edən qanın kəskin azalması (daxili orqanlara axma, şok, kollaps), gastroenteritdə, intoksikasiyalarda və infeksiyon xəstəliklərdə damarların tonusunun azalması zamanı qeyd olunur.

Ürək ritminin pozulması – aritmiyalar

Ürək fəaliyyətində onun ritminin pozulmasından ibarət olan dəyişikliklər (yığılmalarının tezliyinin, gücünün, ardıcılığının və s. dəyişməsi) aritmiya adlanır. Aritmiyaların çoxusunun əmələ gəlməsi miokardın və keçirici sistemin funksional dəyişməsi ilə əlaqədardır. Aritmiyalar iki qrupa bölünürlər: ekstrakardial və intrakardial.

Aritmiyalar aşağıdakı səbəblərdən baş verə bilirlər: impulsların əmələ gəlmə ardıcılığının və tempinin pozulması səbəbindən sinus-qulaqcıq düyününün avtomatizm funksiyasının dəyişməsi; sinus-qulaqcıq düyünündə ürəyin oyanması üçün əmələ gəlmir, amma heterotopiya baş verən zaman miokardın oyanmasının yüksəlməsi; impulsların qulaqcıqların mədəciklərə ötürülməsinin və ya mədəciklərin daxilində yayılmasının pozulması.

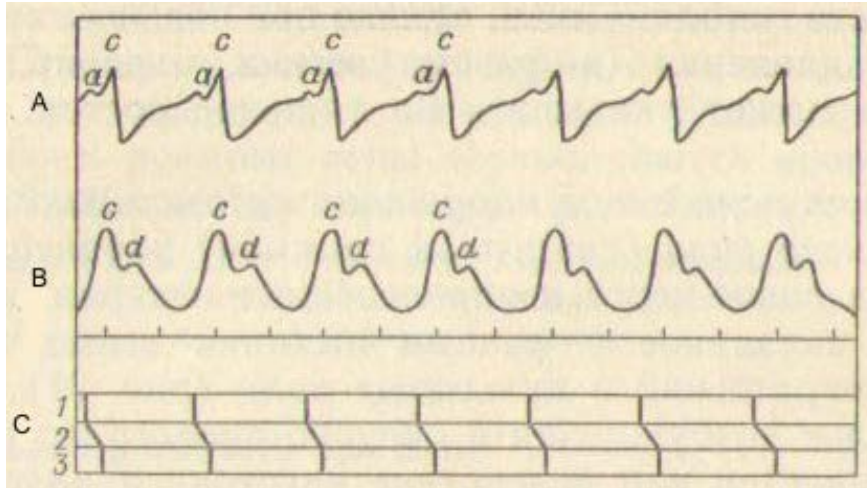
Aritmiyalar miokardın yığılmasının pozulması nəticəsində də əmələ gələ bilirlər. Aritmiyaların genezinin əsasında, həmçinin avtomatizmin, ürəyin oyanma, keçirmə və yığılma qabiliyyətinin pozulması durur.

Ekstrakardial aritmiyalar

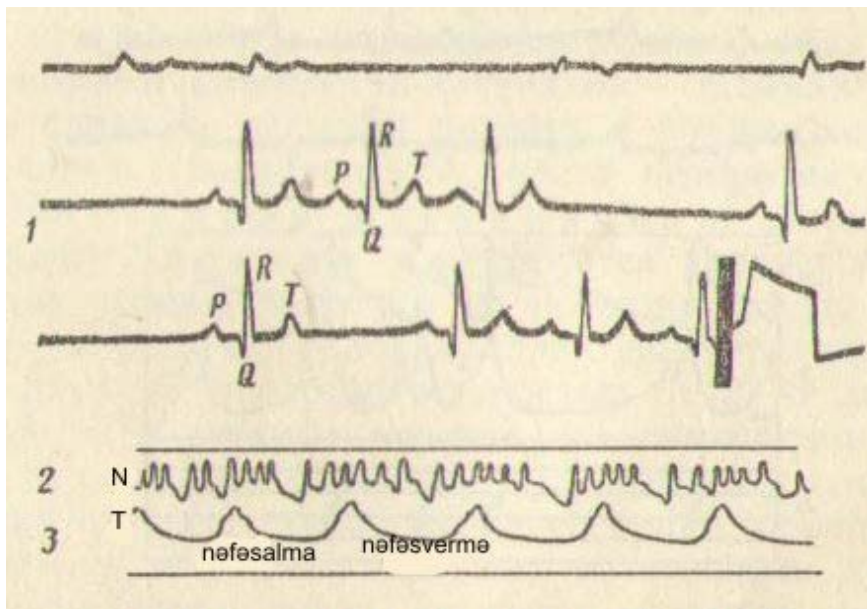
Avtomatizm funksiyasının pozulması nəticəsində baş verən aritmiyalar. Bunlara respirator aritmiya, sinus-qulaqcıq düyününün avtomatizminin pozulması, sino-aurikulyar və atrio-ventrikulyar blokada nəticəsində əmələ gələn aritmiyaları aid edirlər.

Respirator (tənəffüs) aritmiya nəfəsalma zamanı nəbzin tezləşməsi və nəfəsvermə zamanı seyrəkləşməsi ilə xarakterizə olunur (şəkil 27 və 28). Normada bu aritmiyaya çox vaxt cavanlarda (buzovlarda, dayçalarda) rast gəlinir. İtlərdə, gümüşü-qara tülkülərdə, şimal tülkələrində və pişiklərdə tənəffüs aritmiyası fizioloji xüsusiyyət kimi qeyd olunur. Bu aritmiyanın mexanizmi azan sinirin reflektor qıcıqlanması və onun sinus-qulaqcıq (Keys-Flek) düyününə tormozlayıcı təsiri ilə izah olunur.

Nəfəsvermə zamanı ritmin zəifləməsi diastolanın uzanması ilə müşayət olunur. Adətən respirator aritmiya hemodinamikanın pozulmasına səbəb olmur, amma döşdaxili təzyiq artdıqda (ağ ciyərlərin emfizeması, plevrit, pnevmoniya) bu orqanizmin vəziyyətinin ağırlaşmasına səbəb ola bilər.



Şəkil 27. Normal kardioqramın, sfiqmoqramın və ürək dövrlərinin sxemi: A – kardioqram; B – sfiqmoqram; C – ürək dövrləri; 1 – qulaqcıqların sıxılması vaxtı; 2 – oyanmanın atrio-ventrikulyar dəstə ilə keçirilməsi dövrü; 3 – mədəciklərin sıxılması vaxtı; a – qulaqcıqların sıxılması dişciyi; c – mədəciklərin sistolünün başlanğıcı dişciyi; d – dikrotik dalğa.

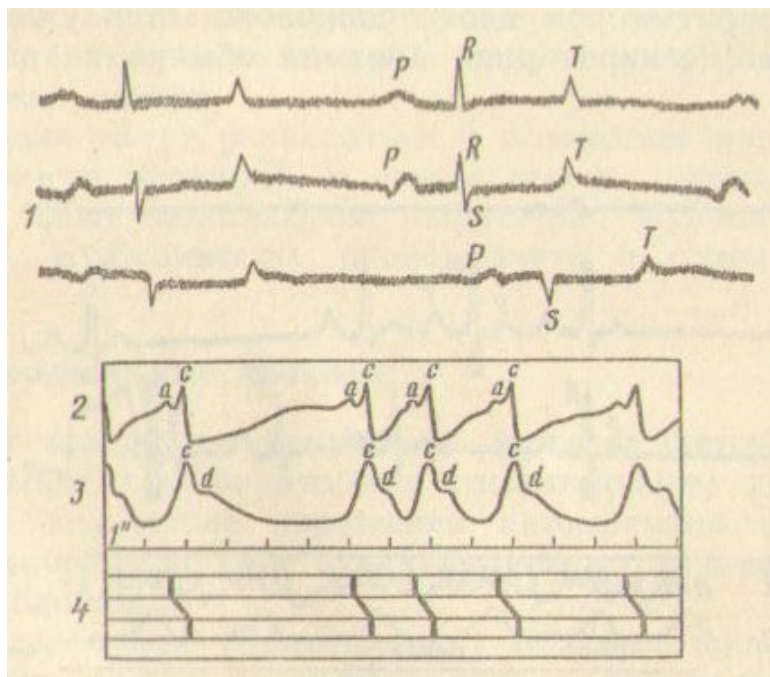


Şəkil 28. Respirator aritmiya: 1 – EKQ; 2 – SQ; 3 – İtin pnevmoqramı

Sinus-qulaqcıq düyününün avtomatizminin pozulması nəticəsində baş verən aritmiya (sinus aritmiyası və ya sinus blokadası) onunla xarakterizə olunur ki, sakit vəziyyətdə qeyri-müəyyən intervallarla ürək

yığılmalarının və nəbz dalğalarının itməsi müşahidə olunur (şəkil 29) və bunlar tənəffüs fazaları ilə bağlı olmur. Nəticədə ürək yığılmasının itməsi hesabına pauza uzanır.

Sinus-qulaqcıq düyünündə oyanma impulsu əmələ gəlmir və ya vaqotonus nəticəsində uzağa ötürülmür, ona görə də ürəyin yığılması baş vermir. Bəzən sinus aritmiyasına 6-8 yaşlı atlarda təsadüf edilir. Bunlara sağlam itlərdə, şimal tülkülərində, tülkülərdə, həmçinin heyvanlarda iti infeksiyon xəstəliklərdən sağalma dövründə və mərkəzi sinir sisteminin xəstəliklərində təsadüf edilir. Sinus aritmiyaları kliniki olaraq nəzərə çarpan pozğunluqlarla müşayiət olunurlar və EKQ-də yalnız *R – R* intervalı (ayrı-ayrı ürək komplekslərin arasındakı məsafə) dəyişir, vaxtaşırı *P, Q, R, S, T* dişcikləri itirlər.



Şəkil 29. Sinusoidal blokada:
1 – EKQ; 2 – KQ; 3 – SQ; 4 – ürək sikllərinin sxemi.

Sino-aurikulyar və atrio-ventrikulyar blokada neyrogen mənşəli olmaqla sakit halda oyanma impulsunun blokadası nəticəsində müəyyən intervallarla ürək yığılmalarının və nəbzın itməsi ilə təzahür edir. Auskultasiya zamanı pauza dövründə qulaqcıqların ayrı-ayrı tonları müəyyən olunur. Növbəti nəbz dalğası olmur, vidaci venalar qulaqcıqların qanı ilə dolurlar. Çox vaxt bu aritmiya atlarda qeyd olunur.

Qeyd etmək lazımdır ki, ekstrakardial aritmiyalar heyvanı qaçırdıqdan və ya atropin inyeksiya etdikdən sonra itirlər ki, bu da mühüm diaqnostik əhəmiyyətə malikdir.

Intrakardial aritmiyalar

Keçiriciliyin pozulması nəticəsində aritmiyalar. Sinus-qulaqcıq düyünündə baş verən impulsun keçirilməsinin pozulması ürəyin keçirici sisteminin müxtəlif sahələrində (sinus-qulaqcıq düyününün özündə, qulaqcıqlarda, atrio-ventrikulyar düyündə və mədəciklərdə) baş verə və müvəqqəti və ya daimi xarakter daşıya bilər. Qulaqcıqdaxili, sərhəd (tam və qismən) əv mədəcikdaxili blokadalar ayırd edilir ki, bunların da genezinin əsasında miokardın və onun keçirici zonalarının patologiyası durur.

Qulaqcıqdaxili blokada qulaqcıqların miokardının distrofik, degenerativ dəyişiklikləri nəticəsində baş verməklə oyanmanın lənciməsinə səbəb olur. Bunu yalnız EKQ-də *P* dişiyinin dəyişməsi (genişlənməsi, ikiləşməsi, bəzən böyüməsi) və *P – Q* intervalının uzanması ilə müəyyən etmək olur.

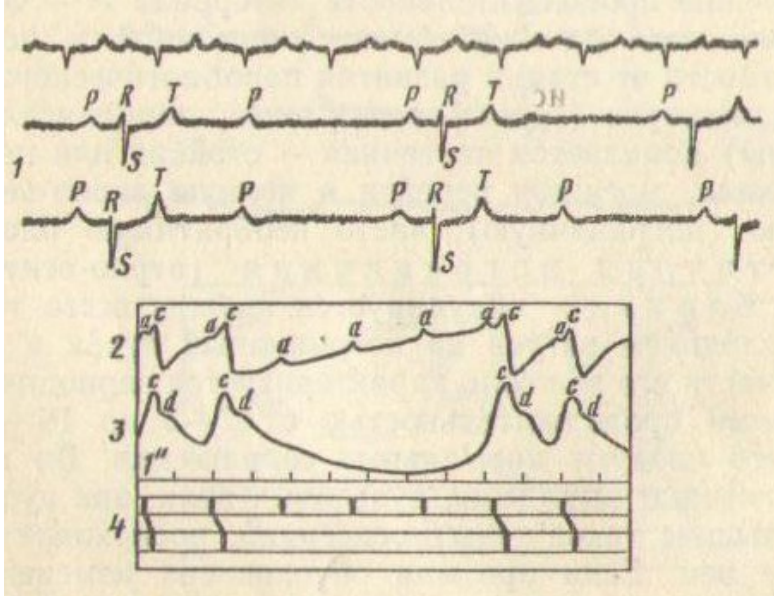
Sərhəd blokadası qismən və tam olur. Miokarda parabiotonik proseslərin (transformasiyaedici, paradoksal, tormozlayıcı) inkişaf stadiyalarından asılı olaraq qismən – davamlı və ya davamsız blokada blokada əmələ gəlir ki, bu da tam atrio-ventrikulyar (sərhəd), çox zaman geri qayıtmayan blokadaya keçə bilər.

Qismən sərhəd blokada (atrio-ventrikulyar) vəqusun sərhəd dəstələrə tormozlayıcı təsiri və onların liflərinin bir hissəsinin zədələnməsi nəticəsində əmələ gəlir və 2-3-dən 16-18 saniyəyə kimi periodik pauzaların olması və ondan sonra normal yığılmaların baş verməsi ilə xarakterizə olunur. Pauza zamanı nəbz dalğalarının itir, auskultasiyada qulaqcıqların sakit tonları eşidilir, venaların həddən artıq dolması baş verir. Əgər aritmiya sərhəd dəstədə baş vermiş dəyişikliklərlə əlaqədardırsa, onda atropinin inyeksiyası və qovma onu aradan götürür. Əgər aritmiya vəqotonus ilə əlaqədardırsa, onda atropin inyeksiyasından və ya qovmadan sonra o itir. Pauza zamanı EKQ-də *P* qulaqcıq dişiyinin olmasına baxmayaraq *QRST* mədəcik kompleksi olur (şəkil 30).

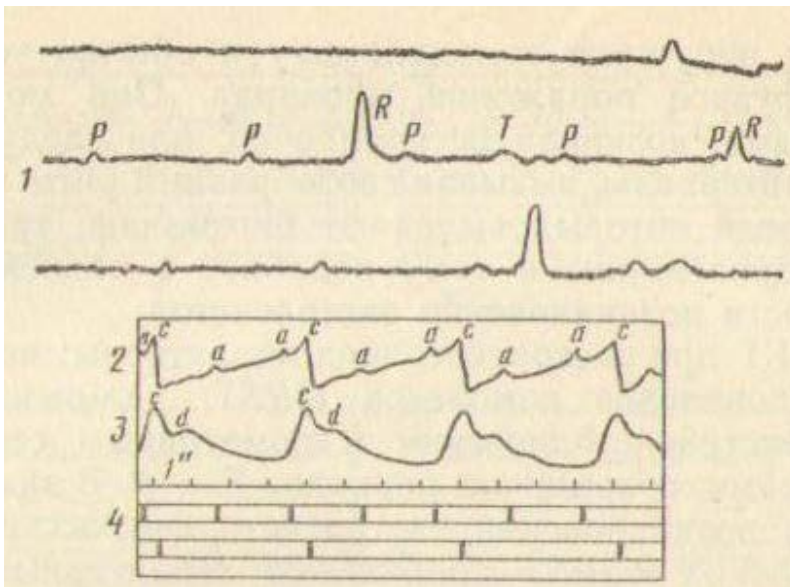
Sərhəd düyününün tam blokadası (atrio-ventrikulyar) Hiss dəstələrinin parabiozu və distrofiyası zamanı baş verir və oyanmanın qulaqcıqlardan mədəciklərə keçməsinin dayanması ilə xarakterizə olunur. Bu zaman Keys-Flek sinus-qulaqcıq düyünü yalnız qulaqcıqların ritmini təmin edir. Mədəciklərdə heterotrop oyanma ocaqları (ikinci və üçüncü dərəcəli mərkəzlər) əmələ gəlir. Mədəciklər qulaqcıqlardan asılı olmayaraq (köndələn dissosiasiya), nisbətən seyrək ritmlərlə yığılırlar. Əcər heyvanın qaçırılması ürək yığılmalarının artmasına səbəb olursa, bu proqnozun pis olmasını göstərir. EKQ-də *P* dişikləri *QRST* mədəcik kompleksindən 3-5 dəfə çox olur.

Həmçinin Hiss dəstələrinin sol və ya sağ ayaqcıqlarının blokadası da mümkündür ki, bu da EKQ-də yaxşı görünür: sol- və ya sağqramlar QRS

kompleksinin dişcikləri qısa və parçalanmış olur (şəkil 31). Auskultasiya zamanı tək-tək sakit qulaqcıq və seyrek, nisbətən bərk mədəcik tonları, onların parçalanması və ikiləşməsi eşidilir. Atlarda nəbz 20-22 zərbə/dəqiqəyə qədər azala bilər.



Şəkil 30. Qismən atrio-ventrikulyar blokada:
1 – EKQ; 2 – KQ; 3 – SQ; 4 – Ürək sikkələrinin sxemi.



Şəkil 31. Tam atrio-ventrikulyar blokada:
1 – EKQ; 2 – KQ; 3 – SQ; 4 – Ürək sikkələrinin sxemi.

Oyanmanın pozulması nəticəsində aritmiyalar. Bu qrup aritmiyalara əsasən sinus, qulaqcıq, sərhəd, mədəcik ekstrasistoliyaları, həmçinin səyirici aritmiya və paroksizmal taxikardiya aid olunurlar.

Göstərilən ekstrasistolialar, həmçinin səyirici aritmiya və paroksizmal taxikardiya miokardın oyanmasının artması zamanı baş verir ki, bu da onun keçirici sistemində nomotop və heterotop impulsların əmələ gələrək diastola fazasında ürəyin və ya onun ayrı-ayrı zonalarının vaxtından əvvəl sistolası ilə xarakterizə olunur.

Bəzən ekstrasistolialar nomotop sistolalar fonunda norma ilə müqayisədə daha uzun davam edən intervallarla baş verir. Bu ürəyin aritmiyasının daha çox yayılmış forması olub, keçirici sistemin ekstrakardial sinir impulslarının təsiri altında təkrar oyanması nəticəsində əmələ gəlir və qarın boşluğu orqanlarının xəstəlikləri, miokardın iltihabi və distrofik zədələnmələri, onun işemiyası, həmçinin intoksikasiyalar, su-elektrolit mübadiləsinin pozulması zamanı təsadüf edilir.

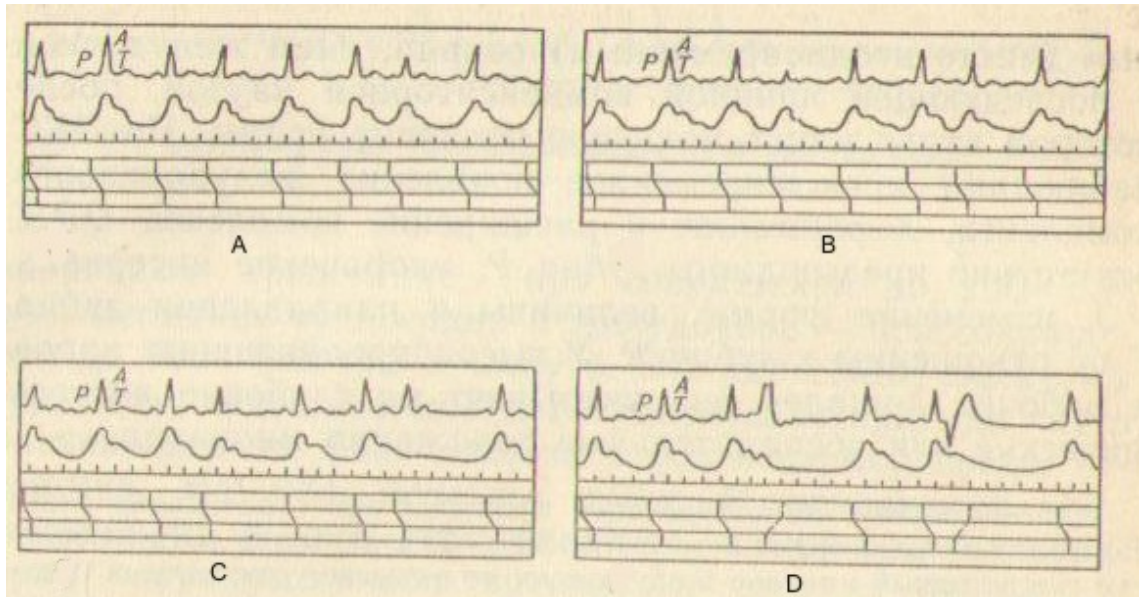
Ekstrasistolianın əsas simptomları: kompensator pauza; əlavə nəbz dalğaları və ya əksinə nəbzın olmaması (onun defisiti); I tonun güclənməsi və onun «şaqqıldayıcı» xarakter alması; II tonun zəifləməsi. Nadir ekstrasistolialarda hemodinamikada nəzərə çarpacaq pozğunluqlar baş vermir, tez-tez olan ekstrasistolialar hemodinamikanı pozur və adətən miokardın diffuz zədələnməsini göstərir. Onlar tək-tək və nizamsız baş verə bilər və ya müəyyən intervallarla törəyərək özünəməxsus ritm əmələ gətirir. Bunlardan ekstrasistoliaların baş verməsinin ardıcılığından asılı olaraq biqeminiya, triqeminiya, tetraqeminiya, kvadriqeminiya ayırd edilir.

EKQ-də ekstrasistolialar aşağıdakılarla xarakterizə olunurlar: QRST kompleksinin vaxtından əvvəl görünməsi; ekstrasistolik və nomotrop ürək kompleksləri arasında pauzanın uzanması; $T - P$ dövrünün qısalması. PQRST kompleksində ekstrasistolik impulsların baş vermə yerindən asılı olaraq xarakterik dəyişikliklər əmələ gəlir (məsələn, sinus və qulaqcıq ekstrasistoliası zamanı vaxtından əvvəl P dişciyi). Adi kliniki üsullarla yalnız yaxşı ifadə olunan kompensator pauzalar, əlavə nəbz dalğaları və ya əksinə nəbzın defisiti, I tonun kəskin güclənməsi və «şaqqıldayan» aksentdə olması, II tonun zəifləməsi ilə təzahür edən sərhəd və mədəcik ekstrasistolialarına diaqnoz qoymaq mümkündür.

Sinus ekstrasistoliası sinus-qulaqcıq düyünündə növbədən kənar impuls törədikdə əmələ gəlir ki, nəticədə ürəyin vaxtından əvvəl yığılması baş verir (şəkil 32). Bunun üçün kompensator pauza olmadan vaxtından əvvəl tam ürək siklinin olması xarakterikdir. EKQ-də P dişciyi qalır, $T - P$ intervalı qısılır, T və P dişçikləri çox vaxt birləşirlər. Buna yalnız EKQ vasitəsilə diaqnoz qoyulur.

Qulaqcıq ekstrasistoliası qulaqcıqlarda (amma sinus düyünündə yox) vaxtından əvvəl impulslar törəyən zaman baş verir. Buna da həmçinin, EKQ-yə görə diaqnoz qoyulur (şəkil 33). Bu zaman P qulaqcıq dişciyi ola-ola növbədən kənar ürək kompleksi görünür ki, bu da deformasiya olunmur və özündən əvvəlki T dişciyinin üstünə düşür. Sağ

qulaqcıqda impul törəyəndə *P* dişciyi müsbət, sol qulaqcıqda olduqda – mənfi olur. Bu kiçilə, ikiləşə və nadir həllərdə böyüyə bilər. Klinik olaraq bu forma ekstrasistoliyanı təyin etmək çox çətindir.



Şəkil 32: Ekstrasistolik aritmiya:

A – sinus; B – qulaqcıq; C – sərhəd; D – mədəcik; Yuxarıdakı əyri – kardioqram, aşağıdakı əyri – arterial nəbz.

Sərhəd (atrio-ventrikulyar) ekstrasistoliyası sərhəd Aşov-Tavar düyünündə və ya Hiss dəstəsində onun iki ayaqcıqlara bölünməsi yerindən yuxarı hissəsində əvvəldə, ortada və ya axırda növbədən kənar impulsun əmələ gəlməsi zamanı baş verir. Həmin impuls mədəciklərə və qulaqcıqlara yayılır. İmpulsun sərhəd düyünün əvvəlində əmələ gəlməsi EKG-də mənfi *R* dişciyinə və *P* – *Q* intervalının qısalmasına səbəb olur. Əgər impuls düyünün ortasında əmələ gəlirsə, onda *P* dişciyi *QRS* kompleksinə yaxınlaşır. Auskultasiya zamanı mədəciklərin və qulaqcıqların eyni vaxtda yığılması nəticəsində əmələ gələn «top tonu» deyilən səs eşidilir. İmpuls sərhəd düyünün axırında əmələ gəldikdə EKG-də əvvəlcə *QRS* kompleksi, sonra isə mənfi *P* dişciyi reqistrasiya olunur. Bütün bu ekstrasistoliyalar zamanı diastolik pauza uzanır. Əgər impuls düyünün lap aşağı hissəsində əmələ gəlirsə, onda əvvəlcə mədəciklər yığılır, sonra isə qulaqcıqlar. EKG-də *P* dişciyi *R* dişciyindən sonra gəlir.

Mədəcik ekstrasistoliyası impulsların Hiss dəstələrində, onun ayaqcıqlarında və Purkinye liflərində əmələ gəlməsi zamanı baş verir və mədəciklərin vaxtından əvvəl yığılması və sonrakı nisbətən uzun kompesator pauzanın olması və növbəti nəbz dadğasının kiçikliyi ilə xarakterizə olunur. EKG-də mədəcik kompleksinin vaxtından əvvəl görünməsi, *QRS* kompleksinin deformasiyası və genişlənməsi, *P* qulaqcıq

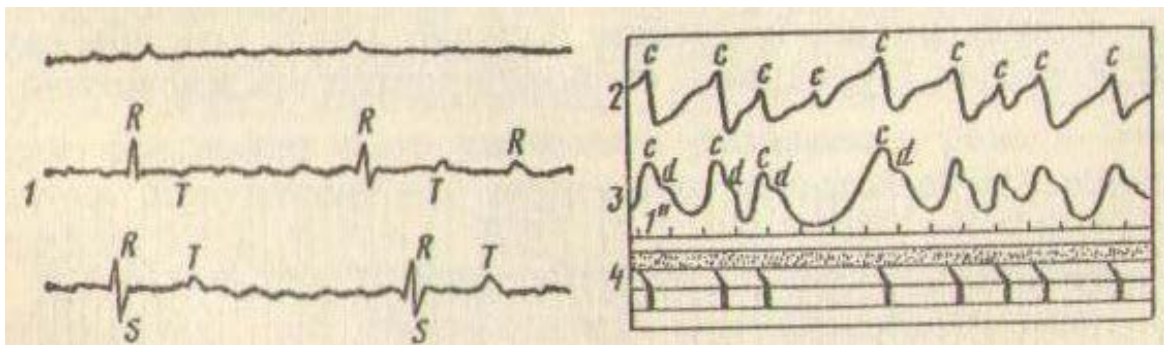
dizinin olmaması, $P - Q$ intervalının qısalması, T dişciyinin formasının, ölçüsünün və istiqamətinin R dişciyinə tərəf dəyişməsi qeyd olunur. Yüksək məhsuldar inəklərdə və işçi atlarda bu miokardın dərin distrofik və iltihabi zədələnməsini göstərir.



Şəkil 33: Ekstrasistoliya (EKQ):
1- mədəcik; 2 – qulaqcıq.


Səyirici aritmiya tez-tez qeyri-bərabər gücə və qeyri-müntəzəm ürək yığılmalarının olması, bərabər olmayan və qeyri-müntəzəm nəbz dalğaları ilə xarakterizə olunur (şəkil 34). Odur ki, səyirici aritmiyanı həmçinin «ürəyin sərsəmləməsi» adlandırırlar. Buna sinir-əzələ aparatının oyanmasının yüksəlməsi və mədəciklərin simplastının ayrı-ayrı əzələ hissələrinin fibrilyasiyasına səbəb olan ektofik oyanma ocaqlarının əmələ gəlməsi zamanı təsadüf edilir. Səyirici aritmiyanın xarakterik əlamətləri – ürək ritminin «xaosu», miokardın yığılma funksiyasının pozulması, nəbz qeyri-müntəzəm və qeyri-bərabər olması (*p. perpetuus, irregularis etinaequalis*), taxikardiya, periferik venoz durğunluq və dərialtı venaların yaxşı ifadə olunması

Qulaqcıqların yığılma tezliyindən asılı olaraq – titrəmə – dəqiqədə 200-250 dəfə yığılma və səyrimə – dəqiqədə 350-600 dəfə yığılma ayırd edilir. Bunlar ürək çatışmamazlığının ciddi simptomudur. Çox vaxt səyirici aritmiya atrio-ventrikulyar dəliyin stenozu fonunda inkişaf edir. EKQ-də P dişciyi itir, çoxsaylı dalğalar əmələ gəlir; mədəcik kompleksi müxtəlif intervallarla rəqistrasiya olunurlar, özü də onların forması bir elə dəyişmir.



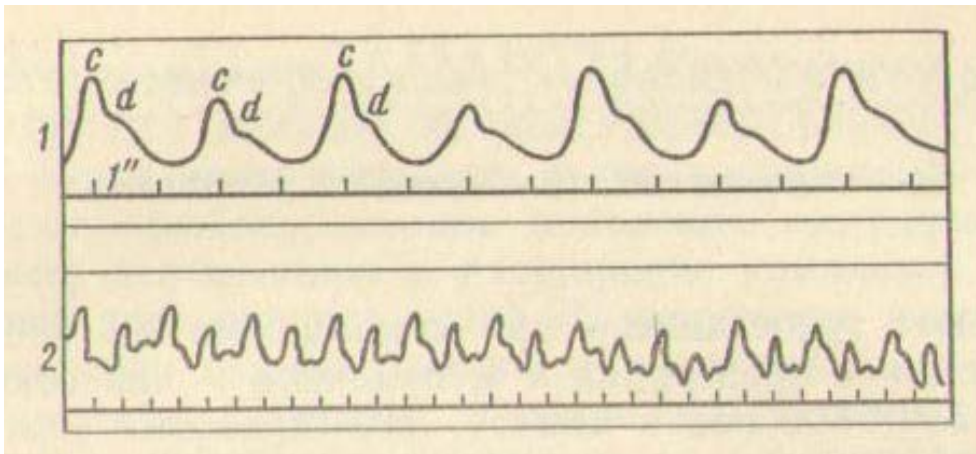
Şəkil 34. Səyirici aritmiya (atda):
1 – EKQ; 2 – KQ; 3 – SQ; 4 – ürək sikllərinin sxemi.

Paroksizmal (tutmavari) taxikardiya - tachycardia paroxysmalis – çoxsaylı ekstrasistoliyanın bir forması olub ürəyin heterotopik ocaqlarının aktivliyinin kəskin artması (Kent sistemi), sinus-qulaqcıq düyününün fəaliyyətinin kəsilməsi və ürəyin qrup halında ekstrasistoliya ritminə keçməsi ilə xarakterizə olunur. Bu ürəkdöyünmənin qəfil tezləşməsi tutmaları (şəkil 35) ilə başlayır, bir neçə dəqiqədən bir neçə sütükaya kimi davam edə bilər və venoz durğunluq, tənqənəfəslik və ümumi zəiflik törədir. EKQ-də qulaqcıq, atrio-ventrikulyar və mədəcik paroksizmal taxikardiyası ayırd edilir. Ürəyin yığılmasının tezliyi və periodikliyi pozulur, nəbz 180-200 zərbə/dəqiqəyə çatır. Paroksizmal taxikardiyanın mədəcik formasına sancılar (koliklər), qastroenterit, peritonit, yem zəhərlənmələri, sepsis zamanı rast gəlinir.



Şəkil 35. Paroksizmal taxikardiya zamanı sfiqmoqramm.

Q e y d. Miokarda görünən üzvi zədələnmələr olmadıqdasinqus-qulaqcıq düyününün fəaliyyətinin kəsilməsi (parabioz) səbəbindən (dabaq, qastroenterit, patoloji doquşlar və s.) oyanma impulsları atrio-ventrikuulyar düyündə (heterotrop olaraq) əmələ gələ bilərlər. Bu zaman *düyün ritmi* deyilən ritm əmələ gəlir ki, bu da nodal, supranodal və infranodal olur. İmpulsun Hiss dəstəsinin ayaqcıqlarında törəməsi zamanı *idioventrikulyar ritm* deyilən ritm əmələ gəlir. Bu çox nadir hallarda olur və uzun müddət davam etməyərək sinus və ya düyün ritmi ilə əvəz olunur. Düyün və idioventrikulyar ritm yalnız EKQ-də müəyyən olunur.



Şəkil 36. Alternaisya edən nəbz (atın SQ-ı):

1 – sxem; 2 – həqiqi yazı; 3 – nəbz; 4 – dikrotik dalğa.

Yığılma funksiyasının pozulması nəticəsində baş verən aritmiyalar. Bunu nəbz aritmiyası adlandırırlar. Bunun üçün növbələşən və ya alternləşən qeyri-bərabər nəbz (*p. alternans*) xarakterikdir. Bu yalnız

nəbzın müayinəsi zamanı, xüsusilə qrafik yazılarda müəyyən olunur. Növbələşən nəbzın xüsusiyyəti ondan ibarətdir ki, onun növbələşməsi və müntəzəmliyi düzgün olur, amma nəbz dalğalarının hündürlüyü tədricən kiçilir və sonra yenidən böyüyür və kompensator pauza olur. Bu aritmiya kardiofibroz, ürəyin ağır çatışmamazlığı zamanı qeyd olunur (şəkil 36).

Ürək-damar sisteminin funksional vəziyyətinin təyin edilməsi

Heyvanların məhsuldarlığının yüksəlməsi və onların orqanizminə fiziki yükün artması ürək-damar sisteminin funksiyasının güclənməsi ilə müşayiət olunur. Belə ki, 1 litr südün əmələ gəlməsi üçün süd vəzisindən 600 litrə yaxın qan keçir. Bu ürəyin fizioloji hipertrofiyası və damar torunun həcmının artması ilə əlaqədardır. (Süd verən inəklərin ürəyinin çəkisi süd verməyənlərə nisbətən 40 % -ə qədər artır) Ürəyin fizioloji genişlənməsi (tonogen, işci) zamanı onun sistolik həcmi də artır. Belə genişlənməni qan dövrəsinin dekompensasiyası ilə əlaqədar baş verən miogen genişlənmədən fərqləndirmək lazımdır.

Qann dövrəsinin bəz verən dəyişikliklər həm dozalaşmış yükdən, həm də heyvanların orqanizminin individual xüsusiyyətlərindən, onların sinir fəaliyyətindən, məşq rejimindən və s. asılıdır. Odur ki, funksional yükün miqdarı və ona ürək-damar sistemi tərəfindən verilən cavab reaksiyası arasında dəqiq müəyyən olunmuş asılılığı müəyyən etmək çox çətinidir və onların nəticələrinin qiymətləndirilməsi konkret şəraiti və heyvanın xüsusiyyətlərini nəzərə almaqla aparılmalıdır.

10 dəqiqəlik qaçırmaq sınağı (G.V. Domraçevə görə). Atlarda sakit vəziyyətdə nəbz 1 dəqiqə ərzində sayılır. Sonra 10 dəqiqə müddətində yüngül qaçışla (yorğa) qaçırılır. Qaçışdan dərhal sonra heyvanda nəbzın miqdarı və onun nə qədər müddətdən sonra norma həddinə düşməsi müəyyən edilir. Sağlam atlarda nəbz 50-65 zərbə/dəq kimi tezləşir və 3-7 dəqiqədən sonra öz əvvəlki vəziyyətinə qaydır. Ürək-damar sistemində çatışmamazlıq olduqda nəbz 80-90 zərbə/dəq-yə kimi tezləşir və 10-30 dəqiqədən sonra normaya qaydır. İti miokardit zamanı bu sınaq əks göstərişdir.

Oyanma sınağı (Opperman-Sinyova görə). Atda sakit halda nəbz 30 saniyə ərzində hər 5 saniyədən bir nəbz vurğularını yazmaqla sayılır. Sonra heyvanı 100 metrlik məsafəyə qaçırırlar və yenə 30 saniyə müddətində əvvəlki qayda üzrə nəbzini sayırlar. Sağlam heyvanlarda nəbzın 5 saniyəlik ritmi sakit halda 4-4-3-3-4-4, qaçışdan sonra isə 7-6-4-4-3-3 təşkil edir. Anemiya zamanı qaçışdan sonra nəbz kəskin tezləşir, özü də sakit halda 4-4-4-4-4-4 olduğu halda qaçışdan sonra 17-15-12-6-4-4 təşkil edir. Ürəyin oyanma indeksi (qaçışdan sonra nəbz vurğularının sayının sakit haldakına nisbəti) 2,5 və ondan çox olduğu halda sağlam

heyvanlarda o 1,5-ə qədər olur. Ürəyin oyanması yüksəldikdə ürək vurğusu və tonları güclənir, nəbz 90-120 zərbə/dəqiqəyə kimi tezləşir. Ağır ürək çatışmamazlığı zamanı bu sınaq əks göstərişdir.

Sağlam heyvanlarda nəbz tezləşməsi çox da böyük olmur və çox tez bir zamanda o norma həddinə qaydır.

Apnoe ilə auskultasiya sınağı (İ.Q. Şarabrinə görə). Heyvanlarda sakit halda auskultasiya vasitəsilə aortada və ağ ciyər arteriyasında II tonun gücü təyin edilir. Sonra 30-45 saniyə ərzində tənəffüsü dayandırılırlar (apnoe törədirlər) və ondan dərhal sonra ürək auskultasiya olunur. Sağlam heyvanlarda nəbz bir qədər tezləşir, aortada və ağ ciyər arteriyasında II tonun aksenti qeyd olunur. Ürək çatışmamazlığı zamanı kəskin taxikardiya, aortada və ağ ciyər arteriyasında II tonun zəifləməsi tapılır. Dekompensasiya stadiyasında AQT kəskin aşağı düşür.

Ürək-damar sisteminin fəaliyyətinə tam nəzarət etmək üçün EKQ-nin radiotelemetrik üsulla çıxarılmasından istifadə etmək olar. Bu heyvanın bədəninə bərkidilmiş elektrodlardan verilən ürəyin impulslarını radioqəbuledici vasitəsi ilə yazmağa əsaslanır.

Qan axınının sürətinin və onun həcmnin təyin edilməsi. Qanın damarda müəyyən məsafəni qət etməsi vaxtı qan axınının sürəti adlanır. Bu əsasən miokardın yığılma qabiliyyətindən və periferik damarların vəziyyətindən asılıdır.

Qan axınının sürətinin təyin edilməsi. Qan axınının sürətini təyin etmək üçün orqanizmin müəyyən funksiyasına qısa vaxt ərzində təsir edən və qanda asan təyin olunan maddələrdən istifadə edilir. Onlar toksiki təsire malik olmamalı və qanın sürətinə təsir etməməlidirlər.

Bu məqsədlə atlar üçün lobelin, qaramal üçün - sitizin sınağından istifadə edilir.

1-2 saniyə müddətində vena daxilinə 5-8 ml lobelin-xloridin 1%-li məhlulu heyvanın hər 100 kq diri kütləsinə 1,2 ml dozada və 100 kq diri kütləyə 1 ml 0,15%-li sitizin məhlulu yeridilir. Sonra öskürmə reaksiyasının və dəriyə nəfəsalmanın baş verdliyi an qeyd olunur.

Vidaci venaya yeridilmiş lobelin və sitizin qan ilə sağ ürəyə, kiçik qan dövrəsinə, sol ürəyə daxil olaraq karotid sinusa təsir edir. Bu yolu qət etməyə sərf olunmuş vaxta görə qan axınının sürəti təyin edilir. Normada bu qaramalda 14-21 saniyə, atlarda – 15-31 saniyə, dəvələrdə – 17-29 saniyə, itlərdə – 13-26 saniyə, dovşanlarda – 7 saniyə təşkil edir. Hesab olunur ki, 27 sistola ərzində qan tam dövr edir. Atlarda ürək zəifliyi zamanı qanın keçmə vaxtı 35 saniyəyə qədər, dekompenasiyada – 56 saniyəyə qədər, xroniki emfizemada – 31-44 saniyəyə qədər artır.

Qan axınının həcmnin təyin edilməsi. Ürəyin sistolik və dəqiqəlik həcmnin təyin edilməsi klinik əhəmiyyət kəsb edir.

Ürəyin sistolik həcmi atda 500 ml-ə qədər, inəkdə – 600 ml, qoyunda – 70 ml təşkil edir və ürək yığılmalarının gücündən, ürək

boşluqlarının həcmindən, qan təzyiqindən və ürəyə axan qanın miqdarından asılıdır. Sistolik həcmi ürəyin 1 dəqiqədə yığılmalarının sayına vurduqda onun dəqiqəlik həcmi alınır. Sakit halda atlarda bu 20-30 litrə, qaramalda – 40-50 litrə bərabərdir.

Ürəyin dəqiqəlik həcmi heyvanlarda indiferent qazın (hava ilə qarışmış asetilenin) dozalaşmış inapirasiyası üsulu ilə təyin edilir. Verilən hava ilə qazın çıxmasına və onun qanda həll olma konsentrasiyasına görə 1 dəqiqə ərzində ağ ciyərlərdən, deməli ürəkdən keçən qanın həcmi hesablanır.

Dövr edən qanın miqdarının təyin edilməsi. Heyvanlarda qanın nisbi miqdarı (bədənin çəkisinə görə) belədir: iri və xırda buynuzlu mal – 1/12–1/13, donuz – 1/21–1/23, at – 1/14-1/16, dəvə 1/14, it – 1/12-1/14, dovşan – 1/10-1/22, toyuq – 1/10-1/13, qaz, ördək – 1/12. Dövr edən qanın miqdarını təyin etmək üçün ən dəqiq rəngli və radioizotop üsul hesab edilir.

Rəngli üsulda vena daxilinə 5-10 ml Evans göyünün 1%-li məhlulu yeridilir. Bu maddə eritrositlərə daxil olmadan qanın plazmasında dərhal bir bərabərdə yayılır. 3-6 dəqiqədən sonra qan götürülür və plazmada rəngin konsentrasiyası kalorimetrik üsulla təyin edilir. Yeridilmiş boyanın miqdarını və götürülmüş qan plazmasında konsentrasiyasını bilməklə qan dövranında olan plazmanın miqdarı hesablanır. Hematokritin göstəricisinə görə dövr edən qanın tam həcmi təyin edilir.

Radioizotop üsulda qana P^{32} , Cs^{151} və ya J^{121} izotoplarla nişanlanmış sıfırıncı qrupa aid olan eritrositlər yeridilir. Dövr edən qanın kütləsi nişanlanmış eritrositlərin həll olma dərəcəsinə görə təyin edilir.

Müəyyən vaxt ərzində qan damarlarından keçən qanın miqdarını və sərf olunma həcmi təyin etmək üçün qanın elektromaqnit sərf olunmasını ölçən cihazdan – RKE-3 istifadə edilir. Cihaz qan axınının parametrlərini birbişə rəqəmlə hesablayır.

Ürək-damar sisteminin əsas patoloji sindromları

Ürək və damarlar vahid bir funksional sistem kimi fəaliyyət göstərirlər. Bu korrelyasiya ürək fəaliyyətinin və periferik qan dövranının funksional, üzvi və ya birləşmiş pozğunluqları zamanı pozulur.

Ümumi ürək çatışmamazlığı sindromu. Ümumi ürək çatışmamazlığının mahiyyəti ürəyin iş qabiliyyətinin məhdudlaşması olub onun mübadilə proseslərini təmin etmək üçün qanın dəqiqəlik həcmi qaldıra bilməməsi ilə izah edilir. Belə vəziyyətin səbəbləri miokardın həddən artıq gərginləşməsi, onun qan təchizatının pozulması, infeksiya və toksiki agentlərin təsiri, sinir-endokrin pozğunluqlar, miokardın oksigenlə, qida maddələri (vitaminlərlə, karbohidratlarla, mikroelementlərlə) ilə az təmin olunması, masionun olmaması və s. ola bilər.

Çatışmamazlığın kliniki əlamətləri: taxikardiya, iş qabiliyyətinin və məhsuldarlığın azalması, ürəkdə iltihabi proseslər olduqda – qəzdırma. VQT qalxır, qan axınının sürəti azalır, selikli qişalarda sianoz, dərialtı venaların və vidaci venanın relyefinin bilinməsi qeyd olunur, atlarda venoz təzyiq 600 mm su st. və daha çox qalxır (normada 80-120 mm su st.). Ağır hallarda ürək fəaliyyətində dəyişikliklər meydana çıxır: çapma ritmi, ekstrasistoliya, səyirici aritmiya, embriokardiya, atrio-ventrikulyar blokada, Hiss dəstəsinin və Purkinye liflərinin blokadası. Ürək çatışmamazlığının ağır simptomlarına təcənəfəslik, taxikardiya, aritmiya, sianoz, ödem və hidrops aid olunurlar.

Qan dövrəsinin (hemosirkulyasiyanın) pozulmasının ağırlıq dərəcəsinə görə yüngül, orta və ağır ürək çatışmamazlıqları ayırd edilir.

Y ü n g ü l d ə r ə c ə - sirkulyar pozğunluqların simptomları fizioloji yol verilən fiziki yükün artması zamanı meydana çıxırlar.

O r t a d ə r ə c ə – azacıq gərginlik zamanı orqan və toxumalarda durğunluq əlamətləri ilə müşayət olunan dekompensasiya əlamətləri meydana çıxır.

A ğ ı r d ə r ə c ə – azacıq gərginlik taxikardiya, təcənəfəslik, sianoz və ürək çatışmamazlığının başqa əlamətlərini törədir.

Ürək çatışmamazlıqlarının müxtəlif formalarını iki qrupda birləşdirirlər: ürəyin dəqiqəlik həcmnin azalması ilə baş verən çatışmamazlıq; ürəyin dəqiqəlik həcmnin artması ilə çatışmamazlıq. Hər iki çatışmamazlıq prinsipə fərqlənirlər: birinci halda qanın axın sürəti zəifləyir, ikinci halda isə artır.

Ürək çatışmamazlığının kompensasiyası fizioloji imkan daxilində ürəyin işinin artması və ekstrakardial faktorların bu işə qoşulması ilə təmin edilir. Nəticədə sistolik güc artır, ürək yığılmalarının sayı çoxalır, periferik qan damarlarının genişlənməsi nəticəsində diastolik təzyiq aşağı düşür, toxumaların oksigeni istifadə etməsi yüksəlir. Amma ürəyin mədəciklərində diastolik təzyiqin xroniki yüksəlməsi nəticəsində onlar vaxt keçdikcə həcmə genişlənilir (tonogen genişlənmə). Miokardın uzun müddətli həddən artıq yüklənməsi onun yığılma qabiliyyətinin aşağı düşməsinə və miokardın genişlənməsinə (miogen genişlənmə) səbəb olur. Ürək çatışmamazlığı progressivləşdikcə kompensator mexanizmlər müəyyən həddə qədər fəaliyyət göstərir və sonra miokarda mənfi təsir edirlər, onun yığılma qabiliyyətinin azalmasına səbəb olurlar. Bu da ürəyin dəqiqəlik həcmnin azalması, qan axınının sürətinin zəifləməsi, qanın ümumi venoz və kapilyar təzyiqinin qalxması nəticəsində dərialtı toxumanın, ağ ciyərlərin, qara ciyərin ödemi, ümumi sianoz və hidrops ilə müşayət olunur.

Ürək çatışmamazlığı zamanı təcənəfəsliyin olması ağ ciyərlərdə qan durğunluğunun baş verməsi ilə izah olunur. Bu əvvəlcə fiziki yük zamanı baş verir, ağır hallarda isə sakit vəziyyətdə də meydana çıxır. Qan

dövrünün çatışmamazlığı zamanı tənənəfəslik qanın oksigenlə az təchiz olunması, karbon qazı ilə yüklənməsi və qanın pH-nın azalması (asidoz) ilə əlaqədar olur. Tənənəfəslik ölümcül asfiksiya tutmalarına kimi arta bilər. Tənəffüsün tezliyinin, dərinliyinin və ritminin pozulması proqnostik cəhətdən pis əlamətlər sayılırlar.

Qan dövründə pozğunluq olduqda selikli qişaların və dərinin piqmentsiz sahələrinin sianozu kapilyar qanın oksigenlə doymasının azalması nəticəsində parçalanmış hemoqlobinin miqdarının absolyut artmasını göstərir.

Kliniki olaraq qanda parçalanmış hemoqlobinin miqdarı 5 q%-dən (50 q/l) artıq olduqda sianoz bilinir. Anemiyalar zamanı o gec görünür, poliqlobuliya zamanı isə əksinə nisbətən tez meydana çıxır. Sianozun iki geniş forması ayırd edilir: mərkəzi və periferik. Mərkəzi (arterikal) sianoz kardial və pulmonal səbəblərdən arterial qanın doymasının azalması zamanı inkişaf edir. Birincili kardial sianoz anadangəlmə qüsurlar zamanı venoz qanın sağ mədəcikdən sola keçməsi nəticəsində (botal axacağın bitişməməsi zamanı), həmçinin sol mədəciyin çatışmaması və mitral klapanın stenozu zamanı baş verir. Birincili pulmonal sianoz krupozlu və interstisial pnevmoniyada, emfizemada, ağ ciyərlərin ödemində, bronxitdə, bronxopnevmoniyalarda rast gəlinir. Konyunktivanın və ağzın selikli qişasının sianozu həmişə mərkəzi mənşəli olur.

Periferik (venoz) sianoz qanın sürətinin zəifləməsi, ürəyin dəqiqəlik həcmnin azalması və venoz təzyiqin artması nəticəsində toxumaların oksigeni sərf etməsinin artması zamanı qeyd olunur. Yerli venoz staz qan axınının regional pozğunluğu səbəbindən baş verir. Xroniki oksigen çatışmamazlığı sümük iliği (eritropoyez) üçün güclü qıcıqlandırıcı olub qanda eritrositlərin miqdarının absolyut artmasına səbəb olur (poliqlobuliya).

Ümumi sianozun ardınca ödemlər meydana çıxır ki, bu da xəstəliyin qeyri-qənaətbəxş (pis) inkişafını göstərir. Ödemlər əsasən bədən aşağı hissələrində («uçucu» böyrək ödemlərindən fərqli olaraq) lokalizasiya olunurlar. Dərinin və dərialtı toxumanın simmetrik sahələrində toplanmış ödem mayesi ağrı vermir, bədən ümumi və yerli temperaturunu qaldırmır. Ödemli toxuma xəmirvari konsistensiyaya malik olur (əl ilə basdıqda uzun müddət düzəlməyən çökəklik qalır) ki, bu da iltihabi reaksiyadan fərqlənir.

Ürək ödemlərinin inkişafı üçün aldosteronun sintezinin artmasının böyük əhəmiyyəti vardır. Bu hormon böyrək kanalçıqlarından natriumun reabsorbsiyasını artırmaqla onun qanda ləngiməsinə səbəb olur. Bu dövr edən qanın miqdarının artmasına səbəb olmaqla ürəyi daha da yükləyir. Dekompensasiyanın ağır stadiyalarında döş və qarın boşluğunda transsudatın toplanması (döş və qarın boşluqlarının hidropsu) qeyd olunur.

Kapilyarların keçiriciliyinin artması nəticəsində plevral transsudatlar ağ ciyərlərin tənəffüs səthini və ürəyin diastolik həcmi azaldırlar. Qarın

boşluğunun hidropsu (assit) qanın qara ciyərin qapı venası sistemində durğunluğu səbəbindən onun maye hissəsinin xaricə çıxması nəticəsində baş verir. Adətən transsudatın sıxlığı 1,010-dan 1,015-ə qədər olur.

Ürəyin sol tərəfli çatışmamazlığı sindromu sol mədəciyin sıxma funksiyasının zəifləməsi zamanı baş verir. Bu kiçik qan dövranında qanın durğunluğuna, ağ ciyərlərdə venoz hiperemiyaya və ödemə səbəb olur. Nəticədə burundan köpüklü maye axır, traxeyada xırıltılar və tənqənəfəslik olur, ölüm baş verə bilir. Sol mədəciyin böyük kompensator qabiliyyəti olduğuna görə, onun çatışmamazlığı uzun müddət bilinmir, amma, baş verdikdə isə, çox ağır keçir.

Ürəyin sağ tərəfli çatışmamazlıq sindromu sağ mədəciyin sıxma funksiyasının pozulması ilə xarakterizə olunur. Böyük qan dövranının venoz sistemində durğunluq inkişaf edir, nəticədə venalar şişir, selikli qişalar sianozlaşır, dəri və dərialtı toxumada ödem, döş və qarın boşluqlarında hidrops baş verir, dövr edən qanın miqdarı artır, qan axınının sürəti azalır. Durğunluq yaxşı ifadə olunduqda AQT azalır, VQT isə artır. Heyvanlarda qara ciyərin perkussiya sərhəddi kaudo-ventral istiqamətə böyüyür, durğunluq uzun müddət davam etdikdə onun sirrozu baş verir. Sidikdə urobilogenin və urobilin miqdarı artır.

Ürək qüsurları sindromlarına aşağıdakı qüsurlar aiddirlər.

Mitral klapanın çatışmamazlığı – *insufficiencia valvulae mitralis (bicuspidalis)* - gövşəyənlərdə və donuzlarda döş qəfəsinin aşağı üçdə birində 4-cü qabırğaarasında, atlarda və ətyeyənlərdə – döş qəfəsinin aşağı üçdə birinin ortasında 5-ci qabırğaarasında külək vızıltısına və vızıltıyı oxşayan endokardial küylər ilə təzahür edir. Ürək vurğusu güclənir, ağ ciyər arteriyasının *p. optimimunda* II tonun aksenti müşahidə edilir, I ton zəifləyir və ya ikiləşir. Minimal qan təzyiqi artır. Sol mədəciyin, sonra isə qulaqcığın tonogen genişlənməsi və hipertrofiyası baş verir. Dekompensasiya zamanı kiçik qan dövranında qanın durğunluğu, sianoz, ağ ciyərlərin ödemi və tənqənəfəslik (xüsusilə atlarda, itlərdə və donuzlarda) baş verə bilir.

Mitral dəiyin stenozu – *stenosis osti atrioventricularis sinistri* – auskultasiya zamanı oyanma və gərginlik zamanı güclənən, qısa presistolik küy eşidilir. I ton güclənir, «şaqqıltılı» olur, bəzən «pişik msırıltısı» (*fremissement cataire*) fenomeni baş verir; II ton ağ ciyər arteriyası klapanının *p. ortima* nöqtəsində güclənir, ikiləşə bilir; nəbz zəif olur (*p. parvus et debilis*); ağ ciyərlərdə qan durğunluğu qeyd olunur. Çox vaxt mitral çatışmamazlıq ilə kombine edilir. Atlarda bəzən ekstrasistoliya və səyirici aritmiya (*p. irregularis et inaequalis perpetuus*) ilə bir yerdə rast gəlinir. Sol qulaqcığın, sonra isə sağ qulaqcığın genişlənməsi baş verir.

Sağ atrio-ventrikulyar klapanın çatışmamazlığı – *insufficiencia valvulae tricuspidalis* – sistolik küy (sağ tərəfdə gövşəyənlərdə və

donuzlarda 3-cü, atlarda - 3-4-cü qabırğaarasında), I tonun zəifləməsi, müsbət vena nəbzi sağ mədəcik və qulaqcığın genişlənməsi ilə xarakterizə olunur. Bu klapanın üzvi çatışmamazlığı nadir hallarda rast gəlinir (revmokarditdə, septiki endokarditdə), amma daimi xarakter daşıyır. Ağ ciyərlərdə durğunluq registrasiya olunmur. Ağ ciyər arteriyası klapanının *p. optimumunda* II ton zəifləyir. Böyük qan dövranının vena damarlarında durğunluq, bağırsağın katari, qara ciyər, dalaq və böyrəklərdə ödem tapılır (çox vaxt inəklərdə, keçilərdə, ətyeyənlərdə).

Sağ atrio-ventrikulyar dəliyin stenozu – *stenosis ostii atrioventricularis dextri* – presistolik küy, II tonun zəifləməsi, «şaqqıldayan» I ton, venaların həddən artıq dolması, sianoz, ödem, «boş» arterial və yaxşı ifadə olunmuş mənfi vena nəbzi ilə təzahür edir (çox vaxt inəklərdə, keçilərdə və quşlarda).

Aortanın aypara klapanlarının çatışmamazlığı – *insufficiencia valvularum aortae* – həmişə sol tərəfdə 3-4 qabırğaarasında kürək-bazu oynağından keçən horizontal xəttin üstündə diastolik və ya presistolik küy ilə təzahür edir. Ürək vurğusu güclənir, I ton zəifləyir, II ton eşidilməyə bilir, nəbz böyük və tələsən olur; qanın nəbz təzyiqi artır; kiçik qan dövranında durğunluq olduğuna görə tənqənəfəslik və sianoz əmələ gəlir. Sol mədəcik hipertrofiyalaşır. Atlarda revmokardit və septiki endokardit zamanı baş verir.

Aorta dəliyinin stenozu – *stenosis ostii aortae* – aorta qövsündə sistolik fışılı küyü əmələ gətirir. Ürəku vurğusu artır, nəbz kiçik, yavaş və seyrək olur (*p. parvus, tardus et rarus*), I və II tonlar zəifləyirlər. Sol mədəciyin hipertrofiyası və dilatasiyası baş verir – *fremitus cardialis*.

Baş beyinin işemiyası səbəbindən statik ataksiya və özündən getmə, başla kəskin hərəkət etdikdə bədən müvazinətinin pozulması qeyd olunur.

Ağ ciyər arteriyasının aypara klapanlarının çatışmamazlığı – *insufficiencia valvularum arteriae pulmonalis* – sol tərəfdə 3-cü qabırğaarasında diastolik küy ilə xarakterizə olunur, I və II tonlar zəifləyirlər, nəbz dəyişmir. Sağ mədəciyin hipertrofiyası baş verir, selikli qişaların sianozu, tənqənəfəslik görünür. Qüsura nadir hallarda rast gəlinir, pis kompensasiya olunur.

Ağ ciyər arteriyası dəliyinin stenozu – *stenosis ostii arteriae pulmonalis* – kəskin sistolik küylər verir (*fremissement cataire*). Ürək vurğusu güclənir, diffuz olur, nəbz kiçik (*p. parvus*), zəif olur, tənqənəfəslik, selikli qişaların sianozu, böyük qan dövranının venoz sistemində durğunluq görünür. Sağ mədəciyin hipertrofiyası, sonra isə genişlənməsi inkişaf edir.

Ürək-damar sisteminin patologiyasının sindromları arasında perikardın zədələnməsi sindromları da ayırd edilir.

Perikardın iltihabı – *pericarditis* – kliniki olaraq perkarditin xarakterindən asılıdır və quru, ekssudativ, yapışan və başqa formalarda keçir.

Quru perikardit qızdırma, ürək nahiyyəsində ağrılar, taxikardiya ilə müşayət olunur; perikard boşluğunda eşidilən sürtünmə küyü ürək ritmi ilə eyni vaxta düşür. Nəbz dalğası kiçik olur, damarlar zəif dolurlar (boş nəbz), ürək vurğusu güclənir, ümumi zəiflik qeyd olunur.

Ekssudativ perikardit kütlük sahəsinin böyüməsi, ürək vurğusunun zəifləməsi və itməsi, su şırlıtısı küyü, tonların zəifliyi və karlığı, tənqənəfəslik ilə xarakterizə olunur. Xəstəliyin başlanğıcında bədən temperaturu adətən qalxır, nəbz 120 zərbə/dəqiqəyədək və daha çox tezleşir, kiçik və sapvari olur. Vidaci venaların hədədn artıq dolması və ürək çatışmamazlığının digər əlamətləri (tənqənəfəslik, sianoz ödemlər, ürək ritminin pozulması və s.) qeyd olunur.

Bitişən (adgeziv) perikardit ürək vurğusunun zəifləməsi və əsas xəstəliyin ağırlıq dərəcəsindən asılı olaraq hemodinamikanın çatışmamazlığı ilə müşayət olunur.

Perikardın travmatik zədələnməsi - iltihab əlamətləri ilə keçir. Travmatik zədələnmə zamanı əvvəlcə perikardda quru, sonra isə ekssudativ perikardit inkişaf edir ki, bu da bitişən formaya keçə bilir. Perikard boşluğundakı möhtəviyyatın çürüməsi nəticəsində qazlar əmələ gəlir və onlar çox toplandıqda perkussiyüa zamanı timpanik səs və auskultasiya zamanı su şırlıtısı küyü əmələ gəlir.

Damar çatışmamazlığı sindromu. Kəskin damar çatışmamazlığının əsas əlaməti – qan təzyiqinin aşağı düşməsidir. Belə vəziyyətin tez-tez rast gəlinən səbəbi qarın siniri ilə innervasiya olunan qarınboşluğu orqanlarının damar şəbəkəsinin tonusunun intensiv zəifləməsidir ki, bunun da nəticəsində onlarda çoxlu miqdarda qan toplanır. Bunun nəticəsində dövr edən qanın miqdarı, ürəyin sistolik və dəqiqəlik həcmi kəskin azalır, hipotenziya baş verir. Bəbəklər genişlənir, selikli qişalar solğunlaşır, göyümtül çalara malik olur, soyuq yapışqan tər ifraz olunur, bədən temperaturu normadan aşağı düşür. Taxikardiya qeyd olunur, tənəffüs səthi olur. kəskin dammar çatışmamazlığının bir əlaməti də özündən getmədir.

Damar çatışmamazlığının ürək və ya kardial çatışmamazlıqdan əsas fərqi bunlardır: ürəyə gələn qanın kəskin azalması, ürək çatışmamazlığı zamanı isə əksinə, ürəyin sistolik gücünün azalması və ya ürək qüsurları səbəbindən qanın ürəkdən axması çətinleşir.

Beləliklə, ürək çatışmamazlığı zamanı dövr edən qanın miqdarı adətən artır, damar çatışmamazlığı zamanı - azalır. Damar çatışmamazlığı zamanı dövr edən qanın həcmnin azalması səbəbindən VQT kəskin aşağı düşür. Əgər ürək çatışmamazlağanda dekompensasiyanın ifadə

olunma stadiyasına kimi nəbz orta dərəcədə ifadə olursa, damar çatışmamazlığı zamanı o adətən sapvari olur.

Perferik damarların hiperemiyası (doluqanlılığı) aktiv və passiv ola bilir.

Aktiv (arterial) hiperemiyanın səbəbləri: adi qıcıqlandırıcıların (gün şüaları və s) təsirinin gücləndirilməsi; həddən artıq qıcıqlandırıcıların (yüksək temperatura, nəmlik, təzyiq, toksiki faktorlar) təsiri; sinir liflərinin və ya damar mərkəzlərinin birincili zədələnməsi; allergik reaksiyalar. Aktiv hiperemiyanın əlamətləri: qızartı, arteriyaların ölçülərinin artması; arteriyaların nəzərə çarpan pulsasiyası; bədənin hiperemiyalaşmış sahəsinin temperaturunun yüksəlməsi; orqanın həcmə böyüməsi.

Passiv (venoz) hiperemiyanın səbəbləri: venaların trombozu və ya emboliyası; venaların mexaniki sıxılması; ürəyin sistolik gücünün zəifləməsi; döşdaxili təzyiqin artması (ağ ciyərlərin emfizeması). Venoz hiperemiyanın əlamətləri: sianoz; hipotermiya; bədənin hiperemiyalaşmış sahəsinin həcmnin böyüməsi. Venoz hiperemiya nəticəsində orqanizmdə baş verə bilər: toxumalara və boşluqlara transsudasiya, ödem və hidrops; diapedez – qanın formalı elementlərinin damardan toxumaya çıxması; staz – qanın kapilyarlarda dayanması, nekrobioz; parenximanın atrofiyası və stromanın inkişaf etməsi – orqan və toxumaların indurasiyası.

V fəsil

Tənəffüs sisteminin müayinəsi

Tənəffüs sisteminin müayinə sxemi

Tənəffüs sistemini müayinə edən zaman burun axıntılarının, tənəffüs hərəkətlərinin, oskürəyin kliniki qiymətləndirilməsi aparılır, tənəffüs yollarının və əlavə burun boşluqlarının, ağ ciyərlərin və plevranın vəziyyəti ətraflı surətdə öyrənilir. Bu qayda diaqnostik prosesin ümumidən xüsusiyyəti doğru ardıcıl və planlı aparılmasını tələb etməklə, tənəffüs sistemində baş vermiş patoloji prosesin xarakteri haqda dəqiq məlumat almaq imkanı verir.

Burun axıntısı. Sağlam heyvanlarda burunun selikli qişası az miqdarda selikilə örtülmüşdür. Burun axıntısını müayinə edərkən onun xarakteri, miqdarı və görünmə vaxtı və birtərəfli və ya ikitərəfli olması müəyyənləşdirilir.

Burun axıntısının xüsusiyyətinə görə patoloji prosesin xarakteri haqda fikir yürütmək mümkündür: eksudatın görünməsi iltihabi prosesin inkişaf etməsini, transsudat – ödem hallarının, qan - qanaxmaların olmasını göstərir.

Toxumalarda baş verən iltihabın xarakterindən asılı olaraq eksudat serozlu, serozlu-katarlı, kataral, irinli, fibrinozlu, hemorroji ola bilər. Eksudatın axması tənəffüs yollarının, əlavə burun boşluqlarının, ağ ciyərin iltihabında qeyd olunur. Serozlu burun axıntısı rəngsiz və şəffaf olur; buna iti kataral iltihabın başlanğıc stadiyasında təsadüf edilir. Xəstəliyin sonrakı inkişafı zamanı eksudat serozlu-katarlı və ya kataral-irinli olur. Serozlu-katarlı eksudat ona qarışmış epiteli hüceyrələrinin və leykositlərin hesabına ağımtıl və ya bozultul rəngdə olur. Kataral-irinli burun axıntısı bozultul-sarı və ya ağımtıl-boz rəngə boyanır. Əgər eksudata qan qarışırsa, onda axıntı açıq-qırmızı, tünd-qırmızı, qəhvəyi rəngdə olur. Kataral-irinli axıntıda irin cisimcikləri bərabər paylanırlar və ya irin topacıqları formasında olurlar. İrinli eksudat xama konsistensiyasında olur, ağ, ağımtıl-sarı və ya sarımtıl-yaşıl rəngdə görünür.

İrinli burun axıntısı haymorit, frontit, bronxit, bronxoektaziya zamanı, xüsusilə qaramalın infeksiya rinotraxeitində rast gəlinir. Buna həmçinin, abseslərin (ağ ciyərin absesi) nəfəs yollarına açılması zamanı da təsadüf edilir. Atların saqqo xəstəliyində burun axıntısı qatı, ufalanmış (doğranıb tökülmüş) olmaqla öskürək və ya finxırma zamanı burundan böyük topalar formasında xaric olunur. Pis iyli irinli-ixarozlu axıntı bronxların mənfəzinə toplanmış patoloji eksudatın çürüməsi, ağ ciyər toxumasının parçalanması (ağ ciyərlərin qanqrenası) zamanı qeyd olunur. Çürümüş (karioz) iy burunun əlavə boşluqlarının irinli-ixarozlu iltihabının, burun sümüyünün nekrozunun sputnikidir. Aseton iyi ketozda əmələ gəlir.

Zəfəranı-sarı, «paslı» axıntı – ağ ciyərlərin fibrinozlu iltihabının əlamətidir. Tənəffüs yollarının krupozlu və ya differitik iltihabı zamanı axıntıda fibrin tellərinə və ya fibrin pilyonkasına rast gəlinir.

Burun dəliklərindən transsudatın axmasına qırtlağın və ya ağ ciyərlərin durğunluq ödemində təsadüf edilir. Ağ ciyərlərin ödemində transsudat sulu köpüklü mayeni xatırladır. Eritrositlər qarışdıqda burun axıntısı qırmızımtıl rəng alır və ət suyuna oxşayır.

Burundan qan axması nəfəs yollarında, əlavə burun boşluqlarında, ağ ciyərlərdə qanaxmanın olmasını göstərir. Burundan xaric orlan qan demək olar ki, həmişə açıq-qırmızı, ağ ciyərlərdən qanaxma zamanı isə köpüklü olur. Qanla axıntı hemorroji diatez zamanı rast gəlinir. Qan qusma zamanı qanın burun boşluqlarından çıxmasından əvvəl qusma hərəkətləri baş verir. Adətən qan laxtalanmış, tünd rəngdə, turş iyli olur, içində yem kütlələri görünür.

Burun axıntılarının miqdarı və xaric olma vaxtı patoloji prosesin xarakterindən asılıdır. Belə ki, tənəffüs yollarının və ağ ciyərlərin kəskin iltihabı zamanı ekssudasiya prosesi aktiv getdikdə burun axıntısı çox olmaqla, yaxşı nəzərə çarpır. Xroniki iltihab zamanı, əksinə burundan az miqdarda axıntı gəlir. Burun axıntısının qəfil çoxalması burunun əlavə boşluqlarına, patoloji genişlənmiş nəfəs yollarına, ağ ciyər boşluqlarına toplanmış ekssudatın çox hissəsinin xaric olması vaxtına təsadüf edir. Bronxoektaziyalarda və ağ ciyərlərin qanqrenasında burun axıntısı öskürək zamanı çoxalır. Baş aşağı saldıqda və heyvanın hərəkəti zamanı burun axıntısının miqdarının kəskin çoxalması üst çənə və alın boşluqlarının ekssudativ iltihabı zamanı baş verir.

Burunun bir dəliyindən axıntının gəlməsi burun toxumasının, onun əlavə boşluqlarının və hava kisələrinin bir tərəfli zədələnməsi zamanı qeyd olunur. İkitərəfli axıntıya patoloji prosesin xoanalardan arxada yerləşməsi zamanı rast gəlinir: traxeyanın və ağ ciyərlərin, udlağın, yem borusunun (udmanın pozulması), mədənin (qusma).

Mikroskopik tədqiqat zamanı burun axıntısında qanın formalı elementləri, epitel hüceyrələri, mikroorqanizmlər, helmintlərin yumurtaları və s. tapıla bilər. Açıq vəرم və ağ ciyərlərin qanqrenası zamanı axıntıda ağ ciyər toxumasının elastik lifləri görünür. Buzovların xlamidioz bronxopnevmoniyasında tənəffüs yollarının və ağ ciyərin epitel hüceyrələrinin sitoplazmasında spesifik virus cisimcik-əlavələri, mikoplazmada – mikoplazmalar tapılırlar.

Beləliklə, burun axıntısının qiymətləndirilməsi patoloji prosesin xarakteri və onun lokalizasiyası haqda fikir yürütməyə imkan verir.

Tənəffüs hərəkətləri. Tənəffüs hərəkətlərinin kliniki qiymətləndirilməsi heyvana baxışın, döş qəfəsinin perkussiyası və auskultasiyasının nəticələrinə əsaslanır. Lazım gəldikdə instrumental üsullardan istifadə edilir: rino- və pnevmoqrafiya.

Nəfəsalmanın tezliyinə və dərinliyinə, onun ritminə, tənəffüs hərəkətlərinin simmetrikliliyinə, tənəffüsləyə fikir verilir.

Sağlam heyvanlarda nəfəsalma və nəfəsvermə fazaları döş qəfəsinin genişlənməsi və daralması, qarın divarının, burun qanadlarının hərəkəti ilə, bəzən isə tənəffüs gücləndikdə onurğa sütununun və anusun nəzərə çarpacaq yerdəyişmələri ilə müşayət olunur. Hər bir nəfəsalma nəfəsvermədən kiçik pauza ilə ayrılır, özü də döş qəfəsinin hər iki hissəsinin böyüməsi və kiçilməsi bir bərabərdə və sinxron (simmetrik tənəffüs) baş verir. Tənəffüs hərəkətləri ritmik olurlar: onlar nəfəsalma və nəfəsvermənin fazalarının düzgün və müntəzəm növbələşməsi ilə xarakterizə olunurlar. Nəfəsalma nəfəsverməyə nisbətən bir qədər tez baş verir və onlar arasında nisbət belə olur: qaramalda – 1:1,2, donuzda – 1:1,1, atda – 1:1,8, itdə – 1:1,6. Tənəffüs ritmi qaçış, hürmə, fıxırma zamanı, fiziki gərginlikdən sonra dəyişə bilər.

Tənəffüs hərəkətlərinin sayı onların 1 dəqiqə müddətində sayılması ilə təyin edilir. Yalnız heyvan narahat olduqda, respirator aparatın müayinəsi çətinləşdikdə tənəffüs hərəkətləri 2-3 dəqiqə müddətində sayılır və 1 dəqiqə üçün orta rəqəm çıxarılır.

Müxtəlif heyvanlarda tənəffüs hərəkətlərinin sayı müxtəlifdir (cədvəl 5). Tənəffüs hərəkətlərinin dəyişməsi maddələr mübadiləsinin səviyyəsindən, heyvanın yaşından, cinsindən, cinsiyyətindən, konstitusiyasından və fizioloji vəziyyətindən asılıdır. Cavanlarda maddələr mübadiləsi yaşlılara nisbətən intensivdir, onur ki, cavan heyvanlar yaşlılara nisbətən tez-tez nəfəs alırlar. Tənəffüs hərəkətlərinin sayı heyvanın konstitusiyasından və cinsindən asılıdır. Belə ki, ərəb atlarında bu dəqiqədə 6-10, yarımqanlı ingilis atlarında – 9-12 tənəffüs hərəkətləri təşkil edir. Erkəklərdə tənəffüs hərəkətləri dişilərə nisbətən aşağıdır. Boğazlıqda tənəffüs hərəkətləri artır. Heyvanın fiziki yükü artdıqda (işlədikdə), yem qəbulu zamanı, ətraf mühitin temperaturu yüksəldikdə tənəffüs tezləşir. Bunu normada və patologiyada heyvanın tənəffüs hərəkətlərinin sayını qiymətləndirən zaman mütləq nəzərə almaq lazımdır.

Tənəffüs hərəkətlərinin patoloji dəyişməsi onların tezləşməsi (polipnoe) və seyrəkləşməsi (oligopnoe) formasında təzahür edir.

Tənəffüsün tezləşməsi bədən temperaturunun yüksəlməsi ilə müşayət olunan xəstəliklərdə, tənəffüs mərkəzinin toksinlərlə qıcıqlanması zamanı baş verir. Tənəffüsün reflektor tezləşməsi ağrı qıcıqlanmaları, sinir sisteminin zədələnməsi zamanı mümkündür. Ağ ciyərlərin tənəffüs səthinin azalması (pnevmoniya, qanqrena, alveolyar emfizema), qan sisteminin və qan dövranının patologiyaları (anemiya, ürək-damar çatışmazlığı) zamanı tənəffüs hərəkətlərinin sayı çoxalır. Tənəffüsün tezləşməsinin bir səbəbi də qanın oksigenlə az doyması (hipoksiya) və onda karbon qazının toplanmasıdır (hiperkapniya).

Tənəffüsün seyrəkləşməsi baş beyinin zədələnmələri səbəbindən tənəffüs mərkəzinin blokada alınması, doğumdan sonrakı parez, ketoz, intoksikasiyalar, aqonal vəziyyət zamanı rast gəlinir. İri bronxların daralması nəticəsində tənəffüs çətinləşir, nəfəsalma və nəfəsvermə fazaları uzanır və nəticədə tənəffüs hərəkətlərinin sayı azalır.

Cədvəl 5. Müxtəlif növ heyvanların tənəffüs hərəkətlərinin sayı

Heyvanın növü	1 dəqiqədə tənəffüs hərəkətlərinin sayı	Heyvanın növü	1 dəqiqədə tənəffüs hərəkətlərinin sayı
Qaramal	12-25	Dovşan	50-60
Dəvə	5-12	Tülkü	14-30
Şimal maralı	8-16	Şimal tülküsü	18-48
Qoyun və keçi	16-30	Su samuru	40-70
At	8-16	Toyuqlar	12-30
İt	14-24	Qazlar	9-20
Pişik	20-30	Ördəklər	16-30

Tənəffüsün ritminin pozulması fasiləli, çeyn-stoks, biot, kussmaul, kussmaul, qrokk tənəffüçləri və tənəffüs hərəkətlərinin simmetriyasının pozulması formasında rast gəlinir.

Fasiləli və ya titrəyişli tənəffüs – tənəffüs ritminin pozulması olub nəfəsalma və ya nəfəsvermə və ya onların hər ikisi haçalanaraq müəyyən bir fasilə ilə davam edir. Fasiləli tənəffüse plevrit, mikrobronxit zamanı, beyin qişalarının zədələnməsi səbəbindən tənəffüs mərkəzinin oyanması pozulduqda, uremiya, ketoz, doğumdan sonrakı parez, aqoniya və s zamanı təsadüf edilir. Bu həmçinin, sağlam heyvanlarda psixi oyanmalar (həyəcanlanma, qorxu) zamanı və qeyri-təbii şəraitdə də baş verə bilər.

Çeyn - S t o k s t ə n ə f f ü s ü - tənəffüs hərəkətlərinin baş verməsinin periodikliyi və onlar arasında pauzanın olması ilə xarakterizə olunur. Xəstə heyvanlarda tənəffüs hərəkətlərinin tədricən artır, sonra tam dayanana kimi zəifləyir və 15-30 saniyəlik pauza ilə əvəz olunur. Bunun patogenezinin əsasında tənəffüs mərkəzinin oksigenlə az təmin olunması və onun oyanmasının zəifləməsi durur.

B i o t t ə n ə f f ü s ü – tənəffüs ritminin pozulması olub, bu zaman düzgün tənəffüs hərəkətlərinin arası bir neçə saniyədən bir dəqiqəyədək davam edən pauza ilə kəsilir. Bunun əmələ gəlmə mexanizmi çeyn-stoks tənəffüsündə olduğu kimidir.

Biot və çeyn-stoks tənəffüslərinə baş beyinin zədələnməsi zamanı rast gəlinir və proqnozun pis olması kimi qiymətləndirilir.

Q r o k k u n d i s s o s a s i y a e d ə n t ə n ə f f ü s ü – tənəffüs mərkəzinin koordinasiya qabiliyyətinin pozulması səbəbində əmələ gəlir və bu zaman tənəffüs əzələlərinin bir qrupunun və diafraqmanın hormonik işi pozulur. Nəticədə döş əzələlərinin fəaliyyəti diafraqmanın fəaliyyətinə uyğun gəlmir, yəni döş əzələlərin nəfəsvermə vəziyyətində orduğu halda diafraqma nəfəsalma vəziyyəti alır. Məsələn, döş qəfəsinin irəli və orta hissəsi nəfəsalma vəziyyətində olduğu halda arxa hissəsi elə bil ki, nəfəsvermə hərəkətləri edir. Dissosasiya edən tənəffüs baş beyinin absesində, menigitdə, bəzən aqoniya zamanı ola bilər.

K u s s m a u l u n b ö y ü k t ə n ə f f ü s ü – nəfəsalma və nəfəsvermə fazalarının uzanması və dərinləşməsi ilə xarakterizə olunur. Nəfəsalma kəskin, fitləyici səs, xırıltı, fısıltı ilə müşayiət olunur. Heyvanlarda kəllədaxili təzyiqlə artıqda (beyinin ödemi, hidropsu) rast gəlinir.

A s i m m e t r i k t ə n ə f f ü s döş qəfəsinin sağ və ya sol tərəfinin həcmində və tənəffüs hərəkətlərinin amplitudasının artması və ya azalması ilə təzahür edir.

Döş qəfəsinin bir tərəfinin həcmcə böyüməsinə plevra boşluğunda çoxlu miqdarda ekssudatın (birtərəfli plevrit), qanın (hemotoraks), havanın (pnevmtoraks) toplanması zamanı rast gəlinir. Belə hallarda döş qəfəsinin zədələnmiş tərəfində tənəffüs hərəkətləri zədələnməmiş tərəfə nisbətən bir qədər ləngiyirlər. Bəzən döş qəfəsinin bir tərəfi həcmcə kiçilir. Buna plevra boşluğunun tam bitməsi, bronxun tutulması, ağ ciyərin və ya onun bir payının atelektazi zamanı təsadüf edilir. Döş qəfəsinin kiçilmiş tərəfində tənəffüs hərəkətləri məhdudlaşdırılırlar. Asimmetrik tənəffüs birtərəfli quru plevrit, qabırğanın qırılması zamanı qeyd olunur.

Tənəffüsün tipi döş (qabırğa, kostal), qarın (abdominal) qarışıq (kostal-abdominal) olur.

Döş tipli tənəffüs döş qəfəsinin kəskin ifadə olunmuş respirator ekskursionları ilə xarakterizə olunur. Abdominal tipli tənəffüs zamanı qarın divarının hərəkətləri daha kəskin görünür. Qarışıq tipli tənəffüsdə döş qəfəsi və qarın divarının tənəffüs hərəkətləri eyni səviyyədə olur. Sağlam heyvanlarda nadir hallar istisna olmaqla tənəffüs qarışıq tiplidir. Yalnız bəzi itlərdə tənəffüs döş tiplidir. Tənəffüs aparatının və onlarla bağlı olan orqanların zədələnməsi tənəffüsün tipinin dəyişməsinə səbə ola bilər. Yuxarı tənəffüs yollarının traxeyanın bifurkasiyasına kimi sahədə stenozu, diafraqmanın əzələlərinin patoloji dəyişməsi, innervasiyanın pozulması, tənəffüs orqanlarının həcmcə böyümüş qarın boşluğu üzvləri tərəfindən sıxılması zamanı tənəffüs döş tipli olur. Buna diafraqma sinirinin zədələnməsi, diafraqmanın iltihabı və cırılması, işgənbənin timpaniyası, mədənin iti genişlənməsi, peritonitdə döş boşluğuna ekssudatın, assitdə transsudatın toplanması zamanı rast gəlinir.

Abdominal tipli tənəffüsün əmələ gəlmə səbəbləri bunlar ola bilər: ağ ciyər toxmasının elastikliyinə azalması (alveolyar emfizema, pnevmoniya, ağ ciyərlərin qanqrenası, mikrobronxit, bronxial astma); döş qəfəsinin ağırlı olması (qabırğanın qırılması, kostal plevranın iltihabı); döş boşluğuna plevrit zamanı ekssudatın, hidrotoraks zamanı transsudatın, hemotoraks zamanı qanın toplanması.

Təngənəfəslik (töyşümə) – daxili və xarici tənəffüsün pozğunluğu səbəbindən tənəffüs aktının pozulmasını xarakterizə edən simptomlar kompleksidir. İspirator (nəfəsalma), ekspirator (nəfəsvermə) və ispirator-ekspirator (qarışıq) təngənəfəsliklər ayırd edilir.

İspirator təngənəfəslik nəfəsalmanın çətinləşməsi ilə xarakterizə olunur; yuxarı tənəffüs yollarının daralması nəticəsində ağ ciyərlərə havanın daxil olmasının çətinləşməsi zamanı əmələ gəlir. Yuxarı tənəffüs yollarının stenozu selikli qişanın iltihabı və şişməsi, qırtlağın ödemi zamanı onun mənfəzinin daralması, fişiltılı nəfəs tutulması zamanı səs yarığının daralması, tənəffüs yollarının böyümüş limfa düyünü ilə, şişlərlə sıxılması səbəbindən baş verə bilər. Nəfəsalmanın çətinləşməsi zamanı döş qəfəsini genişləndirən əlavə ispirator aparat işə düşür. Məsələn, lazımı miqdarda hava almaq məqsədilə heyvan xüsusi poza alır: başını və boynunu irəli uzadır, ön ətrafları aralı qoyur, dirsəkləri xaricə doğru dönür, burun dəlikləri genişlənir. Nəfəsalma zamanı döş qəfəsinin aktiv genişlənməsi döşdaxili təzyiğin kəskin azalmasına və qabırğaarası əzələlərin döş boşluğuna tərəf güclü çəkilməsinə səbəb olur. Nəfəsalma fazası uzanır, tənəffüs gərgin olur.

Ekspirator təngənəfəslik nəfəsvermənin çətinləşməsi ilə təzahür edir. Əgər sağlam heyvanlarda nəfəsvermə zamanı döş qəfəsi passiv enirsə, ağ ciyərlə isə özünün elastikliyi sayəsində yığılır və düşürsə, onda xzəstəliklər zamanı ağ ciyərlərin elastikliyi azaldığından bu baş vermir; belə hallarda nəfəsvermənin passiv fazası qarın presi və döş qəfəsinin ekspirator əzələlərinin aktiv (güclənmiş) işi hesabına həyata keçirilir. Tənəffüs qarın tipinə çevrilir, nəfəsvermə isə ikiləşir. Qarın əzələlərinin yığılması sayəsində qarındaxili təzyiq artır, diafraqma döş boşluğuna tərəf yerini dəyişir və ağ ciyərlərdən havanın qovulması asanlaşır.

Kliniki olaraq bu təngənəfəslik nəfəsvermənin çətinləşməsi və uzanması ilə, qarın divarının qabırğaların qövsü boyu aşağı düşməsi və orada şırım əmələ gəlməsi ilə, qarın divarının qalça nahiyəsində titrəməsi ilə, anusun şişkinləşməsi ilə təzahür edir. Nəfəsvermə zamanı qabırğaarası boşluqlar şişkinləşirlər, çünki diafraqmanın yerini dəyişməsi dövründə mənfi döşdaxili təzyiq müsbətə çevrilir.

Ekspirator təngənəfəslik alveolyar emfizema, ağ ciyərlərin qanqrenası, pnevmoniyalar, mikrobronxit, bronxial astma zamanı baş verir.

Q a r ı ş ı q t ə n g ə n ə f ə s l i k nəfəsalmanın və nəfəsvermənin çətinləşməsi ilə xarakterizə olunur. Bronxit, pnevmoniya, miokardit, perikardit, anemiya zamanı daxili və xarici tənəffüs aparatının zədələnməsi nəticəsində əmələ gəlir.

Təngənəfəsliyin ifadə olunmasına görə yüngül və ağır forması ayırd edilir. Yüngül, «gizli» təngənəfəslik sakit halda bilinmir və yalnız fiziki gərginlik zamanı nəzərə çarpır. Ağır töyşümə isə hətta heyvan sakit olan hallarda da bilinir və fiziki gərginlik zamanı kəskin güclənir.

Qəfil baş verən və tez progressivləşən təngənəfəslik *nəfəs tutulması və ya tənqişmə (boğulma)* adlanır. Bu səs bağlarının və ya bronxların spazmı, qırtlağın mənəfinin şişlərlə və ya yad cisimlə tutulması, ağ ciyər arteriyasının emboliyası, miokardın infarktı, iri damarların cırılması və bununla bağlı çoxlu qanitmələr (posthemorragik anemiya) zamanı baş verir.

Oskürək – qırtlağın, traxeyanın, bronxların və plevranın reseptorlarının qıcıqlanmasına qarşı verilən reflektor reaksiyadır. Hesab edilir ki, ağ ciyerdə baş verən patoloji dəyişikliklər öskürək törətmir. Ağ ciyər xəstəlikləri zamanı baş verən öskürəyin səbəbi bronxların və plevranın patoloji prosesə tutulması ilə izah olunur. Dilin kökünün, udlağın selikli qişasının, xarici eşitmə yolunun və başqa orqanların qıcıqlanması səbəbindən də öskürək baş verə bilər.

Öskürək mürəkkək tənəffüs aktı ilə müşayət olunur: dərindən nəfəsalma və səs yarığının bağlanması, döş qəfəsinin ekspirator dəyişməsi və tənəffüs yollarında qalmış havanın sıxılması; səs bağlarının qəfil açılması və hava axınının xarakterik səs ilə xaricə atılması. Nəfəsalma nə qədər güclü və nəfəsvermə nə qədər gərgindirə, öskürək təkəninin intensivliyi də bir o qədər böyük olur. Öskürək refleksinin genezində uzunsov beyində yerləşmiş öskürək mərkəzinin oyamasının böyük rolu vardır.

Öskürək – müdafiə reaksiyasıdır və onun köməyi ilə tənəffüs yolları toz hissəciklərindən, selikdən ekssudatdan təmizlənir. Amma bu mənfi, patoloji də ola bilər. Güclü, uzunmüddətli, üzücü öskürək xarici tənəffüsün pozulmasına, qan dövranının nasazlığına səbəb olur.

Öskürək güclü və zəif, tez-tez və seyrək, uzunmüddətli və qısa, ağrılı və az ağrılı, quru və nəm ola bilər. Öskürəyin xarakteri patoloji prosesin xüsusiyyətindən, onun tənəffüs orqanlarında lokalizasiyasından və başqa faktorlardan asılıdır.

Qırtlaq və traxeya zədələndikdə öskürək güclü, uca, qısa və qırıq-qırıq olur. Əgər patoloji prosesə səs telləri də qarışırsa, onda o xırıltılı və boğuş olar.

Ağ ciyərlərdə patoloji proses olduqda öskürəyin xarakteri dəyişir. Ağ ciyər toxumasının elastikliyinə azalması səbəbindən öskürək təkəni

zamanı hava tənəffüs yollarından və ağ ciyərdən nisbətən yavaş çıxır, zəif gücə malik olur, davamlı, boğuq və dərin olur.

Plevra zədələndikdə öskürək döş qəfsinin kəskin ifadə olunan ağrıları ilə müşayət olunur. Ağrı sindromu başı və boyunu irəli uzatmaqla, qabaq ətraflarının yerə döyməklə, inildəməklə xarakterizə olunur. Heyvan həyəcanlı olur, yersiz çeynəmə və udqunma hərəkətləri edərək öskürəyi dəf etməyə çalışır. Axırncı arabir öskürməyə də keçə bilir.

Burunun selikli qişasının reseptorlarının qıcıqlanması zamanı öskürəyə bənzər (proobrazı) hal – asqırma, fınxırma baş verir.

Nəm öskürək nəfəs yollarında maye ekssudatın toplanması zamanı əmələ gəlir. Belə ekssudatın öskürüb tüpürülməsi və hayxırılması nisbətən sərbəst baş verir. Nəm öskürəyə maye ekssudatın toplanması ilə keçən iti kataral laringit, traxeit, bronxit zamanı təsadüf edilir. Tənəffüs yollarının yarım iti və xroniki iltihabı zamanı ekssudat bir qədər qatılaşır, çünki onun maye hissəsi buxarlanır və qismən geri sorulur. Qatı, yapışan, çətin ayrılan ekssudatın olması quru öskürəyin yaranmasına səbəb olur. Quru öskürək tənəffüs yollarının selikli qişasının krupozlu iltihabı zamanı rast gəlinir və nəm öskürəyə nisbətən daha ağırlı olur. Bəzən ağırlı quru öskürək tutmalar formasında baş verir.

Bəzi hallarda tənəffüs yollarının, ağ ciyərlərin və plevranın ağır iltihabına baxmayaraq öskürək refleksi dəf olunur. Bu orqanizmin intoksikasiyası və sinir sisteminin üzülməsi ilə əlaqədardır. Öskürək refleksinin dəf olunması mənfi proqnostik əlamət hesab olunur.

Heyvanların müayinəsi zamanı süni öskürəyin yaradılmasına xüsusi fikir verilir. Atlarda bunu traxeyanın birinci həlqələrinə və ya qırtlağın çalovvari qiğirdağına təzyiq etməklə yaratmaq mümkündür. Qaramalda ovucun içi ilə burun dəliklərini qapamaq və heyvan narahat olana kimi saxlamaq lazımdır. Nadir hallada döş qəfəsinə perkussiya etməklə, cidovluq nahiyəsində dərinliyi əllə yığıb eyni zamanda döş qəfəsinə təzyiq etməklə öskürək yaramaq mümkündür. Dilin tez-tez enerjili çəkilib buraxılması qırtlaqda sinir uclarının qıcıqlanmasına və öskürəyə səbəb olur. Xırda gövşəyənlərdə öskürək yaratmaq üçün qırtlaq sıxılır, döş qəfəsinə ovucla zərbələr endirilir və ya nəfəs müvəqqəti dayandırılır. Donuzları zorla yerindən qaldıraraq yeritdikdə öskürək əmələ gəlir. Heyvanları binadan təmiz havaya çıxardıqda onların çox hissəsi öskürürlər. Ətyeyənlərdə öskürək yaratmaq üçün döş qəfəsinə təzyiq etmək və ya ovucun içi ilə tiqqıldatmaq lazımdır.

Yuxarı tənəffüs yollarının müayinəsi

Burunun müayinəsi. Əsasən baxış keçirilir və bəzən palpasiya aparılır. Burun boşluğunun dərinliyi yerləşən sahələrinə dəqiq baxmaq üçün işıqlandırıcı cihazlardan (rinoskoplar, reflektor, cib elektrik fənəri)

istifadə edilir. Bəzi hallarda rinosistoscopiya (xlamidiya və mikoplazma bronxopnevmoniyalarının, ağ ciyərlərin qanqrenasının diaqnostikası zamanı) aparılır.

Buruna baxış keçirən zaman selikli qişasının vəziyyətinə, şişkinliyin, səpkilərin, yaralanmaların, şişlərin, mexaniki zədələnmələrin olmasına fikir verilir.

Bütün heyvanlarda, atlardan başqa, burun dəliyi böyük deyil, odur ki, onların ətraflı müayinə edilməsi mümkün olmur.

Qaramalda burunun selikli qişası solğun-cəhrayı rəngdə görünür, çox vaxt piqmentli olur, xüsusilə qabaq hissəsində; onun səthində yastı qabarmalar və nöqtəşəkilli çuxurlar olur, burun yolunun xarci bucağında, dəri ilə selikli qişanın arasında gözyaşı kanalının dəliyi yerləşir. Atlarda burun boşluğunun selikli qişası cəhrayı olur, yalnız burun arakəsməsi nahiyəsində yüngül göyümtüldür.

Selikli qişanın rənginin patoloji dəyişmələri sianozluqla (göyümtüllüklə), solğunluqla, sarılıqla və qızarma ilə ifadə olunur. Burunun selikli qişasının sianozu ürək-damar və tənəffüs çatışmamazlığında, solğunluq – anemiyalarda, sarılıq – sarılıqlarda qeyd olunur. Selikli qişanın qızarması burunun iti katarı və qan damarlarının aktiv hiperemiyası ilə keçən digər xəstəliklərdə baş verir. Xroniki rinit zamanı qan damarları boşalır və selikli qişası solğun görünür. Selikli qişanın məhdud dəyişmələrinə (nöqtəşəkilli və ya ləkəşəkilli qan sağıntıları) hemorroji diatez, sepsis, qanlı yumşaq xəstəliyində rast gəlinir.

Selikli qişaların şişməsi onun patoloji ekssudatla infiltrasiya olunması zamanı qeyd olunur. Şişmə nəticəsində burun yollarının mənfəzi daralır.

Burunun selikli qişasında düyüncüklərə, pustulalara və divteritik ərpə rast gəlinir. Selikli qişanın tamliğının pozulması siyrıntıların, yaraların, xoraların, nekrozların olması zamanı baş verir. Siyrıntılar adətən səthi olurlar. Yaralar müxtəlif ola bilərlər: bəzi hallarda onlar cüzi olurlar, başqa hallarda – nisbətən iri ölçülü və dərin olurlar. Xoralar səthi və ya eroziv və dərin olurlar. Epitelial örtük zədələndikdə, məsələn follikulyar rinit zamanı səthi xoralar əmələ gəlir. Qaramalda xoralara yaman kataral isitmə zamanı, atlarda –faritgit, saqqo zamanı rast gəlinir. Manqo yaraları burun arakəsməsinin selikli qişasının yuxarı hissəsində, az hallarda başqa yerlərdə yerləşirlər. Onlar dərin, kənarları nahamar və qalınlaşmış olurlar, dibləri salayabənzər olur.

Burunu müayinə edərkən çox vaxt burun yollarının patoloji daralması nəticəsində fısıldama eşidilir. Burun boşluğunda patoloji ərp, ekssudat və ya transsudat toplandıqda xırda heyvanlarda bəzən nəm, qabarcıqlı xırıltılar eşidilir.

Palpasiya ilə yenitörəmələr və çapıqlar müəyyən olunur. Burunun selikli qişası vazelin və ya yağ çəkilməmiş şəhadət və orta barmaqlarla

palpasiya olunurlar. Antropozoonozlara şübhə olduqda rezin əlcəklərdən istifadə olunur.

Burunda distrofik-atrofik dəyişikliklər, onun deformasiyası donuzların atrofik rinit və buzovların mikoplazmalı rinopnevmoniya xəstəliklərində qeyd olunur. Burunun formasının dəyişməsi dərinin iltihabı zamanı şişməsi, raxit zamanı sümüklərin deformasiyası səbəbindən ola bilər.

Burunun əlavə boşluqlarının müayinəsi. Burunun əlavə boşluqları – üst çənə və alın cibcikləri, hava kisələri – inspeksiya, palpasiya və perkussiya üsulları ilə müayinə edilirlər. Xüsusi üsullarda rentgenoskopiya (rentgenoqrafiya) böyük əhəmiyyət kəsb edir. Hava kisələrini müayinə etmək üçün rinolarinqoskopiya və kateterizasiya üsullarından istifadə edilir. Lazım gəldikdə üst çənə və alın cibciklərinin trepanasiyası və hava kisələrində cərrahiyyə əməliyyatı aparılır.

İnspeksiya zamanı alın cibciklərinin və hava kisələrinin xarici konturlarının dəyişməsinə müəyyən etmək olar. Burunun əlavə boşluqlarının xarici divarlarının qabarmasına və başın üz hissəsinin konturlarının dəyişməsinə cibciklərin iltihabı, onların ekssudatla dolması və empiyamanın inkişaf etməsi zamanı təsadüf edilir. Yaman kataral isitmə, sümüklərin distrofiyası və bad xassəli şişləri zamanı başın üz hissəsinin deformasiyası qeyd olunur.

Palpasiya vasitəsilə cibcikləri örtən dərinin şişməsinə, onun xassələrinin dəyişməsinə, zədələnmiş sümüklərin hissiyyatını, onların yumşalmasını və əyilməsini müəyyən etmək olur. Sümüklərin həssaslığının artması - cibciklərin iltihabının başlanğıc simptomudur və hələ başqa əlamətlər olmadıqda, bu əsəqlə təyin edilir. Cibciklərə çoxlu miqdarda ekssudat toplandıqda və sümük əsasının zədələnməsi zamanı palpasiya vasitəsilə sümük lövhəsinin yumşalmasını müəyyən etmək olur ki, bu da sümüklərin dərin distrofik zədələnməsini göstərir. İltihab nəticəsində əmələ gəlmiş şişkinlik yumşaq konsistensiyaya malik olur və flutuasiya verir. Meteorizm zamanı hava kisəsinin divarı gərgin və elastik olur.

Əlavə boşluqların perkussiyası zamanı perkussiya səsinin xarakterinə görə onların daxilində ekssudatın olub-olmamasını müəyyən etmək olur. Sağlam heyvanlarda burunun əlavə boşluqları hava ilə dolu olduqları üçün qutu səsi, hava kisələri - timpanik səs verirlər. Burunun əlavə boşluqları ekssudatla dolu olduqda (ekssudativ frontit, haymorit, aerosistit) onlar küt perkussiya səsi verirlər.

Qırtlaq və traxeyanın müayinəsi. Qırtlaq və traxeya nahiyəsinin xarici müayinəsi zamanı inspeksiya, palpasiya və auskultasiyadan istifadə edilir. Lazım gəldikdə rentgenoskopiya (rentgenoqrafiya), diaqnostik larinqo-traxeotomiya aparılır.

Nəzərdən keçirərkən qırtlaq və traxeyanın formasının dəyişməsi müəyyən edilir: deformasiya, əyilmə, həcmcə böyümə.

D e f o r m a s i y a v ə ə y i l m ə bu orqanlara həcmcə böyümüş qalxanabənzər vəzinin (zob) və ya genişlənmiş hava kisəsinin (empiyema, meteorizm) təzyiqli nəticəsində baş verə bilər.

Qırtlaq və traxeyanın *h ə c m c ə b ö y ü m ə s i* laringo-traxeit zamanı onların iltihabi infiltrasiyası nəticəsində baş verir. Qırtlağın iltihabi ödemi infeksiya xəstəliklərdə (donuzlarda qarayara zamanı, buzovlarda mikoplazma rinopnevmoniyası zamanı) müşahidə edilir. Şişkinlik həmçinin dəridə də qeyd olunur. Qırtlaq və traxeyanın durğunluq ödemi qan dövranı pozğunluqlarında, xüsusilə ürək-damar çatışmazlığında ola bilər. Qaramalın travmatik perikarditi zamanı ödem nəinki qırtlaq və traxeya nahiyəsinə, həmçinin döş altına, boyuna, çənəaltı boşluğuna da yayılır.

Palpasiya. Qırtlaq və traxeya nahiyəsinin konsistensiyasının, həssaslığının, yerli temperaturunun dəyişməsi müəyyən edilir. Ödemli toxuma xəmirvari konsistensiyaya malik olur. Qırtlaq və traxeyanın həssaslığı iltihab zamanı artır. Bu halda palpasiya heyvanda öskürək və ümumi hərəkət reaksiyası verir. Durğunluq hallarında qırtlaq və traxeyada ağrı olur.

Qırtlaq və traxeya nahiyəsində iltihabi ödem olduqda yerli temperatura qalxır, durğunluq ödemində dəyişmir və ya hətta aşağı düşür.

Palpasiya vasitəsilə həmçinin qırtlaq və traxeyanın titrəməsinə – hiss olunan stenotik səsi müəyyən etmək olur. Qırtlağın daralmış sahəsindən keçən hava axını orqanın toxumalarının titrəməsinə səbəb olur ki, onların vibrasiyası palpasiya zamanı asanlıqla hiss olunur.

Qırtlağın hemipleqiyası zamanı palpasiya vasitəsilə çalovabənzər qığırdağın bir tərəfli yamşaqlığı müəyyən olunur və həmin sahəyə təzyiqli etdikdə fitləyici asfiksiya baş verir.

Auskultasiya. Sağlam heyvanlarda nəfəs yollarının nahamar olması səbəbindən hava axınının əmələ gətirdiyi səslər eşidilir. Nəfəsalma və nəfəsvermə zamanı havanın təkanla hərəkəti tənəffüs borusunun yerlərdə daralması və bəz yerlərdə isə genişlənməsi ilə əlaqədardır. Burun dəliklərinin kiçik mənfəzi geniş burun boşluğuna keçir ki, ondan sonra dar burun yolları gəlir. Sonra geniş udlaq qığı, ondan sonra səs tellərinin əmələ gətirdiyi dar yarıq və sonqra isə geniş traxeya boşluğu açılır. Beləliklə, nəfəs yolları müxtəlif kalibrli borular sistemini əmələ gətirirlər. Ona görə də, nəfəsalma zamanı hava axını təkanvari hərəkət etməklə gah sürətlənir, gah da yavaşlayır. Hava axınının qeyri-bərabər hərəkəti – vibrasiyaların səbəbi olmaqla, auskultasiya zamanı stetonik səsin eşidilməsini təmin edir. Səsin harada eşidilməisdən asılı olaraq – qırtlağın səthində, traxeyada və ya döş qəfəsində (kürek sümüyünün arxasında), onu ya laringeal, ya traxeal, ya da bronxial (fizioloji) adlandırırlar. Bu tənəffüs sisteminin müxtəlif hissələrində dəyişmiş eyni səsdür.

Qırtlağın və traxeyanın mənfəzinin daralması baş verən zədələnmələrində laringeal tənəffüs güclənir və bu zaman güclü, gobud stenotik səs eşidilir.

Qırtlaq və traxeyada nəm və quru xırıltılar əmələ gələ bilirlər. Nəm xırıltılar qovuqların partlaması, qaynama, pıqqıldama formasında eşidilir. Nəm xırıltıların əmələ gəlməsi alınan və verilən hava axınının nəfəs borusunun mənfəzində olan ekssudatı, transsudatı və ya qanı «çalxalması» ilə əlaqədardır. Nəm xırıltılara kəskin larinqotraxeitdə, qırtlaq və ağ ciyərin ödemində, ağ ciyər qanaxmalarında təsadüf edilir. Quru xırıltılar ciyilti, cırıltı səsini xatırladırlar. Bunlar adətən qırtlaq və traxeyanın özülü ekssudatla örtülməsi zamanı əmələ gəlirlər.

Daxili müayinə baxmaq və endoskopiya vasitəsilə aparılır. Qaramalda qırtlağa daxili baxış ŞOQ cihazı vasitəsilə aparılır.

Qırtlağa daxili baxış yalnız quşlarda və ətyeyənlərdə mümkündür. Qırtlağın selikli qişasında patoloji dəyişikliklər qızartı, fibrinoz və differitik pilyonkaların əmələ gəlməsi, yaralanma və şişlərin inkişafı formasında qeyd olunurlar. Qırtlağın şişlərini onlar səs tellərindən qabaqda yerləşdikdə görmək mümkündür. Qayıdan sinirin iflici və çalovabənzər qığırdağın düşməsi zamanı səs yarığı asimmetrik, qırtlağın ödemi zamanı isə bağlı olur.

Traxeotomiyanı həm diaqnostik həm də terapevtik məqsədlərlə aparırlar. Müalicə məqsədi ilə traxeotomiya qırtlağın kəskin ödemində və başqa xəstəliklərdə heyvanın həyati üçün təhlükə olan, yeni onun asfiksiyadan ölə biləcəyi hallarda aparılır.

Qalxanabənzər vəzinin müayinəsi

Qalxanabənzər vəzi tənəffüs orqanlarına aid olmasa da, onun müayinəsi qırtlaq və traxeyanın müayinəsi ilə bir yerdə keçirilir. Bu onunla izah olunur ki, qırtlaq, traxeya və qalxanabənzər vəzi anatomik olaraq bir-biri ilə çox sıx bağlıdırlar. Qalxanabənzər vəzi, xüsusilə o həcmcə böyüdükdə, inspeksiya və palpasiya üçün çox əlverişlidir. Müayinə zamanı qalxanabənzər vəzinin ölçülərinə, konsistensiyasına, hərəkliliyinə və ağırlı olmasına fikir verilir. Yod çatışmamazlığı zamanı qalxanabənzər vəzi parenximatöz hiperplaziyaya məruz qalır; onda düyünlər və kistalar əmələ gəlir. Orqanın həcmi böyüyür (zob). Zob ilə xəstə inəklərdə bir halda qalxanabənzər vəzinin iki payını bir-biri ilə birləşdirən boynu həcmcə böyüyür, başqa hallarda – paycıqların birtərəfli və ya ikitərəfli böyüməsi qeyd olunur. Vəzinin paycıqları toyuq yumurtası boyda ola bilirlər. Orqanın eonsistensiyası elastik-bərk, forması qabarlı və ya paycıqlı olur. Qoyun və keçilərdə, yeni doğulmuş buzovlarda zob kəskin bilinir. Bəzən heyvana xarici baxış keçirən zaman o nəzərə çarpır. Zob xəstəliyi

bazedizm və miksedema (dombagözlülük, dilin böyüməsi, baş, boyun və qasıq nahiyələrində selikli ödemlər) əlamətləri ilə müşayət olunur.

Döş qəfəsinin müayinəsi

Döş qəfəsi baxmaq, palpasiya, perkussiya və auskultasiya üsulları ilə müayinə edilir. Plevra boşluğundan patoloji eksudatı çıxarmaq və onu tədqiq etmək üçün torakosintez aparılır. Rentgenoloji, xüsusilə flüorqrafik üsul çox böyük əhəmiyyətə malikdir.

İnspeksiya

Döş qəfəsinə baxış keçirən zaman onun formasına və ölçüsünə fikir verilir. Cavanların döş qəfəsinin raxitik deformasiyası vitamin-mineral mübadiləsinin pozulması və qabırğaların distrofiyası səbəbindən baş verir. Bu halda döş həcmcə kiçilir – daralır, ki, bu da döş qəfəsinin ekskursiyasını azaldır, xarici tənəffüsün pozulmasına və ağ ciyər xəstəliklərinin (atelektaz, atelektatik bronxopnevmoniya və s.) baş verməsinə səbəb olur. Döş qəfəsinin deformasiyası ağ ciyərlərin strukturuna və funksiyasına təsir edir və əksinə, ağ ciyərlərin zədələnməsi döş qəfəsinin formasının, ölçülərinin və funksiyasının dəyişməsinə səbəb ola bilər. Ağ ciyərin hər iki tərəfinin atelektazı zamanı döş qəfəsi həcmcə kiçilir və onun tənəffüs hərəkətləri dəyişir. Birtərəfli atelektaz (ağ ciyərin bir tərəfinin büzüşməsi) döş qəfəsinin həcmnin birtərəfli kiçilməsinə və tənəffüsün simmetriyinin dəyişməsinə səbəb olur. Döş qəfəsinin ikitərəfli genişlənməsinə alveolyar emfizema zamanı təsadüf edilir. Ağ ciyərlərin kəskin patoloji şişməsi zamanı döş qəfəsi çəlləyəbənzər forma alır. Plevra boşluğunda eksudatın (birtərəfli plevrit) və ya havanın (pnevmotoraks) toplanması döş qəfəsinin birtərəfli genişlənməsinə səbəb olur. Döş qəfəsinə baxış keçirən zaman döşaltı nahiyənin ödeminə, qabırğaların raxit nəticəsində dəyişmələrinə və s. rast gəlinə bilər.

Palpasiya

Palpasiya vasitəsilə döş qəfəsinin hissələrinin temperaturunun, hissiyatının, kornsistensiyasının, formasının dəyişməsi təyin edilir, «hiss olunan» səslər, döş divarının titrəyişləri müəyyən olunur.

Yerli temperaturun artması plevrit, abseslər (səthi və dərin), dərinin və dərialtı toxumanın iltihabi ödemi zamanı müşahidə edilir. Durğunluq ödemləri zamanı adətən döş qəfəsinin temperaturu aşağı düşür.

Döş qəfəsinin həssaslığının artmasına dərinin, dərialtı toxumanın, qabırğaarası əzələlərin, plevranın iltihabi zədələnmələri, qabırğanın sınıması zamanı rast gəlinir.

Döş qəfəsinin konsistensiyası dərinin və dərialtı toxumanın iltihabı, ödemlər və başqa patoloji proseslər zamanı dəyişir. Əgər dəri və dərialtı toxuma eksudatla və ya transsudatla hopursa, onda palpasiya olunan toxumalar xəmirvari konsistensiyada olurlar. Krepitasiya dərialtı toxumanın emfizemasında, qaramalın emfizematoz karbunkulunda müşahidə edilir. Hiss olunan səslər plevrada və ya perikardda fibrin toplandıqda, plevra vəərəqlərinin və ya perikardın səthinin kələ-kötür, qabarlı olması nəticəsində əmələ gəlirlər. Tənəffüs və ürəkdöyünmə zamanı bir birinə sürtünən seroz qişalar vibrasiya və palpasiya ilə hiss olunan döşün özünəməxsus titrəməsini törədirlər. Nəfəsalma və ya nəfəsvermə vaxtı və ya hər iki fazada vibrasiyanın hiss edilməsi fibrinozlu plevritin olmasını göstərir. Fibrinozlu plevro-perikardit zamanı hiss olunan səslər ürək fəaliyyəti ilə üst-üstə düşürlər. Hiss olunan səslər bronxit və səsin titrəməsi zamanı da baş verə bilərlər.

Perkussiya

Döş qəfəsinin müxtəlif sahələrinin perkussiyası zamanı alınan perkussiya səslərinin xarakterinə görə orada olan orqan və toxumaların fiziki və morfo-funksional vəziyyəti haqda fikir yürütmək olar. Döş qəfəsi və orada olan orqan və toxumalar həm funksional, həm də morfoloji cəhətdən bir-biri ilə bağlıdırlar.

Müxtəlif heyvanların anatomo-fizioloji strukturu, eyni zamanda orqanların fiziki xassələri eyni deyil. Heyvanlar bədən ölçülərinə görə, döş qəfəsinin həcminə görə, döş əzələlərinin inkişafına görə, ağ ciyərlərin elastikliyinə görə bir-birindən fərqlənirlər ki, bu da perkussiya səsinin xarakterinə təsir edir. Geniş və dərin döş qəfəsinə, ensiz və qalın qabırğalara, elastik ağ ciyər parenximasına malik olan atlarda perkussiya zamanı aydın ağ ciyər (atimpanik) səsi eşidilir. Yastı döş qəfəsinə, enli qabırğalara və az elastik ağ ciyər toxumasına malik olan inəklərdə ağ ciyər səsi daha uca olur. Yaxşı köklük dərəcəsində olan donuzlarda aydın ağ ciyər səsi zəif və boğuc eşidilir. Həcmli döş qəfəsinə, ensiz və nazik qabırğalara, elastik ağ ciyər parenximasına malik olan iri itlərin perkussiyası zamanı uca qutu çalarlı ağ ciyər səsi eşidilir. Xırda heyvanlarda – dovşanlarda, pişiklərdə, xırda itlərdə – ağ ciyər səsi daha yüksək və timpanik çalarlı olur. Aریق heyvanlarda yaxşı köklük dərəcəsinə malik olanlara nisbətən perkussiya səsi güclü, uca, uzunmüddətli olur. Çox kök heyvanlarda massiv döş divarı daha inertdir və perkussiya zamanı az titrəyir; məhdudlaşmış, seyrək, az intensivliyə malik titrəyişlər sakit, qısv, alçaq perkussiya səsi verir.

Səslərin intensivliyi döş qəfəsinin hansı hissəsinin perkussiya edilməsindən asılı olaraq dəyişir - yuxarı, orta və ya aşağı hissələrin. Döşün orta hissəsində perkussiya səsləri yuxarı və aşağı hissələrə

nisbətən güclü eşidirlər, çünki döş divarı fəqərə və döş sümüyü ilə fiksasiya edilmiş nazik lövhəni xatırladır. Döşün orta hissəsini perkussiya etdikdə titrəmə hərəkətləri daha intensiv olur və ona görə də perkussiya səsi dah güclü və uca olur. Döş divarının fəqərələr və döş sümüyü ilə birləşən hissələrində titrəmələr zəifdir və ona görə də perkussiya səsləri nisbətən zəif olur.

A.V.Sinyova görə iri heyvanlarda perkussiya nahiyəsi üç sahəyə bölünür: a) yuxarı sahə – bunun aşağı sərhəddini omadan çəkilən xəyali xətt təşkil edir; b) orta və ya aralıq sahə – kürək-bazu oynağından çəkilən xəttlə omadan çəkilən xəttin arası hesab olunur; c) aşağı sahə – kürək-bazu oynağından çəkilən xəttlə döş sümüyü arasında qalan sahəni əhatə edir. Üçbucaq təşkil edən aşağı sahədə perkussiyanı qabırğalararası sahədə, yuxarıdan aşağıya doğru, ağ ciyərlərin atimpanik səsinin qarşının divarında küt səsə keçdiyi yerə qədər aparmaq lazımdır. Aralıq sahədə perkussiya qabırğalararası ilə yuxarıdan aşağıya doğru istiqamətdə aparılır və bu zaman böyük gücə, dərinliyə malik və uzanan səs alınır. Döş qəfəsinin yuxarı sahəsi ya yuxarıdan aşağıya doğru qabırğalararası ilə (orta və aşağı köklükdə olan heyvanlarda), ya da horizontal xətt üzrə irəlindən geriyə doğru (çox kök heyvanlarda) istiqamətdə aparılır. Döş qəfəsinin bu sahəsində ağ ciyər səsi kütlüyə meyl edir.

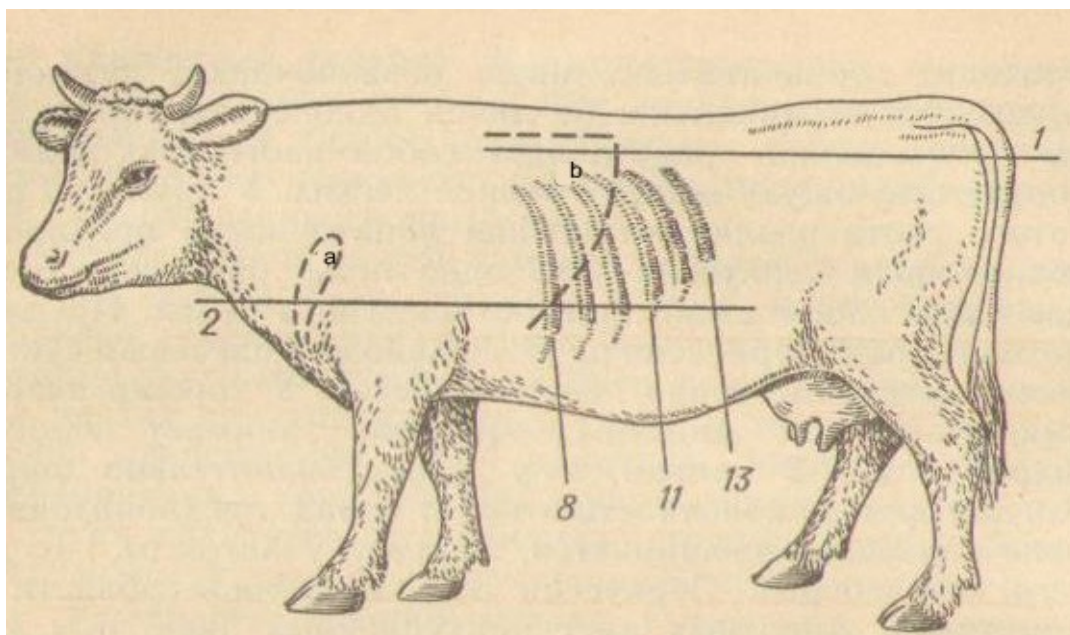
Ağ ciyərlərin perkussiya sahəsi döş qəfəsinin o nahiyəsi hesab olunur ki, orada aydın ağ ciyər səsi alınır. Massiv kürək-bazu zolağı ağ ciyərlərin perkussiya sahəsini nəzərə çarpacaq dərəcədə azaldır. Çünki qalın kürək və bazu əzələlərinin altında qalan ağ ciyər sahəsini perkussiya etmək mümkün olmur.

Ağ ciyərlərin perkussiya sahəsi düzbucaqlı üçbucaq formasında olmaqla, düz bucağın zirvəsi kürək sümüyünün arxa hissəsində yerləşir. Üçbucağın yuxarı sərhəddi onurğanın altı ilə üfqi gedir; qabaq hissəsi ankoneusların xətti boyu vertikal düşür. Üçbucağın hipotenuzunu ağ ciyərlərin arxa sərhəddinə uyğun gələn əyri xətt təşkil edir. Qaramalda kürəkərxası və kürəkönü perkussiya sahələri ayırd edilir. Bu kürək-bazu qurşağı əzələləri ilə iki yerə bölünmüş bir sahədir. Kürəkönü perkussiya sahəsi çiyin oynağının üstündə və bilavasitə kürək sümüyünün qabağında yerləşir. Yaxşı inkişaf etmiş kök heyvanlarda bu sahə 2-3 barmaq enində zolağı əhatə edir, arıq heyvanlarda isə bu bir qədər genişdir. Heyvanın qabaq ayağını arxaya doğru çəkəndə kürəkönü sahə genişləyir və 1-cidən 3-cü qabırğalararası nahiyəni tutur. Kürəkönü sahənin perkussiyası kök heyvanlarda kütləşmiş səs, arıqlarda – aydın ağ ciyər səsi verir.

Ağ ciyərlərin sərhəddi aydın ağ ciyər səsinin küt və ya timpanik səsə keçməsi ilə müəyyən olunur. Topoqrafik perkussiya aparılan zaman ağ ciyərlərin arxa sərhəddinin yerini dəyişməsinə xüsusi fikir verilir. Perkussiya sahəsinin yuxarı və aşağı sərhəddlərinin müəyyən edilməsi bir

elə mühüm əhəmiyyət kəsb etmir, çünki o ağ ciyərlərin həcmnin dəyişməsi haqda fikir yürütməyə imkan vermir.

Ağ ciyərlərin arxa sərhəddinin təyin edilməsi xəyali çəkilmiş üç horizontal xətt boyu aparılır: oma, oturaq qabarı, kürək-bazu oynağı. Perkussiya tədricən qabırğaarası sahələrdə qabaqdan arxaya doğru aparılır. Gövşəyənlərdə – qaramalda, qoyunda, keçidə – oma və oturaq qabarı xəttləri üst-üstə düşürlər. Odur ki, bunlarda topoqrafik perkussiya iki xətt üzrə aparılır: oma və kürək-bazu oynağı.




Şəkil 37. Qaramalda ağ ciyərlərin perkussiya sərhəddləri:
1 – horizontal oturaq xətti; 2 – kürək-bazu oynağı xətti; a – kürəkönü perkussiya sahəsi; b – perkussiyanın döş sahəsi; 8, 11, 13 – qabırğalar.

Q a r a m a l d a sol ağ ciyərin arxa perkussiya sərhəddi oma xətti üzrə 11-ci, kürək-bazu oynağı xətti üzrə – 8-ci qabırğaarasında təyin edilir (şəkil 37). Sağ ağ ciyərin arxa sərhəddinin kəsişmə yeri oma xətti üzrə 11-ci, və ya hətta 10-cu oma qabırğaarasındadır.

Q o y u n l a r d a və k e ç i l e r d e ağ ciyərlərin sərhəddi qaramalda olduğu kimidir, amma məlum olduğu kimi xırda heyvanlarda perkussiya sahəsi irilərə nisbətən xeyli kiçikdir. Bundan başqa qaramaldan fərqli olaraq orta və aşağı köklükdə olan qoyun və keçilərdə torakal və kürəkönü perkussiya sahələri birləşir. Kürək-bazu zolağı nahiyəsində perkussiya səsi kütləşir; o ağ ciyərlərin kürəkönü və döş sahələrinə nisbətən daha sakit və zəif olur.

D o n u z l a r d a ağ ciyərlərin arxa sərhəddi oma xəttini 11-ci qabırğaarasında, oturaq qabarı xəttini – 9-cu qabırğaarasında, kürək-bazu oynağı xəttini – 7-ci qabırğaarasında kəsir. Ağ ciyərin aşağı sərhəddi ürək nahiyəsində 4-cü qabırğaarasında yerləşir.

A t l a r d a kürekönü perkussiya sahəsini müəyyən etmək mümkün deyil. Onlarda qabırğaların sayı nisbətən çox olduğuna görə, ağ ciyərlərin arxa sərhəddi oma xəttini 16-cı qabırğaarasında, oturaq qabarı xəttini - qabırğaarasında, kürek-bazu oynağı xəttini – 10-cu qabırğaarasında kəsir. Ağ ciyərin aşağı sərhəddi üreyin mütləq kütlüyü sahəsində yerləşir (şəkil 38).



Şəkil 38. Atda ağ ciyərlərin perkussiya sərhəddləri:
1 – oturaq xətti; 2 – qalça qabarı xətti; 3 – kürek-bazu oynağı xətti;
10, 14, 16, 18 – qabırğalar.

D ə v ə l ə r d ə ağ ciyərlərin arxa sərhəddi qalça xətti boyu 12-ci qabırğaarasına qədər, oma xətti boyu – 10-cu qabırğaarasına qədər, kürek-bazu oynağı xətti boyu – 8-ci qabırğaarasına qədər çatır.

İ t l ə r d ə perkussiya sahəsinin arxa sərhəddi oma xəttini 11-ci qabırğaarasında, oturaq qabarı xəttini – 10-cu qabırğaarasında, kürek-bazu oynağı xəttini – 8-ci qabırğaarasında kəsir.

Ağ ciyərlərin sərhədlərinin böyüməsi orqanın arxa sərhədlərinin kaudal istiqamətdə yerini dəyişməsi ilə müşayət olunur. Ağ ciyərlərin sərhədlərinin böyüməsinə alveolyar və interstisial emfizema zamanı rast gəlinir.

Bir ağ ciyərin sərhədlərinin böyüməsi birtərəfli pnevmoniya, obturasion atelektaz (bronxun mənfəzinin tutulması), kompression atelektaz və başqa xəstəliklər zamanı ağ ciyərin bir tərəfi zədələndikdə, birtərəfli vikar emfizema nəicəsində baş verə bilər. Zədələnmənin ağ ciyərin tənəffüs aktivliyinin azalması digər zədələnməmiş ağ ciyərin funksiyasının

kompensator güclənməsinə səbəb olur. Fəaliyyəti güclənmiş ağ ciyərin həcmi böyüyür, onun perkussiya sərhədləri arxaya və aşağıya doğru yerini dəyişir. Pnevmoniks zamanı havanın və ya qazın plevra boşluğuna toplanması ağ ciyərin perkussiya sərhədlərinin böyüməsi haqda yalan təsəvvür yaradır.

Ağ ciyərlərin sərhədlərinin yerli böyüməsi ağ ciyər toxuması sahələrini yerli emfizematoz genişlənməsi ilə əlaqədardır. Ağ ciyərlərin yerli vikar emfizemasına lobulyar pnevmoniya və bronxial-ağ ciyər toxumasının lokal zədələnməsi ilə keçən xəstəliklər zamanı təsadüf edilir. Ağ ciyərlərin sərhədlərinin yerli böyüməsini diqqətli aparılan topoqrafik perkussiya vasitəsi ilə müəyyən etmək mümkündür.

Ağ ciyərlərin sərhədlərinin kiçilməsi, böyümə kimi, ikitərəfli və birtərəfli ola bilər. Ağ ciyərlərin sərhədlərinin ikitərəfli kiçilməsi qarın boşluğunda təzyiqin artması səbəbindən (işgənbənin timpaniyası, bağırsaqların meteorizmi və s.) diafraqmanın və döş boşluğunun yerini dəyişməsi zamanı qeyd olunur. Sağ ağ ciyərin arxa sərhəddinin dəyişməsinə qara ciyərin böyüməsi (qara ciyərdə durğunluq hiperemiyası, qara ciyərin hipertrofik sirrozu) zamanı rast gəlinir. Ürəyin həcmcə böyüməsi (ekssudativ perikardit, perikardın hidropsu və s.) sol ağ ciyərin aşağı sərhəddinin yuxarıya doğru dəyişməsinə, bəzən kürək-bazu oynağı xəttinə qədər, səbəb olur.

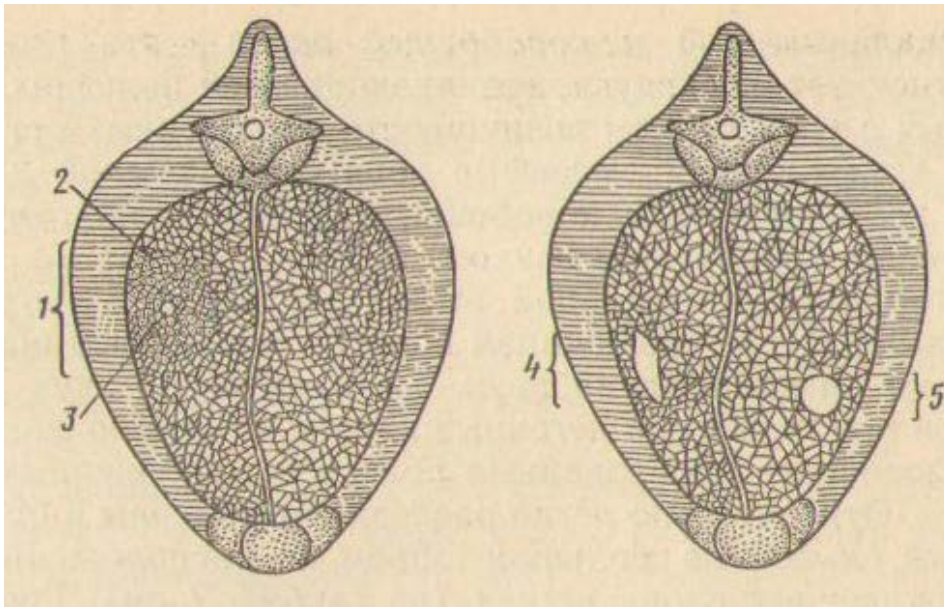
Bir ağ ciyərin arxa sərhəddinin kiçilməsi magistral bronxun obturasiyası (tutulması) zamanı baş verir. Ağ ciyərin obturasion atelektazi baş verir, həcmi kiçilir və arxa sərhəddi kranial istiqamətdə yerini dəyişir.

Ağ ciyərlərdə, plevrada və onlarla sıx əlaqədar olan orqanlarda baş verən patoloji prosesin xarakterindən asılı olaraq döş qəfəsinin perkussiyası zamanı kütəlməmiş, küt, timpanik səs, qutu səsi, çatlamış dibçək səsi və metal səsi əmələ gəlirlər.

Kütəlməmiş səs ağ ciyərlərin havalılığı azaldıqda əmələ gəlir. Ağ ciyərlərdə havanın miqdarının azalması ocaqlı, xüsusilə qarışıq pnevmoniyalar zamanı ağ ciyər toxumasının iltihabi ekssudatla infiltrasiyası zamanı; sol mədəciklərin çatışmamazlığı səbəbindən ağ ciyərlərin durğunluq ödemi zamanı; bronxun seliklə tutulması nəticəsində havanın tədricən tutulmuş yerdən aşağıda ağ ciyərlərdən sorulması zamanı (obturasion atelektaz); plevrada birləşmələrin əmələ gəlməsi və ya plevra boşluğunun obliterasiyası nəticəsində nəfəsalma vaxtı ağ ciyərlərin tam açılmaması zamanı baş verir. Ağ ciyər toxumasında havanın azalması zamanı aydın ağ ciyər səsi qısa, asta və yuxarı, yəni kütəlməmiş olur.

Küt səs ağ ciyərin bir payında və ya bir hissəsində hava olmadıqda əmələ gəlir. Belə halda bütün perkussiya sahəsində və ya müəyyən hissədə perkussiya zamanı çox qısa, cəif, boş, yəni küt səs eşidilir (şəkil 39). Küt səs krupozlu pnevmoniya hepatizasiya stadiyasında bütün alveolaların ekssudatla dolması səbəbindən zədələnməmiş ağ ciyər

hissəsinin havasızlığı zamanı; ağ ciyərdə maye ilə dolu patoloji boşluğun (exinokok kistası, irinlik, ağ ciyərlərin qanqrenası) əmələ gəlməsi; ağ ciyər toxumasında yenitörəmələrin inkişafı zamanı; plevra boşluğunda patoloji mayələrin (ekssudatın, transsudatın, qanın) toplanması və onların ağ ciyərləri sıxması (komppression atelektaz) zamanı müşahidə edilir. Plevra boşluğunda çoxlu miqdarda patoloji mayenin olması zamanı bud nəhiyyəsində qeyd olunan perkussiya səsinə oxşar küt səs tapılır. Ekssudativ plevritlər və döş boşluğunun hidropsu zamanı küt perkussiya səsi döş qəfəsinin aşağı hissəsində yerləşir. Plevra boşluğuna toplanmış mayenin səviyyəsinə görə kütlüyün yuxarı hissəsi horizontal xətt ilə sərhədlənir. Heyvanın duruş vəziyyətini dəyişdikdə (məsələn, ayaq üstə durmuş itə oturmuş vəziyyət verdikdə) patoloji maye plevra boşluğunda aşağı nahiyələrə axaraq yerini dəyişir. Bununla əlaqədar olaraq döş qəfəsinin səthində küt perkussiya sahəsinin yeri və forması dəyişir. Bu zaman plevra boşluğunda mayenin səviyyəsini göstərən kütlüyün yuxarı xətti oö horizontallığını saxlayır.



Şəkil 39. Döş qəfəsinin köndələn kəsiyinin sxemi:

1 – küt perkutor səs və patoloji bronxial tənəffüs zonası; 2 – ağ ciyərlərdə infiltrasiya ocağı; 3 – infiltrasiyalaşmış ağ ciyər toxumasında ekssudat olmayan sərbəst bronx; 4 – ağ ciyər kavernasının üstündə timpanik perkutor səs; 5 – hamar divarlı boşluq üzərində metallik perkutor səs zonası.

Timpanik və qutu səsləri – bunlar yüksək və davamlı səslər olub, zədələnmiş orqapnlarda havanın miqdarının çoxalması ilə keçən xəstəliklərdə əmələ gəlirlər. Alveolyar emfizema zamanı döş qəfəsinin perkussiyası qutu səsinə oxşar timpanik səs verir, ona görə də bunu qutu səsi adlandırırlar.

İnterstisial emfizema zamanı ağ ciyər toxumasında boşluq əmələ gəldikdə perkussiya zamanı timpanik səs tapılır. Ağ ciyər kavernalarını və

bronxoektaziyaları – hava ilə dolmuş patoloji əmələ gəlmiş boşluqları – perkussiya etdikdə timpanik səs yaranır. İri ölçülərə malik olan və nisbətən ağ ciyərin yuxarı qatlarında (7 sm-dən dərin olmayan) yerləşmiş kavernalar və bronxoektaziyalar dapha asan tapılırlar. Plevra boşluğuna hava toplandıqda (pnevmotoriks, ixarozlu plevrit) uca timpanik səs eşdilir. Diafraqmanın cırılması zamanı bağırsağ ilgəkləri qarın boşluğuna düş bilərlər. Sıxılmış bağırsağ ilgəklərində meteorizm olduqda onların döş divarına söykənmiş sahələrində uca timpanik səs müəyyən edilir.

Metal səsi – bu metal lövhəyə zərbə endirən zaman əmələ gələn səsə oxşayan timpanik səsdür. Belə səs perkussiyanı ağ ciyərin iri ölçüyə (diametri 6-8 sm) və sığallı divara malik olan boşluqları üzərində apardıqda müəyyən edilir.

Çatlamış dibçək səsi – özünəməxsus sakit cingiltili səs olub, ağ ciyerdə əmələ gəlmiş boşluğun bronxun mənfəzi ilə əlaqəsi olan zaman eşdilir. Bu səsə oxşar səs çatlamış dibçəyi tıqqıldadan zaman eşdilir. Metal səsi xırda bronxlarda zədələnmənin ağır olmasını (qanqrena və s.) döstərir; bu pnevmotoraks zamanı plevra boşluğu zədələnməmiş ağ ciyər bronxu ilə birləşdikdə də ola bilir.

Auskultasiya

Sağlam heyvanların döş qəfəsini auskultasiya etdikdə nəfəsalma stadiyasında və nəfəsvermənin başlanğıcında yumşaq «f» səsi eşdilir. Bu nəfəsalma və nəfəsvermə zamanı alveolların djivarının ehtizası nəticəsində əmələ gəlir. Odur ki, bu səs *vezikulyar (alveolyar) tənəffüs* adlanır. Nəfəsalma alveolların hava ilə dolması ilə müşayət olunur. Alveolların həcmi böyüyür, onların divarı genişlənir, gərilir və elastik alveliyar elementlər səs titrəyişləri edirlər. Çoxlu çayda alveolların hava ilə dolması tədricən baş verir. Ona görə də, alveolların divarının ehtizasından yaranmış çox böyük sayda səslər uzanan üfürən küy yaradır ki, bu da tədricən güclənərək bütün nəfəsalma dövründə eşdilir. Nəfəsvermə zamanı alveollar havadan azad olurlar və enirlər. Alveolların divarının gərginliyi onların tez boşalması ilə əvəz olunur. Bunların nəticəsində səs titrəyişləri tənəffüs səs əmələ gətirirlər ki, bu da bütün nəfəsalma fazasında və nəfəsvermənin əvvəlində eşdilir. Vezikulyar tənəffüs ağ ciyər parenximasının və alveollararası arakəsmələrin elastiklik xassələrinin vəziyyətini özündə əks etdirir.

Vezikulyar tənəffüsün xarakteri və gücü heyvanın növündən, cinsindən, köklük dərəcəsindən və bir sıra başqa faktorlardan asılıdır.

Qaralda və şimal marallarında vezikulyar tənəffüs nisbətən yüksək, güclü və gobud olur. Bunu döş qəfəsinin yan səthindən və kürəkönü nahiyədən aydın eşitmək mümkündür. Kürək əzələlərinin arxasında və döşün ortasında tənəffüs səsi xüsusilə kəskin və

intensiv eşidilir, çünki vezikulyar tənəffüsə qırtlarqda, traxeyada və bronxlarda əmələ gələn keçirici səslər də qarışır - qarışıq (bronxioal-vezikulyar) tənəffüs. Kürəkönü nahiyədə vezikulyar tənəffüs zəif və yumşaqdır.

Qoyunlarda və keçilərdə vezikulyar tənəffüs, kürək nahiyəsi də daxil olmaqla, döş qəfəsinin bütün səthi boyu eşidilir.

Atlarda və dəvələrdə vezikulyar tənəffüs zəif, yumşaq, zərif olur, ən yaxşı nəfəsalma zamanı kürəyin arxasında eşidilir.

İtlərdə və pişiklərdə tənəffüs səsi nisbətən intensiv və kəskindir. O, öz xarakterinə görə bronxial tənəffüsə yaxındır.

Çoxlu dərialtı piyə, inkişaf etmiş əzələlərə, qalın yun örtüyünə malik olan heyvanlarda tənəffüs səslərinin döş qəfəsinin səthinə ötürülməsi çətinləşir və vezikulyar tənəffüs zəifləyir. Ən zəif vezikulyar tənəffüs kök şimal marallarında qeyd olunur. Dar döş qəfəsinə və az köklüyə malik heyvanlarda güclü vezikulyar tənəffüs eşidilir. Cavan heyvanlarda bu, yaşlı və qocalara nisbətən güclüdür. Bu onunla izah olunur ki, cavanlarda döş qəfəsi nazikdir, ağ ciyər toxuması elastikdir və tənəffüs hərəkətləri daha fəaldır. Fiziki iş və heyvanların həyəcanlanması zamanı vezikulyar tənəffüs güclənir.

Vezikulyar tənəffüsün patoloji dəyişiklikləri hər iki ağ ciyerdə və ya bir ağ ciyerdə və ya yalnız ağ ciyər payının məhdud bir sahəsində qeyd olunur. Bu zaman tənəffüs ya güclənir, ya da zəifləyir, və ya tamam itir.

Ağ ciyərin hər iki tərəfində *vezikulyar tənəffüsün güclənməsi* ürək-damar çatışmamazlığı nəticəsində baş vermiş tənəffüsəlikdə, kəskin ifadə olunan qanaxlıqda (kəskin posthemorragik anemiya), infeksiya və invazion xəstəliklər zamanı tənəffüs mərkəzinin qıcıqlanmasında qeyd olunur. Tənəffüs səsi bütün nəfəsvermə dövründə güclü, kəskin olur. Gəlibud vezikulyar səs, hansı ki, intensivliyi nəfəsvermə və nəfəsalma zamanı güclənir, *sərt tənəffüs* adlanır. Buna bronxitlər zamanı bronxların mənfəzinin qeyri-bərabər sıxılması zamanı rast gəlinir.

Vezikulyar tənəffüsün yerli güclənməsi böyük diaqnostik əhəmiyyətə malikdir. Belə halda tənəffüs səsi yalnız ağ ciyərin ayrı-ayrı sahələrində güclənir, odur ki, döş qəfəsinin auskultasiyası zamanı qeyri-bərabər («cürbəcür») tənəffüs müəyyən edilir. Buna kataral və irinli pnevmoniyalarda, ağ ciyərlərin ödemində və qanqrenasında təsadüf edilir.

Ağ ciyərlərin yerli zədələnməsi onun zədələnməmiş sahələrinin kompensator funksional güclənməsinə səbəb olur; burada tənəffüs səslərinin intensivliyi artır və vezikulyar tənəffüsün yerli güclənməsi baş verir.

Vezikulyar tənəffüsün zəifləməsi ağ ciyərlərin ventilyasiyasının zəifləməsi, ağ ciyər toxumasının elastikliyinə azalması, plevra boşluğuna ekssudatın toplanması nəticəsində tənəffüs səslərinin döş qəfəsinin səthinə keçməsinin çətinləşməsi və başqa səbəblərdən baş

verir. İnkişafdan qalmış buzovlarda və quzularda döş qəfəsinin ekskursiyasının zəifləməsi, ağ ciyər toxumasının elastikliyinə azalması və ağ ciyərlərin az venitilyasiya olunması səbəbindən vezikulyar tənəffüs zəifləyir. Bu alveolyar emfizema zamanı da təsadüf edilir, çünki ağ ciyər toxumasının elastikliyi azalır. Patoloji ekssudatın bronxun mənəfinə bağlanması nəticəsində baş vermiş obturasion atelektaz zamanı ağ ciyərin havasız qalmış sahəsinin üstündə vezikulyar tənəffüs zəifləyir və ya itir. Ocaqlı pnevmoniyalar zamanı vezikulyar tənəffüsün zəifləməsi və itməsi zədələnmiş alveollararası araksmənin elastikliyinə azalması və ekssudatla dolmuş alveolların tənəffüsdən iştirak etməməsi ilə bağlıdır.

Plevra boşluğuna patoloji ekssudatın (ekssudativ plevrit, hidrotoraks, hemotoraks) toplanması, mayenin səsi pis keçirməsi ilə əlaqədar olaraq, vezikulyar tənəffüsün zəifləməsinə və ya itməsinə səbəb olur. Plevra vəərəqlərinin qalınlaşması, plevra bitişmələri, plevra boşluğuna çoxlu miqdarda havanın dolması ilə keçən bağlı pnevmotoraks, tənəffüs yollarının kəskin daralması (qırtlağın ödemi) və s. zamanı vezikulyar tənəffüs zəifləyir.

Atlardan və dəvələrdən başqa bütün növ ev heyvanlarında kürək-bazu qurşağında vezikulyar tənəffüse sağlam heyvanların traxeyasında eşidilən bronxial səs də qarışır.

Bronxial tənəffüs səsləri təmiz halda ağ ciyərlərin infiltrasiyası (ödem, iltihab) zamanı eşidilir, çünki bərkimiş ağ ciyər toxuması larinqo-traxéal səs dalğalarını yaxşı keçirir. Şübhə yaradan səs bronxial səsin prototipi olan traxeya səsi ilə müqayisə olunur. Bəzən güclənmiş, gobud vezikulyar səsi bronxial səs kimi qəbul edirlər. Bu səsləri təfriq edərkən nəzərə almaq lazımdır ki, ağ ciyər toxumasının bərkiməsi zamanı vezikulyar səsin əmələ gəlməsi qeyri-mümkündür. Buna tam əmin olmaq üçün perkussiya aparmaq lazımdır. Bronxial tənəffüs tapılan sahələrdə kütləşmiş və ya küt perkussiya səsi eşidilir.

Ağ ciyərlərdə inkişaf etmiş patoloji prosesin xarakterindən asılı olaraq bronxial səs güclü və ya zəif, kəskin və ya yumşaq ola bilər. Bronxial səsin xarakteri ağ ciyər toxumasının bərkimə dərəcəsinə, zədələnmiş sahənin böyüklüyündən və onun ağ ciyərdə yerləşmə yerindən asılıdır. Ağ ciyər toxumasının bərkiməsi iri sahəni əhatə etdikdə və həmin yer səthdə yerləşdikdə ağ ciyərdə uca bronxial tənəffüs eşidilir. Zədələnmiş sahə nə qədər böyük və ağ ciyər toxuması nə qədər bərkimiş olarsa, bronxial tənəffüsün gücü və təmri bir o qədər çox olur. Əgər iltihab ocağı ağ ciyərlərin dərinində yerləşirsə, döş qəfəsinin səthinə çıxan bronxial tənəffüs sakit, onun təmri alçaq olacaq. Böyük intensivliyə malik bronxial tənəffüs lobar pnevmoniyalar (krupozlu pnevmoniya) zamanı qeyd olunur. Əgər hər hansı bir səbəbdən bronxlarda hava axınının hərəkəti zəifləyirsə, bronxial tənəffüsün intensivliyi də azalır.

Bronxların mənəfi ekssudatla tutulduqda bronxial tənəffüs itir. Nisbətən az hallarda ağ ciyərin ekssudatla sıxılması (ekssudativ plevrit, hidrotoraks) nəticəsində baş verən kompression atelektaz zamanı patoloji bronxial tənəffüs müşahidə edilir. Atelektaz zamanı ağ ciyərlər havasız və bərk olurlar ki, bu da bronxial tənəffüsün yaranması üçün şərait yaradır.

Atlarda hər hansı bir intensivliyə, tembrə və yüksəkliyə malik olan bronxial tənəffüs - şübhəsiz ağ ciyərlərin zədələnməsini (bronxopnevmoniya, krupozlu pnevmoniya, ağ ciyərlərin atelektazi və s.)

Amforik tənəffüs bronxun mənəfinin ağ ciyər toxumasında əmələ gəlmiş patoloji boşluqla (abses, ağ ciyərlərin qanqrenası, vərəm) əlaqələnməsi zamanı baş verir. Bunu boş butulkanın yanında üfürməklə əmələ gətirmək olar. Amforik tənəffüs hamar divarlı kavernanın üstündə metallik çalara malik yumşaq stenotik səs formasında eşidilir. Ağ ciyərin zədələnməmiş sahəsinin üstündə perkussiya etdikdə çatlamış dibçək səsi alınır.

Amforik tənəffüs bronxların geniş şarvari genişlənməsi (bronxoektaziyalar) zamanı əmələ gələ bilər. Bronxoektazlar güclü öskürəklə müşayət olunan xroniki bronxit zamanı qeyd olunurlar. Bronxial ağacda yerləşmiş geniş bronxoektaz bronxun mənəfi ilə əlaqələnen «ağ ciyər kavernasının» fiziki xassələrini əldə edir. Əgər bronxun mənəfində çoxlu ekssudat toplanırsa, amforik tənəffüs itə bilər. Öskürək zamanı bronxoektaz ekssudatdan azad olur və amforik tənəffüs bərpa olunur. Çox nadir hallarda amforik tənəffüs pnevmotoraks zamanı əmələ gəlir.

Əlavə tənəffüs səslərinə xırıltılar, xışıltı, plevranın sürtünmə səsi, plevra boşluğunda suyun dalğa səsi, həmçinin plevra fistulası səsi aid olunur.

Xırıltılar – rhonchi - bunlar əlavə səslər olmaqla, tənəffüs yollarının patoloji dəyişmələri zamanı əmələ gəlirlər. Bunların baş verməsi səbəblərindən biri tənəffüs yollarında patoloji yığıntıların (ekssudat, transsudat, qan) toplanmasıdır. Xırıltılar, həmçinin selikli qişanın iltihabi şişməsi zamanı tənəffüs yollarının stenozu baş verdikdə, bronxlarda spazm baş verdikdə də əmələ gəlirlər. Amma tənəffüs yollarında toplanmış patoloji yığıntılar və ya bronxların spazmı özləri xırıltıları əmələ gətirmirlər. Xırıltıların baş verəmsi üçün nəfəsalma aktı zamanı hava axınının tənəffüs borusunda güclü hərəkəti lazımdır. Deməli, xırıltı adlandırılan səs titrəyişləri havanın patoloji dəyişmiş tənəffüs yollarında hərəkəti nəticəsində törəyirlər.

Quru xırıltılar (rhonchi sicca) bronxların selikli qişasında yapışanvari, özülü, axıcı, çətin ayrılan ekssudat toplandıqda müəyyən olunurlar. Patoloji yığıntının özülülüyündən və onun miqdarından asılı olaraq xırıltıların xarakterləri müxtəlif olur. Çox vaxt onlar ciyilti, fit, vızıltı, «pişik mırıltısı» formasında təzahür edirlər. Quru xırıltılar tənəffüs yollarının membran iltihabı zamanı əmələ gəlirlər.

Vızıldaayan və mırıldaayan xırıltılar iri və orta kalibrli bronxların iltihabi zamanı, fitləyici və fışıldayan səslər bronxial ağacın şaxələrində zədələnmə olduqda eşidilirlər.

Xırıltıların harada əmələ gəlmələrindən asılı olaraq səs titrəyişlərinin hündürlüyü (tezliyi) dəyişir. Xırda bronxlarda yüksək tezlikli, iri bronxlarda – aşağı tezlikli xırıltılar qeyd olunur. Fit səsi formasında xırıltılar üçün yaxşı ifadə olunmuş musiqi çaları, müəyyən yüksəklik və tembr xarakterikdir. Tənəffüs yollarında hava axınının təsiri altında ekssudatdan çıxıntılar, buğumlar və plynkalar əmələ gəlir ki, bunlar da vibrasiya edərək səs titrəyişləri yaradırlar. Selikli qışasın səthində çıxıntıların əmələ gəlməsini bronxların spazmi zamanı xırıltıların baş verməsi ilə izah etmək olar.

Quru xırıltıların intensivliyi havanın tənəffüs yollarında hərəkət sürətindən asılıdır. Heyvan sakit olduqda xırıltılar o qədər zəif olurlar ki, çox vaxt auskultasiya ilə eşidilmirlər. Fiziki yük zamanı xarici tənəffüs aparatı aktivləşdikdə xırıltıların gücü artır və onlar döş qəfəsinin səthində asanlıqla eşidilirlər. Zəif xırıltılar xroniki bronxitdə, ocaqlı pnevmoniyada və başqa xəstəliklərdə ola bilər. Başqa hallarda, əksinə xırıltılar o qədər yüksək olurlar ki, onları heyvandan bir qədər aralıda da eşitmək olur. Güclü xırıltılar mikotik bronxitdə, atların proqressiləşən mikrobronxitində qeyd olunur.

Tənəffüs yollarında yapışqanvari, axıcı ekssudatın toplanması ilə əmələ gələn xırıltılar öskürək zamanı dəyişirlər. Öskürək təkənləri zamanı bronxun mənfəzində bəlgəmin hava ilə qarışması nəticəsində xırıltılar gah güclənir, gah zəifləyir, gah da itirlər. Bəzi xəstəliklər zamanı, məsələn ocaqlı bronxopnevmoniyada, xırıltılar yerli olurlar və onlar döş qəfəsinin müəyyən sahələrində eşidilirlər. Yerli xırıltılar vərəm ocaqları və bronxial toxumanın yerli zədələnməsi ilə keçən digər xəstəliklər üçün xarakterikdir. Diffuz bronxit zamanı, əksinə xırıltılar böyük sahədə yayılırlar və demək olar ki, döş qəfəsinin bütün səthi boyu eşidilirlər. Bronxial ağacın selikli qışasının xroniki zədələnməsi zamanı xırıltılar çoxsaylı olmaqla, gücünə və səslənmə xarakterinə görə müxtəlif olurlar. Onlar gah nəfəsalma, gah nəfəsvermə, və ya hər iki fazada eşidilməklə, nəfəsalmanın zirvəsində maksimuma çatırlar.

N ə m (q o v u q l u) x ı r ı l t ı l a r (*rhonchi humidi*) tənəffüs yollarında duru patoloji yığıntılar toplandıqda baş verirlər: ekssudat, transsudat, qan. Bu patoloji səslər qovuqların partlaması, qurultu, qaynama foromasında təzahür edirlər. Nəm xırıltılar hava keçərkən tənəffüs borusunda toplanmış duru ekssudatdan qovuqucuqların əmələ gəlməsi zamanı törəyirlər. Bu qovuqucuqlar bronxun mənfəzində maye qatının içindən keçən zaman partlayırlar və özünəməxsus səşələr əmələ gətirirlər. Belə səşləri eksperimentdə rezin borunu su ilə dolu qabın içinə salaraq hava üfurməklə yaratmaq olar. Nəm xırıltılar həm nəfəsalma, həm də nəfəsvermə zamanı eşidilirlər. Nəfəsalma zamanı havanın

bronxla hərəkət etmə sürəti nəfəsverəməyə nisbətən çoxdur deyə, inspirasiya zamanı nəm xırıltılar hündürdən eşidilir.

Xırıltıların harada – iri, orta və ya xırda bronxlarda əmələ gəlmələrindən asılı olaraq iri-, orta- və xırdaqovucuqlu xırıltılar ayırd edilir. Xırdaqovucuqlu xırıltılar xırda çoxsaylı səslər kimi eşidilir. Onlar mikrobronxit üçün xarakterikdir. Ortaqovucuqlu xırıltılar orta kalibrli bronxlarda əmələ gəlirlər. İriqovucuqlu xırıltılar uzanan, alçaq, nisbətən yüksək səslərlə (makrobronxit) xarakterizə olunurlar. Onlar iri bronxlarda, bronxoektazlarda, bronxun mənfəzi ilə birləşən iri kavernalarda əmələ gəlirlər. Traxeyada duru yığıntılar toplandıqda xırıltılar qurultu, tökülme, qaynama xarakteri alırlar. Belə xırıltılar ağ ciyərlərdə qanaxmalar zamanı yuxarı tənəffüs yollarına çoxlu miqdarda qan toplandıqda məyyən olunurlar. Ürəyin sol tərəfinin çatışmamazlığı səbəbindən baş vermiş ağ ciyərlərin durğunluq hiperemiyası və ödemi zamanı nəm və müxtəlif kalibrli xırıltılar döşün simmetrik hissələrində eşidilir. Səthdə yerləşən və daxilində maye olan boşluqlarda metallik çalarlı nəm xırıltılar müəyyən edilir. Adətən bu xırıltılar yalnız məhdud sahədə (abses, ağ ciyərlərin qanqrenası) eşidilir. Patoloji prosesin xarakterindən asılı olaraq xırıltılar tək-tək və ya çoxlu, zəif və ya güclü ola bilər. Xırıltıların intensivliyi patoloji ocağın yerləşmə yerindən asılıdır. Ağ ciyərin dərin hissələrində əmələ gələn xırıltılar zəifləmiş formada eşidilir, çünki havalı ağ ciyər toxuması səslərin döş qəfəsinin səthinə gəlib çatmasına mane olur.

Ağ ciyərlərin səthində əmələ gəlmiş xırıltılar güclü olurlar, onlar elə bil ki, qulağın altında eşidilir. Güclü nəm xırıltılar havasız bərkimiş toxuma ilə əhatə olunmuş bronxda duru ekssudat olduqda eşidilir. Bronxlarda əmələ gəlmiş səs titrəyişləri ağ ciyərin bərkimiş toxumasından asanlıqla keçərək döş qəfəsinin səthinə çatır. Ağ ciyərlərin geniş sahəsinin ekssudatla hopması ilə müşayiət olunan bronxopnevmoniyalarda səslili xırıltılar eşidilir. Qalındıvarlı ağ ciyər boşluqları xırıltıların səslənməsini gücləndirirlər.

Patoloji boşluqların ətrafında adətən ağ ciyər toxuması iltihablaşmış və ekssudatla hopmuş olur, ona görə də xırıltılar döş qəfəsinin məthinə güclənmiş formada çatırlar. Bronx boşluğu ilə birləşmiş nazıkdivarlı ağ ciyər boşluqları daha səslili xırıltılar verirlər. Buna abseslər, ağ ciyərlərin qanqrenası, aspirasion bronxopnevmoniya zamanı təsadüf edilir. Səslili xırıltıların diaqnostik əhəmiyyəti çox böyükdür, çünki onlar ağ ciyər toxumasının zədələnməsini göstərirlər.

Nəm xırıltılar öskürəyin təsiri ilə dəyişirlər. Öskürək nəticəsində bronxların mənfəzində toplanmış duru yığıntı qarışa və hətta tənəffüs yollarından çıxarıla bilər (bəlğəm vasitəsilə). Ona görə də xırıltılar itə bilirlər və bir qədər sonra təkrar əmələ gəlirlər.

Xırıltıların xarakteri patoloji prosesin gedişi boyu dəyişir. Belə ki, məsələn, bronxitdə xəstəliyin stadiyalarından asılı olaraq növbə ilə quru, nəm, sonra isə yenidən ququ xırıltılar eşidilə bilirlər. Xəstəliyin başlanğıcında bronxların selikli qişası ekssudatla hopur, şişir, bronxların mənəfi kiçilir və quru stenotik xırıltılar əmələ gəlirlər. İltihabi prosesin inkişafı ilə əlaqədar olaraq bronxlarda duru ekssudat (serozlu, serozlu-katarlı) toplanır və quru xırıltılar nəm ilə əvəz olunurlar. Xəstəliyin xroniki gedişi zamanı ekssudan özülü olur (ekssudatın maye hissəsi qismən sorulur və qismən buxarlanır), nəm xırıltılar itirlər və tərkər quru xırıltılar əmələ gəlirlər.

Bəzi xəstəliklərdə döş qəfəsinin bir hissəsində quru, başqa hissəsində nəm xırıltılar eşidilir. Buna, ağ ciyər payları müxtəlif vaxtlarda patoloji prosesə tutulduqda, bronxopnevmoniya zamanı rast gəlinir.

Xırıltılı və ya çatlayan xırıltılar ağ ciyərlərin alveolyar emfizeması zamanı eşdilirlər. Bunlar gobud, kəskin, bəzən metallik çalarlı olurlar. Emfizema zamanı alveolların və bronxiolların divarı zədələnir və əmələ gəlmiş defekt vasitəsilə tənəffüs yollarından interstisial toxumaya hava keçir. Ağ ciyər toxumasında hava qovuqları əmələ gəlir və bunlar ağ ciyərin kökünə doğru hərəkət edirlər. Qovuqların hərəkəti ağ ciyər toxumasının cırılması ilə müşayət olunur. Kim, bu da çatlama səslərinin əmələ gəlməsinə səbəb olur. Beləliklə, çatlama (krepitasiya) səsləri ağ ciyər toxumasının ağır zədələnməsini gösmtərlər.

Krepitasiya – bu özünəməxsus səslər olmaqla duzu oda atan zaman alınan çırıltılı səsinə və ya tük dəstəsini barmaqların arasında sürtdükdə alınan səsi xatırladır. Krepitasiya alveola boşluqlarında az miqdarda yapışqanvari patoloji ekssudatın və ya transsudatın olduğu zaman əmələ gəlir. Nəyəsvermə stadiyasında ağ ciyərlər boşaldıqda alveolların divarı bir-birinə yapışırlar. Nəfəsalma stadiyasında hava axanının təsiri ilə bitişmiş alveola divarları aralınırlar və zəif səslər əmələ gəlir. Eyni zamanda çoxlu miqdarda alveolların aralanmasından alınan səslər krepitasiyanı xatırladır. Krepitasiya səsləri nəfəsalmanın pik nöqtəsində daha dəqiq eşdilirlər. Krepitasiya səslərinə ağ ciyərlərin krupozlu iltihabının hiperemiya və nəticə stadiyalarında, yəni alveollarda az miqdarda yapışqanvari ekssudatın toplanması zamanı təsadüf edilir. Ağ ciyərlərin ödəmi zamanı alveolların daxili səthi yapışan transsudatla örtüldükdə də krepitasiya səsinə təsadüf edilir.

Krepitasiya bəzən xırdaqovuquclu xırıltıya çox oxşayır. Xırdaqovuquclu xırıltı bronxların zədələnməsini, krepitasiya - ağ ciyər toxumasının infiltrasiyasını göstərlər. Bununla əlaqədar olaraq xırıltıların krepitasyadan təfriq edilməsi böyük diaqnostik əhəmiyyətə malikdir. Nəm xırıltıların və krepitasyanın təfriq edilməsində onların xüsusiyyətəlini nəzərə almaq lazımdır. Nəm xırıltılar nəfəsalma və nəfəsvermə fazalarında eşdilirlər, öskürəkdən sonra onlar zəifləyirlər və itirlər.

Krepitasiya nəfəsvermənin yüksək nöqtəsində əmələ gəlir və onun eşidilmə intensivliyi öskürəkdən sonra dəyişir.

Plevranın sürtünmə səsi təzə dərinin bir-birinə sürtünməsi və ya seyrək qar üzərində gəzən zaman alınan səsi, gah da ipək parçanın xışıltı səsinə xatırladır. Bu plevranın visseral və pariyetal vərəqlərinin zədələnməsi zamanı əmələ gəlir.

Fizioloji şəraitdə plevranın vərəqləri sığallı səthə malik olmaqla, plevra mayesi ilə daim nəmləndirirlər. Tənəffüs aktı zamanı pariyetal və visseral plevra vərəqləri bir-birinin üstündən səssiz sürüşürlər. Plevranın zədələnməsi zamanı onun vərəqlərinin fiziki xassələri dəyişir və plevranın sürtünmə səsinin əmələ gəlməsi üçün şərait yaranır.

Səsin əmələ gəlmə səbəbləri: plevra vərəqlərinə fibrinozlu ekssudatın çökməsi, birləşdirici toxuma çapıqlarının əmələ gəlməsi, onlar arasında bitişmələrin baş verməsi nəticəsində vərəqlərin səthinin nahamar olması; orqanizmin susuzlaşması (qusma, diareya) və plevra boşluğunda mayenin az əmələ gəlməsi nəticəsində plevranın kəskin quruluğu. Plevranın sürtünmə səsi hər iki tənəffüs fazası boyu eşidilir.

Səsin gücünə və ya hündürlüyünə, davamlılığına, yerləşmə yerinə, davamlılığına görə plevranın sürtünmə səsləri müxtəlif ola bilərlər. Güclü səsləri xizəyin quru qar üzərində xışıltısı ilə; orta – təzə dərinin bir-birinə sürtünməsi ilə; zəif – ipək parçanın xışıltısı ilə müqayisə edirlər. Plevranın sürtünmə səsinin intensivliyi döş qəfəsinin ekskursiyasından, plevra vərəqlərinin nahamarlığından və onların tənəffüs fazalarında bir-birinə toxunmasından asılıdır. Quru plevritin başlanğıc mərhələsində, hələ plevra vərəqlərinin səthinə nazik fibrin kütləsi toplandıqda, plevranın sürtünmə səsi zəif olur. Zəif intensivlikli plevranın sürtünmə səsinə orqanizmin susuzlaşması zamanı təsadüf edilir. Əgər plevra massiv fibrin kütləsi ilə örtülürsə, sürtünmə səsi güclənir. Bəzi hallarda plevranın sürtünmə səsi qısa müddət davam edir. Plevra boşluğuna duru ekssudat toplandıqca sürtünmə səsi zəifləyir və itir. Çapıqla, yenitörəmələr əmələ gəldikdə plevranın sürtünmə səsi davamlı olar.

Sürtünmə səsinin lokalizasiyası plevranın zədələnmə yerindən asılıdır. Plevrit zamanı plevranın sürtünmə səsi döş qəfəsinin aşağı hissəsində kürüyün arxasında eşidilir.

Plevra boşluğunda suyun dalğa səsi yarısına kimi su ilə doldurulmuş butulkanın çalxalanma səsinə oxşayır. Bu səs plevra boşluğuna mayenin və qazların toplanması zamanı əmələ gəlir və ürək yığılmaları ilə eyni vaxta düşür. Çünki işləyən ürək plevra boşluğunda olan mayenin və qazın generatoru rolunu oynayır. İtlərdə və pişiklərdə plevra boşluğunda suyun dalğa səsinə xəstə heyvanları silkələdikdə almaq mümkün olur.

Suyun dalğa səsinin gücü müxtəlif ola bilər. Bir halda suyun dalğa səsi o dərəcədə zəif olur ki, onu yalnız diqqətli auskultasiya ilə müəyyən

etmək olur, başqa hallarda, əksinə, o hətta heyvandan bir qədər aralıda da eşidilir. Əgər plevra boşluğunda rezonans üçün şərait yaranırsa, onda suyun dalğa səsi metallik çalarlı olur. Buna ixarozlu plevrit, sero- və piopnevmotoraks zamanı təsadüf edilir.

Ağ ciyərdə suyun dalğa səsi patoloji boşluqlara (kaverna) və bronxlara (ektaziya) çoxlu miqdarda duru ekssudat toplandıqda əmələ gələ bilər.

Ağ ciyərin fistula səsi. Kavernalar plevra boşluğuna açılan zaman oraya toplanmış duru mayenin səviyyəsindən aşağıda qurultu və ya qaynama səsinə xatırladan ağ ciyərin fistula səsi eşidilir. Nəfəsalma zamanı hava bronxlardan kavernaya, oradan da plevra boşluğunda toplanmış mayenin altından qabarcıqlarla üzə çıxması zamanı bu səs əmələ gəlir. Bu səs bütün horizontal kütəlmə zonasının üstündə eşidilir.

Ağ ciyərin fistula səsi atlarda ağ ciyərlərin qanqrenası, qaramalda – qırğın ağ ciyər iltihabı (kontagioz plevropnevmoniya) zamanı qeyd olunur.

Pleqofoniya

Pleqofoniya və ya traxeyadan perkussiya – müayinə üsulu olub, zədələnmiş bronxların, ağ ciyərlərin və plevranın səs keçirmə qabiliyyətindəki dəyişikliyin qiymətləndirilməsinə əsaslanır. Pleqofoniya iki nəfərlə aparılır. Bir nəfər plessimetri traxeyanın üzərinə qoyaraq perkussiya çəkici ilə ritmik zərbələr endirir, digəri isə döş qəfəsini auskultasiya edir. Sağlam heyvanların ağ ciyər toxumasının səsi pis keçirdiyinə görə, zəif, aydın olmayan, dərindən gələn səs eşidilir. Ağ ciyər bərkidikdə onların səs keçiriciliyi yüksəlir və ona görə də traxeyanın perkussiyası zamanı döş qəfəsinin səthində aydın səs eşidilir. Ağ ciyərlər ekssudatla və ya transsudatla infiltrasiya olunduqda (pnevmoniya, ağ ciyərlərin ödemisi) və atelektaz zamanı (bronxların keçiriciliyi saxlandıqda), həmçinin bronxların mənəfi və ya plevra boşluğu ilə birləşmiş kavernalarda güclü perkussiya səsi qeyd olunur.

Plevra boşluğuna patoloji yığıntılar (ekssudat, transsudat, qan) toplandıqda perkussiya səslərinin döş qəfəsinin səthinə verilməsi çətinləşir və ona görə də traxeyanın perkussiya səsi zəif eşidilir və ya eşidilmir.

Pleqofoniyanın nəticələrinin qiymətləndirilməsi ağ ciyərin zədələnmələri ilə plevra xəstəlikləri arasında differensial diaqnostika aparmağa kömək edir.

Döş qəfəsindən sınaq mayesinin alınması

Döş qəfəsinin deşilməsi (torakosentez) plevra boşluğuna toplanmış mayenin fiziki-kimyavi, mikraskopik və bakterioloji müayinə edilməsinə lüzum yarandıqda aparılır.

Punksiya üçün şpirislərdən, xüsusi trokarlardan və ya aspiratorlardan istifadə edilir. Döş qəfəsinin punksiyasını atlarda, gövşəyənlərdə və donuzlarda heyvan ayaq üstə duran zaman, yalnız itlərdə oturan zaman aparmaq daha məqsədəuyğundur. Heyvan fiksasiya olunur və küt perkussiya səsi verən sahədə döş qəfəsinin deşilməsi yeri müəyyən edilir. Torakosentez aparmazdan əvvəl dəri kranial və ya kaudal istiqamətlərdə çəkilir ki, əməliyyatdan sonra dəri örtüyü döş qəfəsiində olan punksiya yerini yaxşı örtsün. Qaramalda, qoyunlarda və donuzlarda iynənin sancılma yeri sol tərəfdə 6-cı qabırğaarası, sağ tərəfdə 5-ci qabırğaarası sahə hesab olunur. Atlarda döş qəfəsinin deşilməsi sol tərəfdə 7-ci, sağ tərəfdə isə 5-6-cı qabarğaarasında aparılır. İri qan damarlarını və sinirləri zədələməmək üçün iynə qabırğanın irəli kənarı ilə xarici döş venasından yuxarı nöqtədə sancılır. İri heyvanlarda iynə (trokar) 2-4 sm, xırdalarda 1-2 sm dərinliyə yeridilir. İynənin döş qəfəsi toxumalarında hərəkəti zamanı müəyyən müqavimətə rast gəlinir. İynənin ucu plevra boşluğuna düşən kimi müqavimət birdən azalır. Sonra iynə irəliyə və geriye hərəkət etdirilir, iynənin azad hərəkəti onun plevra boşluğunda olduğunu sübut edir. Sonra lazımı miqdarda maye şpirisə çəkilir. Bəzən iynənin gözü fibrinlə, qan laxtası ilə qatı ekssudatla tutulur. Belə hallarda əməliyyatı təkrar etmək məsləhət görülür. Şpirisdə təmiz qanın görünməsi ağ ciyərin zədələnməsini göstərir. İynə plevra boşluğundan çıxarıldıqdan sonra yaraya kolloid sarğı qoyulur. Təkrar torakosentez aparmaq lazım gəldikdə iynə döş qəfəsinin kütlük sahəsinin başqa zonasından yeridilir.

Plevra boşluğundan ekssudat, transsudat, qan çıxarıla bilər.

Bulanıq, tünd rəngli ekssudat havada asanlıqla laxtalanır və massiv laxtalar əmələ gətirir. Adətən ekssudatın xüsusi çəkisi yüksək (1,016-dan çox) və trkibində zülal çox (3,5 %-dən yuxarı) olur. Ekssudatın çöküntüsündə leykositlər, eritrositlər, dəyişmiş endoteliositlər tapılır.

İrinli ekssudat boz, sarımtıl-boz və ya çirkli-qonur-qırmızı rəngdə olur. Mikraskopik tədqiqat zamanı onda çoxlu miqdarda irin cisimcikləri və tək-tək endotelial hüceyrələr tapılır.

İrinli-ixarozlu pis iyli olur. Onda yağ turşuları və purin əsasları müəyyən edilir.

Hemorroji ekssudat qırmızımtıl rəngdə olur, belə ekssudatın çöküntüsündə çoxlu miqdarda eritrositlərə rast gəlinir.

Ekssudatda vərəm çöpləri, streptokokklar və başqa mikroorqanizmlər tapıla bilər.

Transsudat ekssudatdan fərqli olaraq adətən şəffaf olmaqla, solğun-sarımtıl rəngdə görünür, qələvi reaksiya verir, xüsusi çəkisi az və tərkibində zülalın faizi nisbətən aşağı olur. Transsudatın çöküntüsündə az miqdarda endoteliositlər və tək-tək leykositlər və eritrositlər tapılır.

Ekssudatı transsudatdan fərqləndirmək adətən çox çətin olmur. Amma bəzi hallarda ekssudat və transsudat fiziki-kimyavi xassələrinə görə böir-birinə çox yaxın olurlar. Bu o vaxt rast gəlinir ki, ekssudatın xüsusi çəkisi aşağı və tərkibində zülal az miqdarda olur və ya transsudat qatı, yüksək xüsusi çəkiyə malik olmaqla və tərkibində zülal çox olur.

Çətin hallarda dəqiq mikraskopik tədqiqat aparılır. Ekssudat üçün çoxlu miqdarda polinuklear leykositlərin, transsudat üçün - limfositlərin olması xarakterikdir. Ekssudat və transsudat arasında fərqi Rivolt sınağı ilə müəyyən etmək olar.

Plevra boşluğu mayesinin müayinə edilməsinin plevritin və hidrotoraksın tərifi diaqnostikasında çox böyük əhəmiyyəti vardır. Ekssudat plevrit üçün, transsudat – hidrotoraks (döş boşluğunun hidropsu) xarakterikdir.

Qrafik müayinə üsulları

Pnevmoqrafiya – tənəffüs formalarının və döş qəfəsinin tənəffüs hərəkətlərinin qrafik göstərilməsidir. Pnevmoqramı registrasiya etmək üçün mexaniki və elektrik pnevmoqraflardan istifadə edilir.

Mexaniki pnevmoqrafların iş prinsipi döş qəfəsinin hərəkətlərinin yazan mexanizmə (kimoqrafa) mexaniki ötürülməsidir. Bu ötürmə ling və ya hava vasitəsi ilə aparılır və kimoqrafın hissə verilmiş lentində ayrılır şəkildə yazılır. Quruluşuna görə ən sadə pnevmoqraf hava ötürücü ilə olandır. O rezin membran ilə örtülmüş iri kapsuladan ibarətdir. Döş qəfəsinin hərəkətlərini yaxşı qəbul etmək üçün membranın mərkəzinə pelot birləşdirilmişdir. Pnevmoqraf atlarda 9-13-cü, başqa növ heyvanlarda 7-10-cu qabırğaarasına qayıq vasitəsilə bağlanılır. Pnevmoqrafda tənəffüs hərəkətləri nəticəsində havanın təzyiqinin dəyişməsi rezin boru vasitəsilə marey kapsuluna verilir və lingcik pnevmoqramı registrasiya edir.

İmpedens pnevmoqrafiya tənəffüs zamanı döş qəfəsinin elektrik müqavimətinin (impedensi) registrasiya etməyə əsaslanmışdır. Nəfəsalma zamanı bədənin müqaviməti 50-100 kHs dəyişən cərəyanla 0,2-0,6 % qalxır, nəfəsvermə zamanı isə ilkin vəziyyətinə qayıdır. R.X.Tukşaitov tərəfindən quraşdırılmış impedens pnevmoqraf öz-özünə yazan qurğudan və ona əlavə edilmiş cihazdan ibarətdir. Partotiv cihazın ölçüsü 7 x 12 x 3 sm olmaqla, iki tranzistorda yığılmış cərəyan generatorundan, yüksək tezlikləri aşağıya dəyişdiricidən, zolaq süzgəcindən, qida mənbəyindən – qalvanik batareyadan ibarətdir. Pnevmoqramı yazan zaman adı

kardioqrafın iki elektrodu heyvanın qabaq ətraflarına və ya biri qabaq, biri arxa ətrafa bağlanılır. Elektrodların digər ucları cihazla əlaqələndirilir. Cihazın çıxışında olan elektrik siqnalları yazıcı mexanizmə ötürülür. Bunun üçün elektrokardioqraf və ya ensefaloqraf işlətmək olar.

Pnevmoqramm vasitəsilə tənəffüsün tezliyini, ritmini, nəfəsalma və nəfəsvermə fazalarının, həmçinin tənəffüs siklinin müddətini təyin etmək olar. İmpedens pnevmoqrafiya ilə həmçinin tənəffüs və dəqiqəlik həcm barəsində fikir yürütmək mümkündür.

Rinoqrafiya – nəfəsvermə zamanı verilən hava axınının qrafik yazılmasıdır. Rinoqramı reqistrasiya edən zaman ucuna rezin boru birləşdirilmiş şüşə qıf heyvanın bir burun dəliyinə bağlanılır, rezin borunun digər ucu yazan qurğu ilə - marey kapsulu ilə birləşdirilir, heyvanın digər burun dəliyi sərbəst saxlanılır.

Rinoqrafiya ağ ciyərlərin ventilyasiyası və onların elastikliyi (retraktilliyi) barədə fikir yürütməyə imkan verir.

Funksional müayinə üsulları

Qaçırma sınağı. Atda sakit halda tənəffüs hərəkətlərinin sayı müəyyən olunur, sonra 15 dəqiqə müddətində qaçırdılır və dərhal tənəffüs hərəkətləri sayılır və tənəffüsün ilkin göstəricilərə qayıtması vaxtı təyin edilir. Sağlam atlarda qaçmadan sonra tənəffüs hərəkətlərinin sayı bir dəqiqədə 20-24-ə qədər yüksəlir və onların normaya qayıtması vaxtı 7-20 dəqiqə çəkir. Daxili və xarici tənəffüsdə çatışmamazlıqlar olduqda qaçırdandan sonra tənəffüs hərəkətlərinin sayı 45-ə və ondan da yuxarı qalxır, onların normaya qayıtması 20-30 dəqiqə və daha çox müddətə baş verir.

Qanın oksigenlə zənginləşməsinin müəyyən edilməsi. Qanın oksigenlə zənginləşməsi oksihemometr vasitəsilə müəyyən edilir. Qanın oksigenlə zənginləşməsinin azalması - tənəffüs çatışmamazlığının obyektiv göstəricisidir.

Tənəffüs sistemi xəstəliklərinin əsas sindromları

Tənəffüs sistemi xəstəlikləri üçün aşağıdakı simptomlar xarakterikdirlər: öskürək, tənəffüsün asimmetriyini, burundan qan axma. Bunlarla bərabər xəstə heyvanlarda müxtəlif xəstəliklər üçün ümumi olan əlamətlər də qeyd olunur: zəiflik, süstlük, haldan düşmə və ya oyanma, iştahın azalması və ya kəsilməsi. Arıqlama, məhsuldarlığın azalması və s. Bu simptomlar qeyri-spesikdirlər və təcrid diaqnostika üçün bir elə əhəmiyyət kəsb etmirlər.

Xəstə heyvanlar sürüdən ayrılırlar və kompleks müayinədən keçirirlər. Bu zaman tənəffüs sisteminin hansı şöbəsinin zədələnməsi

müəyyən edilir: hava yolları, burunun əlavə boşluqları, ağ ciyərlər və ya plevra.

Burun xəstəliklərinin sindromu. Rinit zamanı burunun selikli qişasının rəngi dəyişir. Kəskin rinitdə iltihabi hiperemiyanın inkişafı ilə əlaqədar olaraq o qırmızı rəng alır. Ekssudatla hoparaq selikli qişa şişir, burunun mənfəzi daralır, tənəffüs çətinləşir, fısıltılı olur. Asqırma və ya finxırma baş verir. Follikulyar rinit zamanı burunun selikli qişasında, burun qanadlarının dərisində, dodaqda, yanaqda düyünlər əmələ gəlir.

Donuzlarda deformasiya olunan rinit (atrofik rinit), buzovlarda mikoplazma rinopneumoniyası burun balıqqulaqlarının atrofiyası və burunun deformasiyası ilə müşayiət olunur.

Qırtlaq və traxeyanın xəstəliklərinin sindromu. Qırtlaq və traxeyanın iltihabı zamanı güclü, uca, qısa, səthi öskürək baş verir. Əgər səs telləri də prosesə tutulursa, onda öskürək xırıltılı və tutqun olur. Qırtlaq nahiyəsi şişir, yerli temperaturu və hissiyatı artır. Ağrı çox olduqda heyvan başını irəli uzadır və kəskin hərəkətlər etmir. İltihabi ödem əmələ gəldikdə və qırtlağın mənfəzi daraldıqda inspirator tənqənəfəslik baş verir. Qırtlağın auskultasiyası zamanı patoloji larinqotraxeal stenoz səsi müəyyən edilir. Xırda heyvanlarda xırıltılar eşidilir. Bəzən qırtlağın titrəməsi qeyd olunur. Laringoskopiya vasitəsi ilə qırtlağın selikli qişasında ekssudat tapılır. İkitərəfli burun axıntısı kataral, kataral-irinli, fibrinozlu və ya hemorroji ekssudatla təmsil olunur.

Qırtlağın durğunluq ödemi zamanı həmin nahiyə şişir, xəmirvari konsistensiyada olur, ağrı olmur, yerli temperatur dəyişmir. Qırtlağın mənfəzi daralır, inspirator tənqənəfəslik və larinqotraxeal stenoz səsi müşahidə edilir.

Atların fitləyici boğulması (səs tellərinin iflici və əzələlərin atrofiyası nəticəsində səs yarığının genişlənməsi) heyvan hərəkət etdikdə inspirator tənqənəfəslik yaranır. Patorloji larinqotraxeal stenoz səsi fit, ciyilti, xorultu, uğultu formasında təzahür edir. Heyvan dayandıqda tənqənəfəslik və larinqotraxeal stenoz səsi itir. Qırtlağın birtərəfli iflici zamanı laringoskopiya ilə çalovabənzər qığırdağın düşməsi nəticəsində səs yarığının asimmetriyası müəyyən edilir.

Bronxların xəstəliklərinin sindromu. Bronxit zamanı bronxların selikli qişası şişir və sərt vezikulyar tənəffüs əmələ gəlir. Sonra bronxların mənfəzində ekssudat toplandıqca xırıltılar inkişaf edir. Bronxlarda duru ekssudat toplandıqda xırıltılar nəm, qovuquclu; mikrobronxitdə – iriqovuquclu, bronxiolitdə – xırdaqovuquclu; diffuz bronxitdə – qarışıq (iri-, orta-, xırdaqovuquclu) olur. Bronxlarda özülü ekssudatın görünməsi quru xırıltıların əmələ gəlməsinə səbəb olur. Bronxit öskürək ilə müşayiət olunur. Xroniki bronxitdə adətən öskürək tutmaları qeyd olunur. Burun axıntıları bol və ya az ola bilərlər. Tənqənəfəslik qarışıq, mikrobronxit zamanı ekspirator olur.

Bronxoektaziya - elastikliyini itirmiş bronxların patoloji genişlənməsi – xroniki bronxitin ağırlaşmasıdır. Xroniki bronxit sindromu bronxoektaziya əlamətləri ilə tamamlanır. Bronxoektaziyanın xarakterik əlamətlərindən biri öskürəkdən sonra çoxlu miqdarda ekssudatın (bəlğəmin) xaric olunmasıdır. Ağ ciyərlərin səthində yerləşmiş bronxoektazları perkussiya vasitəsilə müəyyən etmək olur. Əgər genişlənməmiş sahə ekssudatla dolu olarsa, perkussiya zamanı küt səs alınır. Öskürəkdən sonra bronxoektaz ekssudatdan təmizləndiyinə görə küt səs sahəsi timpanik səs verir. Nadir hallarda bronxial tənəffüs baş verə bilər.

Atların progressivləşən mikrobronxitində bronxlarda spastik proseslər zamanı kəskin ifadə olunan tənəffüs və quru xırıltılar baş verir. Bronxial spazmlar keçdikdə tənəffüs və xırıltılar itirlər.

Burunun əlavə boşluqlarının xəstəliklərinin sindromu. Üst çənə və alın cibciklərinin, hava kisəsinin iltihabı başın və boyunun vəziyyətinin dəyişməsi, üz və kəllə sümüklərinin deformasiyası ilə xarakterizə olunur. Cibciklər nahiyəsində təzyiq hissiyatı yüksəlir, sümük divarı nazildir, əyilir, sümüklər qabarınlar və nəticədə kəllənin forması dəyişir. Cibciklər ekssudatla dolduqda perkussiya vaxtı kütləşmiş və ya küt səs alınır. Baş aşağı salmaq birtərəfli güclü burun axıntısı ilə müşayiət olunur. Hava kisəsinin katarı zamanı alt çənə bucağında toxumaların həcmcə böyüməsi qeyd olunur. Hava kisəsinin perkussiya etdikdə küt səs alınır, rentgenoskopiya zamanı hava kisəsinin doldurmuş ekssudatın səviyyəsinə müvafiq olaraq tutqunluq tapılır. Hava kisəsi sahəsini palpasiya və ya masaj etdikdən sonra burundan ekssudatın axması artır. Hava kisəsinin meteorizmi zamanı perkussiya vaxtı timpanik səs, rentgenoskopiya – parlaq zona aşkar edilir.

Ağ ciyər xəstəliklərinin sindromu. Bu ağ ciyər toxumasının patoloji dəyişmələrindən asılıdır. Ağ ciyər toxumasının bərkiməsi ilə müşayiət olunan xəstəliklərdə (pnevmoniya, ağ ciyərin ödem, şişlər və s.) perkussiya səsi kütləşir. Havasız ağ ciyər sahələrində küt perkussiya səsi alınır. Ağ ciyərlərdə hava boşluqları əmələ gəldikdə (interstisial emfizema, qanqrena) timpanik səs yaranır. Patoloji əmələ gəlmiş boşluğun divarı sığallı olduqda, perkussiya səsi metal çalarlı olur. Bronxun mənəfi ildə birləşmiş kavernaların üstündə döş qəfəsinin perkussiyası zamanı çatlamış dibçək səsi tapılır. Ağ ciyərlər həcmcə böyüdükdə orqanın arxa sərhəddi arxaya, aşağı – aşağıya doğru dəyişir. Ağ ciyərlərin auskultasiyası zamanı xışıltı, çatlayan xırıltı, bronxial və amforik tənəffüs qeyd olunur. Xışıltı patoloji proseslərdə alveolların yapışqanlı maye ilə (pnevmoniyada ekssudatla, ödemdə transsudatla) dolması nəticəsində əmələ gəlir. Ağ ciyərlərin emfizeması zamanı ağ ciyər toxumasında hava qovuqları əmələ gəlir. Bu qovuqların ağ ciyər toxumasının kökünə doğru hərəkəti toxumanın partlamasına və krepitasiya edən xırıltıların əmələ gəlməsinə səbəb olur. Ağ ciyər toxumasının ümumi bərkiməsi zamanı

bronxların keçiriciliyi saxlandıqda bronxial tənəffüs əmələ gəlir. Bronxların mənəfi ilə əlaqəsi olan ağ ciyər boşluqlarının auskultasiyası zamanı amforik səs eşidilir. Rentgenoloji müayinənin nəticələrinə görə ağ ciyər toxumasının zədələnməsinin (bərkimə, kaverna) xarakteri, yerləşmə yeri haqda fikir yürütmək mümkündür. Ağ ciyərlərin elastikliyinə azalması ilə müşayət olunan xəstəliklərdə öskürək zəif, kar, uzanan və «dərin» (ağ ciyər) olur.

Pnevmoniyaların əsas əlamətləri: ağ ciyər öskürəyi, ekspirator və ya qarışıq tənəffüs, kütləşmiş ocaqlar, bronxial tənəffüs, krepitasiya. Krupozlu pnevmoniya mərhələlərlə keçir. Hiperemiya stadiyasında kütləşmiş səs, qaraciyərləşmə stadiyasında – küt səs alınır. Nəticə stadiyasında ağ ciyərlərin havallığı bərpa olunduğuna görə əvvəlcə kütləşmiş, sonqra isə ağ ciyər səsi alınır.

Bronxopnevmoniyalar zamanı bronxial toxuma iltihabi prosesə tutulur. Odur ki, xəstə heyvanlarda bronxların zədələnməsi əlamətləri (xırıltılar və s.) qeyd olunur.

Bronxopnevmoniyalar zamanı burun axıntıları əmələ gəlir. Bronxial toxumada iltihabın xarakterindən asılı olaraq burun axıntıları kataral, kataral-irinli və irinli ola bilərlər. Heyvanlarda bədən temperaturu qalxır, zəiflik inkişaf edir, ürək-damar sisteminin və həzm pozulması qeyd olunur.

Ağ ciyərin qanqrenasında kirli-boz rəngli, pis iyli burun axıntısı, öskürək, tənəffüs, xırıltılar, kütləşmə ocaqları qeyd olunur. Bronxun mənəfi ilə əlaqələndən kavernalar olduqda çatlamış dibçək səsi və amforik tənəffüs eşidilir. Burun axıntılarında ağ ciyər toxumasının elastik lifləri tapılır. Ağ ciyərlərin alveolyar emfizemasının əsas əlamətlər: ekspirator tənəffüs, qutu perkussiya səsi, ağ ciyərlərin sərhədələrinin böyüməsi.

Plevranın xəstəliklərinin sindromu. Plevranın xəstəliklərində heyvanın zıqqıldaması ilə müşayət olunan ağırlı öskürək (plevra öskürəyi) müşahidə olunur. Plevranın fibrinozlu iltihabı zamanı, plevra vəərəqlərinin səthi nahamar olduqda, tənəffüs hərəkətləri ilə sinxron olan plevranın sürtünmə səsi eşidilir. Plevra boşluğunda patoloji mayenin (ekssudatın, transsudatın, qanın) toplanması döş qəfəsinin aşağı hissəsində küt perkussiya səsinin olmasına səbəb olur. Döş boşluğuna toplanmış mayenin səviyyəsinə müvafiq olaraq yuxarı kütləşmə sahəsi horizontal xətt təşkil edir. Küt səs sahəsində ürək tonları və tənəffüs səsləri zəif eşidilir. Plevranın iltihabı döş qəfəsinin ağırlı olması və yerli temperaturun yüksəlməsi ilə müşayət olunur. Heyvanlarda tənəffüs qeyd olunur.

Plevritin əsas simptomları: plevra öskürəyi, tənəffüs, döş qəfəsinin ağırlı olması, plevranın sürtünmə səsi, suyun dalğalanma səsi, yuxarı horizontal xətt ilə küt səs zonası. Heyvanın ümumi vəziyyəti ağır olur, bədən temperaturu yüksəlir. Birtərəfli plevrit zamanı tənəffüs asimmetrik olur.

Döş qəfəsinin hidropsu zamanı döş qəfəsinin hər iki tərəfində küt səs zonası aşkar edilir. Öskürək və döş qəfəsinin ağırlı olması adətən qeyd olunmur.

Təfriqi diaqnostika məqsədi ilə torakosentez həyata keçirilir və plevra boşluğunda olan möhtəviyyatın mikraskopik müayinəsi aparılır. Plevrit zamanı ekssudat, hidrops zamanı – transsudat, hemotoraks zamanı – qan tapılır.

VI fəsil

Həzm sisteminin müayinəsi

Həzm sistemi – orqanizmi qida maddələri ilə təchiz edən orqanlar kompleksidir. Həm traktında yemlərin tərkibinə daxil olan mənimsənilən qida maddələri (zülallar, yağlar, karbohidratlar və s.) fiziki-kimyavi və bioloji işləmə nəticəsində qana və limfaya sorula bilən və orqanizmdə plasmtik və energetik material kimi işlədilmək üçün yararlı olan sadə, kiçik molekulu monomer birləşmələrə parçalanırlar.

Normal həyat fəaliyyəti üçün orqanizm xarici mühitdən müvafiq qida maddələri, su, makro- və mikroelementlər, vitaminlər almalıdır. Həzm – orqanizm ilə xarici mühit arasında olan maddələr mübadiləsinin başlanğıc stadiyasıdır və qida maddələrinin işlənməsi, heyvanların məhsuldarlığı, onların sağlamlığı həzm sisteminin funksional vəziyyətindən asılıdır.

Həzm orqanlarının funksional və orqanik pozğunluqları, qidalanmanın pozulması ümumi gücü zəiflədir, orqanizmin rezistentliyini azaldır və ikincili xəstəliklərin səbəbi ola bilər.

Həzm sisteminin müayinə sxemi

Həzm sistemini müayinə edən zaman həm ümumi klinik müayinə üsulları – inspeksiya, palpasiya, auskultasiya, perkussiya, həm də əlavə xüsusi instrumental və laboratoriya üsulları, o cümlədən yem borusu və mədənin zondlanması, rumenoqrafiya, qastroqrafiya, rentgenoskopiya və rentgenoqrafiya, rektoskopiya, laparoskopiya, qarının və bağırsağın sınaq punksiyası, qara ciyərin punksiya biopsiyası, mədə və mədə önlüklərinin möhtəviyyətinin, kalın, qarın boşluğu punktının biopsiya materialının laboratoriya müayinəsi və başqa metodlar işlənilir.

Həzm sisteminin müayinəsi aşağıdakı sxem üzrə aparılır: yem və suyun qəbulu; ağız boşluğu, udlaq, yem borusu, qarın, mədə, bağırsaq, defekasiya aktı və kal, qara ciyər; göstəriş olduqda qarın boşluğu orqanlarının rektal palpasiyası aparılır, həmçinin əlavə instrumental, funksional və laboratoriya metodları istifadə olunur.

Yem və su qəbulunun müayinəsi

İştaha. Yem qəbulu arasında olan vaxtlarda qida maddələrinə olan tələbat aclıq hissi ilə ifadə olunur ki, bu da qida oyanması – iştaha formasında təzahür edir. Yeməyə ehtiyac hissi – bu kompleks hissələr olmaqla qəbul edilən yemin miqdarı və keyfiyyəti ilə müəyyən olunur.

İştahanı anamnestic məlumatlara və yemləmə vaxtı müşahidələrə görə təyin edirlər. Bu zaman heyvan öyrəndiyi, yəni ona tanış olan və

keyfiyyətli yemlərdən istifadə olunur. Yemləmə zamanı heyvanın yemi necə qəbul etməsi – enerjili, zəif və ya tam imtina edir, qeyd edilir.

İştahanın aşağıdakı pozulmaları kliniki əhəmiyyətə malikdir: olmaması, artması, azalması və təhrifi.

İştahanın olmaması – a n o r e k s i y a – uzun müddət yemdən imtina etmə; *İştahanın azalması* – heyvan adi yem porsiyasını yemir və ya yavaş yeyir. İştahanın olmaması və ya azalması həzm sisteminin xəstəliklərində bir sıra başqa xəstəliklərdə müşahidə olunur.

İştahanın artması – B u l i m i y a , p o l i f a q i y a – müvəqqəti olaraq xəstəlikdən sağalmış arıqlamış heyvanlarda, bir sıra helmintozlarda ola bilir. Həqiqi polifaqiya uzun müddətli olmaqla, şəkərli diabetdə rast gəlinir.

İştahanın təhrif olunması onunla xarakterizə olunur ki, heyvan müxtəlif əşyaları yeməyə başlayır (döşənək materialını, torpağı, kalı, tükü, lələyi və s.) və təzə, keyfiyyətli yemdən imtina edir. İştahanın təhrif olunmasına mineral və vitamin çatışmamazlığında, raxitdə, osteodistrofiyada, hipokobaltozda, bir sıra başqa xəstəliklərdə, həmçinin mərkəzi sinir sisteminin zədələnməsi ilə keçən xəstəliklərdə (məsələn, quduzluqda) təsadüf edilir.

Susuzluq. Suyu tələbatın olması, suya ehtiyac hissi susuzluq adlanır. Bu yemin xarakterindən, onda suyun miqdarından, ilin fəslindən, fiziki yükədən, süd məhsuldarlığından asılıdır.

Susuzluq anamnez məlumatlarına və suvarma zamanı müşahidələrə görə təyin edilir, bu zaman heyvanın bir dəfəyə və bir sutka ərzində içdiyi suyun miqdarı nəzərə alınır. Su qəbulunun pozulması susuzluğun artması və azalması formalarında rast gəlinir.

Suya tələbatın artması – p o l i d i p s i y a – mayenin itirilməsi ilə müşayiət olunan xəstəliklərdə, xüsusilə qusma ilə, ishalla, tərləmə ilə, poliuriya ilə; plevritdə və peritonitdə; natrium xlorid ilə zəhərlənmədə; şəkərli və şəkərsiz diabetdə qeyd olunur.

Suya tələbatın azalması – o l i q o d i p s i y a – qızdırmanın başlanğıcında, ishal və qusma ilə müşayiət olunmayan mədə və bağırsağ xəstəliklərində və s. təsadüf edilir.

Yem və su qəbulu. Yem qəbulunu müayinə edən zaman götürülən yemin miqdarına və tezliyinə, dodaqların, alt çənənin və dilin hərəkətinə, çeynəmə və udmanın enerjililiyinə və tezliyinə, həmçinin suyu və duru yemi qəbul etmə üsuluna və bu zaman əmələ gələn səslərə fikir verilir. Yenidoğulmuşlarda əmmə hərəkətləri, onların ritmikliyi və davam etmə müddəti nəzərə alınır.

Yem və su qəbulunun pozulması dodaqların, dilin, dişlərin, ağızın selikli qişasının, çeynəmə əzələlərinin, çənələrin, udlağın və mərkəzi sinir sisteminin zədələnməsi ilə əlaqədar olur.

Ağız boşluğunun selikli qişasının və dişlərin xəstəlikləri zamanı, əgər heyvanda iştaha varsa, o acgözlüklə yem qəbul etməyə girişir, amma tez bir zamanda ondan imtina edir və çox vaxt islanmış yemi geri tullayır. Dodaqların, yanağın və dilin iflici zamanı, həmçinin aktinomikozda, dilin dərin yaralanmasında, çənə oynağının çıxmasında, alt çənənin sınımasında yem qəbulu çox vaxt çətinləşir və ya mümkün olmur.

Yem və su qəbulunun pozulmasına mərkəzi sinir sisteminin xəstəliklərində daha tez-tez rast gəlinir. Otyeyən heyvanlar yemi it kimi ağızını açaraq yemi dişləri ilə qapır, bəzən çeynəməni dayandıraraq müəyyən müddət otu ağızında saxlayır, su içərkən isə başın üz hissəsini vedrənin dibinə kimi salır, çeynəmə hərəkətləri edir. Donuzlar, itlər, pişiklər, quşlar mərkəzi sinir sisteminin xəstəlikləri zamanı yem və su qəbulu zamanı qeyri-adi hərəkətlər edirlər. Bunlarda yem və suyun qəbulunda olan pozğunluqlar patoloji prosesin xarakterindən asılı olaraq çox müxtəlifliyi ilə fərqlənir.

Çeynəmə. Çeynəmə aktı heyvanın növündən, yemin fiziki və dad xassələrindən asılı olaraq özünün xüsusiyyətləri ilə xarakterizə olunur. Atlar, donuzlar, dovşanlar, pişiklər yemi yaxşı çeynəyib xırdaladıqdan sonra udurlar. Gövşəyənlər yemi azca əzib islatdıqdan sonra udurlar. Sonra isə gövşəmə vaxtı yemi ağıza qaytararaq tam çeynəyib xırdalayırlar. İtlər yemi az çeynənmiş vəziyyətdə udurlar, sümükləri isə əsaslı surətdə çeynəyirlər. Nəm və yaxşı xırdalanmış yemə quru və yaxşı xırdalanmamış yemə nisbətən daha az çeynəmə hərəkətləri və vaxt lazımdır.

Heyvanlar arasında çeynəmənin pozulmasına çox tez-tez təsadüf edilir, xüsusilə atlarda. Bu pozğunluqların səbəbləri ağızın selikli qişasının, dilin, çeynəmə əzələlərinin, çənələrin zədələnməsi ola bilər. Çeynəmənin yüngül pozulması yemi həvəssiz çeynəmə, zəif çeynəmə hərəkətləri ilə təzahür edir, çox vaxt heyvanlar çeynəməni dayandırır və sonra yenidən davam edirlər. Belə pozğunluqlara mədənin, bağırsağın xəstəliklərində, iştahanın azalması ilə müşayiət olunan patologiyalarda təsadüf edilir.

Ağrılı çeynəməyə dişlərin xəstəlikləri (qeyri-düzgün yeyilmə, kariyes və s.), dişlərin dəyişilməsi, diş ətərinin, dilin, ağızın selikli qişasının xəstəlikləri zamanı, xüsusilə atların pustulyozlu stomatitində, qaramalın, donuzların dabağında və s. rast gəlinir. Ağrılı çeynəmə zamanı heyvanlar yemi ehtiyatla çeynəyirlər, çox vaxt ağızı açaraq dilləri ilə yemi ağızdan kənara atırlar.

Ağızın selikli qişasının, dilin (yarlar, xoralar, iltihabi infiltrasiya, aktinomikoz və s.), alt və üst çənələrin (raxit, osteodistrofiya və s.) ağır zədələnmələri, həmçinin çeynəmə əzələlərinin spazmı və iflici zamanı çeynəmə çətinləşir və ya mümkün olmur. Çeynəmə əzələlərinin spazmı (trizm) dovşancıq (tetanus) və ensefalomielit, onların iflici isə – quduzluq zamanı müşahidə edilir.

Mırçıldatma və dişləri xırçıldatma səsləri böyük diaqnostik əhəmiyyətə malikdir. Normada mırçıldatmaya yalnız donuzlarda rast gəlinir. Başqa heyvanlarda mırçıldatma ağızda çoxlu miqdarda ağız suyu toplandıqda və udqunma çətinləşdikdə müşahidə edilir. Belə ki, qaramalda mırçıldatmaya dabaqda, atlarda – pustulyoz stomatitdə, faringitdə rast gəlinir. Dişləri xırçıldatmaya qarmalda travmatik retikulit, mədə önlüklərinin xroniki atoniyası və güclü ağrılarla müşayət olunan digər mədə-bağırsaq xəstəlikləri zamanı, həmçinin osteodistrofiyada zamanı təsadüf edilir. Donuzlarda dişləri xırçıldatma taun və qızılyel, qoyunlarda – senuroz zamanı baş verir.

Udqunma. Ağız boşluğunda xırdalanmış və ağız suyu ilə islanmış yem kütləsi dilin və yanağın hərəkətləri ilə çəngələr halına salınır ki, bunlar da dilin köməyi ilə sərt və yumşaq damaq arasından udlağa ötürülür.

Udqunmanın pozulmasına – d i s f a g i y a – heyvanlar arasında tez-tez təsadüf edilir. Disfagiya müxtəlif dərəcədə ifadə oluna bilər. Çox vaxt udqunma o qədər çətinləşir ki, sıyıq yemlər qırtlağa və bronxlara axaraq heyvanın ölümü ilə nəticələnən aspirasion pnevmoniyaya və ağ ciyərlərin qanqrenasına səbəb olur.

Udqunmanın yüngül pozulması udqunma zamanı ağrının olması ilə xarakterizə olunur. Heyvanlar uzun müddət yem çeynəyirlər və udqunma zamanı narahat olurlar, boyunlarını irəli uzadırlar, çox vaxt bir neçə dəfə udqunmaya cəhd etdikdən sonra yemdən tamamilə imtina edirlər. Ağrılı udqunmaya udlağın və yem borusunun iltihabı, udlaqda yad cisimlərin və şişlərin olması zamanı rast gəlinir.

Udqunmanın ağır pozulması zamanı udulan yemin bir hissəsi burun boşluqlarından və ya ağızdan geri qaydır. Bundan başqa ağızdan maye axma və güclü öskürək qeyd olunur. Udulan yemin və suyun geri qayıtmasına *requrgitasiya* deyilir. Requrgitasiyaya ən çox atlarda rast gəlinir, bu zaman yemin və suyun bir hissəsi burun boşluqları vasitəsi ilə geri qaydır; az hallarda requrgitasiya qaramalda, donuzlarda və itlərdə qeyd olunur; donuzlarda, itlərdə və pişiklərdə yemin və suyun bir hissəsi ağız vasitəsilə geri qaydır. Requrgitasiya faringitin ağır formalarında, udlaq və yem borusunda yad cisimlər olduqda, udlağın ödemində müşahidə edilir.

Udqunma tamamilə pozulduqda heyvan nəinki sıyıq yemi, hətta ağız suyunu və adi suyu belə uda bilmir. Buna səbəb udlağın iflicidir ki, bu da bir sıra yem zəhərlənmələri, udlağın orqanik zədələnmələri (yanma, şiş, yad cisim) zamanı təsadüf edilir. Bundan başqa yem borusunun orqanik və funksional sıxılmaları, onun yad cisimlərlə tutulması zamanı da udqunma aktı tam dayana bilər. Bu zaman duru yem kütləsi, su və ağız suyu ağız və burun vasitəsilə xaricə atılır.

Gövşəmə – ruminatio. Gövşəmə prosesini tədqiq edən zaman yem qəbulundan onun əmələ gəlmə vaxtına, bir sutka ərzində əmələ gələn gövşəmə hərəkətlərinin miqdarına, hər bir gövşəmə aktının davam etmə müddətinə, hər çəngə yemin gövşənməsinə sərf olunan çeynəmə hərəkətlərinin sayına diqqət yetirilir.

Sağlam qaramalda gövşəmə yem qəbulundan gah tez – 20-30 dəqiqə sonra, gah da bir qədər gec başlayır və 1-1,5 saat davam edir ki, bu da yemin xarakterindən, işgənbənin dolma dərəcəsindən və xarici şəraitdən asılı olur. Belə ki, quru yemlərə nisbətən şirəli yemlərlə yemləmə zamanı gövşəmə daha tez başlayır. Hər bir çeynəmə aktı orta hesabla 30-dan 60 dəqiqəyə qədər davam edir, bir yem çəngəsinin çeynənməsinə 40-dan 80-ə qədər çeynəmə hərəkətləri icra edilir, heyvan bir sutka ərzində 3-8 dəfə gövşəyir. İnekələr çox vaxt yatmış vəziyyətdə, gözləri yarı yumulu, ritmik olaraq tələsmədən gövşəyirlər. Buzovlarda birinci gövşəmə həyatlarının 3-cü həftəsində başlayır, amma onları qaba yemə tez öyrətdikdə gövşəmə tez başlaya bilər. Bunlarda gövşəmə prosesinin stabilizəməsi 8-10 aylıq yaşda baş verir, bu zaman mərkəzi sinir sistemində gövşəmə prosesini tənzim edən gövşəmə mərkəzinin formalaşması da başa çatır.

Qoyun və keçilər qaramalla müqayisədə nisbətən tez gövşəyirlər, bir yem çəngəsinin çeynənməsinə 50-90 çeynəmə hərəkətləri icra edirlər, hər bir gövşəmə aktı bir saata kimi davam edir.

Qoyun və keçilərdə gövşəmə prosesi xarici qıcıqlandırıcı faktorların təsirindən (qeyri-adi səs və başqa qıcıqlandırıcılar) dayana bilər.

Gövşəmə prosesinin xarakterindən həzm, maddələr mübadiləsi və heyvanın məhsuldarlığı asılıdır. Gövşəmənin dayanması və ya onun funksional pozğunluğu patologiyaları göstərir və ona görə də gövşəmənin müayinə edilməsi böyük diaqnostik və proqnostik əhəmiyyətə malikdir. Gövşəmənin müxtəlif pozulmalarına mədə önlüklərinin, şirdanın, bağırsaqların, qara ciyərin və başqa orqanların xəstəliklərində rast gəlinir. Xəstəliyin keçmə xarakterindən asılı olaraq pozğunluqların intensivliyi böyük hədd daxilində dəyişir və gövşəmənin yavaşması, gövşəmə aktlarının miqdarının azalması və s. ilə xarakterizə olunur.

Yavaşmış və ya həvəssiz gövşəmə adi hala nisbətən bir qədər gec başlayır. Gövşəmə aktı həvəssiz icra edilir. Yavaşmış gövşəməyə mədə önlüklərinin funksional pozğunluqlarında və haldan düşmə, bədən temperaturunun yüksəlməsi, iştahının azalması ilə müşayiət olunan digər xəstəliklərdə təsadüf edilir.

Seyrək gövşəmə – gövşəmə aktlarının miqdarı sutka ərzində azalır və 3-8-dən 1-2-yə düşür və bu zaman seyrek gövşəmə çox vaxt yavaşmış gövşəmə ilə bir yerdə gedir və yavaşmış gövşəmə qeyd edilən xəstəliklərdə rast gəlinir.

Qısa gövşəmə onun davam etmə müddətinin qısalması ilə xarakterizə olunur və bu zaman gövşəmə 30 dəqiqədən az müddət davam edir. Gövşəmə aktının qısalması zamanı qəbul edilmiş yem porsiyaları həzm prosesi üçün hazırlanmamış qalırlar və işgənbədə uzun müddət ləngidilir.

Zəif, yorğun gövşəmə – işgənbədən ağız boşluğuna gətirilmiş yem çəngəsi həvəssiz, yavaş-yavaş, fasilələrlə çeynənir, yəni sağlam heyvana xas olan periodiklik olmur. Vaxtaşırı gövşəmə dayanır, bir qədər pauzadan sonra heyvan tamamilə gövşənilib hazırlanmamış yemi udur, işgənbədən yeni yem çəngəsinin gövşənmək üçün ağıza tullanması gecikir. Eyni zamanda çeynəmə hərəkətlərinin zəifləməsi və onların sayının azalması da baş verir.

Zəifləmiş, seyrək, qısa, yorğun gövşəmələrə adətən iştahının saxlanması hallarında, məsələn mədə önlüklərinin və şirdanın funksional pozğunluqlarında təsadüf edilir. Çox vaxt gövşəmənin qeyd olunan pozğunluqları bir yerdə registrasiya edilir. Bəzi hallarda, məsələn işgənbənin və ya torcuğun, ağız boşluğu orqanlarının və ya yem borusunun xəstəliklərində, ayrı-ayrı keyfiyyət pozğunluqları daha yaxşı ifadə olunurlar, yəni gah qısa, gah yorğun, zəifləmiş gövşəmə kimi təyin oluna bilirlər.

Ağrılı gövşəmə yem çəngəsinin ağıza tullanması və gövşənməsi zamanı heyvanın narahat olması, zıqqıldaması ilə müşayiət olunur ki, buna travmatik retikulitdə rast gəlinir.

Gövşəmənin tam dayanması mədə önlüklərinin motor funksiyasının kəskin pozulması nəticəsində baş verir ki, buna da mədə önlüklərinin birincili və ikincili atoniyası, kitabçanın dolub tıxanması, intoksikasiyalar və s. zamanı əmələ gəlir.

Xəstə heyvanlarda iştahının və gövşəmənin bərpa olunması və ya iştahının artması və gövşəmənin normallaşması – çox müsbət hal hesab edilir.

Gəyirmə – *eructatio*. Gövşəyən heyvanlarda gəyirmə normal həzm prosesinin vacib fizioloji hissəsi olub, işgənbənin orada əmələ gələn qazlardan azad olmasını təmin edir. Qazların çıxması bir qədər aralıdan eşidə bilən xarakterik səs və yaxınlıqda hiss edilən spesifik iy ilə müşayiət olunur. Qazların işgənbədə toplanıb qalması, hətta normal həzm zamanı timpaniyaya səbəb olur.

Gəyirmənin pozulması həzm sisteminin bir çox xəstəlikləri səbəbindən ola bilər. Gövşəyənlərdə gəyirmənin pozulmasına tez-tez və hündürdən, seyrək (gec-gec) və zəif gəyirmə və gəyirmənin dayanması aid olunur.

Tez-tez və hündürdən gəyirmə işgənbədə qazların əmələ gəlməsinin çoxalmasını göstərir və heyvanlar tez qıqcıran yemlərlə yemlədikdə,

həddən artıq yem yedikdə baş verir. Buna həmçinin timpaniyanın, mədə önlüklərinin atoniyasının başlanğıc stadiyasında da təsadüf edilir.

Seyrək və zəif gəyirmə mədə önlüklərinin motor funksiyasının zəifləməsi, xüsusilə onlarda yemlərin bərkiməsi və quruması ilə keçən ağır xəstəliklər zamanı qeyd olunur. Gəyirmənin zəifləməsinə travmatik retikulit, kitabçanın dolub tıxanması, işgənbənin timpaniyası və dolub tıxanması, həmçinin mədə önlüklərinin atoniyası zamanı rast gəlinir. Xroniki atoniyada gəyirmə vasitəsilə çıxan qazlar işgənbədə ləngidilmiş yemlərin parçalanması nəticəsində pis iyli olurlar. Gəyirmənin zəifləməsi yem borusunun xaricdən sıxılması, onun mənfəzinin natamam bağlanması zamanı müşahidə olunur.

Gəyirmənin tam dayanması yem borusunun mənfəzinin tam qapanması və işgənbə tor dəliyinin tutulması zamanı baş verir ki, bu da tez bir zamanda işgənbənin ikincili timpaniyasına səbəb olur.

Başqa heyvanlarda gəyirmə ağız vasitəsilə qazların mədədən qeyri-iradi çıxması hesab edilir və mədədə qazların əmələ gəlməsinin şiddətlənməsini göstərən patoloji simptom kimi qiymətləndirilir. Çünki normal mədə həzmi zamanı az miqdarda qazlar əmələ gəlir ki, bunlar da möhtəviyatın hərəkəti ilə bağırsaqlara keçir və ya qismən də qana sorulur. Tez-tez gəyirmə mədə xəstəliklərinin (xroniki gastrit, xoralı xəstəlik) simptomu ola bilər, həmçinin həddən artıq yemləndirmənin və qısqırmış yemləri vermənin nəticəsində əmələ gələ bilər. Gəyirmə zamanı çox vaxt mədədən qazlarla bərabər yem hissəcikləri (xüsusilə həddən artıq yemləmə zamanı) də çıxır. Atlarda turş qazların çıxması ilə gəyirmənin əmələ gəlməsi pilorospazmın vacib əlamətidir. Bu xəstəlik zamanı gəyirməni yem borusu nahiyəsini masaj etməklə əmələ gətirmək olur.

Gəyirməni müayinə edərkən həmçinin pis adətlərin - aerofagiyanın və ya qapmanın olmasına fikir verilir. Çünki bu zaman heyvan sistemik olaraq havanı udur və sonra tez-tez gəyirir. Bu qüsura atlarda, qaramalda və donuzlarda təsadüf edilir. Bəzi atlar qapma zamsanı kəsici dişləri ilə yem qabına və ya başqa bir əşyaya söykənirlər, başqaları dişlərlə heç bir əşyaya söykənmədən qapma hərəkəti edirlər (hava qapması). Havanı udan zaman özünəməxsus səs eşidilir və udlaq və boyun əzələlərinin yığılması qeyd olunur. İnəklər başlarını yuxarı qaldırırlar və dillərini çıxardaraq, onu sağa-sola yavaş-yavaş yelləyirlər, nəticədə ağız suyu köpüyə çevrilir ki, bunu da sonra udurlar. Az hallarda bu heyvanlarda aerofagiya ağızı bağlı olduqda nəfəs alma zamanı havanın burun boşluqları ilə bərabər ağızın bucaqlarından daxil olması nəticəsində də baş verir. Aerofagiya nəticəsində mədə və bağırsağın meteorizmi baş verir, həzm pozulur, heyvan arıqlayır.

Qusma – *vomitus* – mədə önlüklərinin və mədənin möhtəfiyatının ağız, bəzən isə burun yolları vasitəsilə qeyri-iradi olaraq xaricə atılmasına deyilir.

Qusmanın kliniki müayinəsi zamanı onun mənşəyi, baş verməsi şəraiti, vaxtı, qusma aktının sayı, qusuntu kütləsinin miqdarı, iyi və tərkibi, orada patoloji əlavələrin (qan, öd, parazitlər və s.) olması və s. nəzərə alınır.

Mənşəyinə görə qusma aktı mərkəzi və reflektor olur. Uzunsov beyində yerləşən qusma mərkəzinin qıcıqlanması zamanı baş verən qusma - mərkəzi, peritonun, yumşaq damağın, udlağın, yem borusunun, mədənin qığıqlanması zamanı əmələ gələn qusma – reflektor adlanır.

Donuzlarda, itlərdə və pişiklərdə yem qəbulundan sonra bir dəfə qusma həddən artıq yemləmə üçün xarakterikdir; çox vaxt belə qusma inəklərdə işgənbnin həddən artıq dolması zamanı qeyd olunur. Bu çoxlu miqdarda mədə və mədə önlüklərinin normal möhtəviyyatından təşkil olunur. Mədə yem kütlələrindən tam azad olduqdan sonra qusma dayanır və yaxın vaxtlarda baş vermir.

Tez-tez və gün ərzində dəfələrlə təkrarlanan qusma mədənin selikli qişasının uzun müddət qıcıqlanmasını göstərir. Ağır qastrit zamanı hər dəfə yem qəbulundan sonra qusma baş verir, çox vaxt hətta mədə boş olduqda belə heyvan qusur. Tez-tez baş verən davamlı qusmaya mədə önlükləri arasındakı dəliyin tutulması, pilorik sfinkterin daralması, bağırsağ keçməməzliyi, asırıqalla zəhərlənmə zamanı rast gəlinir. Beyin xəstəliklərində əmələ gələn mərkəzi mənşəli qusma daha uzun müddət davam edir.

Qusuntu kütlələri bir sıra patoloji proseslərdə onlar üçün xarakterik tərkibə və xüsusiyyətə malik olurlar. Belə ki, tək kameralı mədəyə malik olan heyvanlarda bir dəfə qusma zamanı qusuntu mədə möhtəviyyatından təşkil olunur, boş mədəyə çoxsaylı qusma zamanı – selikdən, bağırsağ möhtəviyyatından, bəzən öd, qan qarışığından ibarət olur. Gövşəyənlərdə qusuntu kütlələri əsasən mədə önlüklərinin möhtəviyyatından, quşlarda – çinədanın möhtəviyyatından təşkil olunur.

Qusuntu kütlələrinin miqdarı mədənin (mədə önlüklərinin, çinədanın) dolma dərəcəsindən və qusmanın miqdarından asılı olur. Mədənin (gövşəyənlərdə mədə önlüklərinin, quşlarda çinədanın) iti genişlənməsi zamanı qusuntu çox miqdarda olduğu halda, qastritdə bunun miqdarı az olur.

Qusuntu kütlələrinin rəngi yemin xarakterindən, qusmanın yem qəbulundan sonra hansı müddətdə baş verməsindən, öd, qan qarışığından və s. asılıdır. Yem mədədə nə qədər az müddət qalır, bir o qədər də az dəyişir.

Qusuntu kütləsiə öd qarışdıqda o sarı və ya göy rəngə boyanır. Buna boş mədəyə uzun müddətli və tez-tez qusma nəticəsində onikibarmaq bağırsağın möhtəviyyatı qarışdıqda, bağırsağ keçməməzliyi zamanı təsadüf edilir. Qusuntuda ödünlüklərinin azot turşusu, yodun spirtli

məhlulu, kalium permanqanat və metil abısı məhlulu ilə keyfiyyət sınağı vasitəsilə təyin edilir.

Qusuntuda çoxlu miqdarda qanın olmasını makroskopik olaraq asan təyin etmək olur. Təzə qanaxma olduqda qusuntu uütləsi qırmızı rəngə boyanır, qan mədədə uzun müddət qaldıqda qusuntu kütləsi qəhvəyi, hətta qara-qəhvəyi rəngə boyanır. Qusuntu kütləsində qana mədə və bağırsağın hemorroji iltihabı, xoralar və mədə və bağırsağın selikli qişasının yaralanması, hemorroji diatezlə keçən xəstəliklərdə rast gəlinir. Az miqdarda qanın olmasını (gizli) benzidinlə, kauçuk qətranı ilə keyfiyyət sınağı vasitəsilə təyin edilir.

Yoğun bağırsağ şöbəsində keçməməzlik olduqda kal qusma baş verə bilər və qusuntu kütləsi xarici görünüşcə nəcisə oxşayır. Belə qusuntu kütləsində həqiqi kal olmur və onun tərkibində parçalanmaya məruz qalmış yoğun bağırsağ möhtəviyyatı olur. Qusuntu kütləsində çoxlu miqdarda seliyin, yunun, yad cisimlərin, bağırsağ parazitlərinin olması böyük diaqnostik əhəmiyyətə malikdir.

Qusuntu kütləsində çoxlu turşu olduqda onun iyi - turşabənzər, turş, mədədə çürümə prosesləri baş verdikdə – pis iyli (lax iysi), hətta üfunətli olur.

Qusuntu kütlələrinin reaksiyası müxtəlif ola bilər: qusuntuda xlorid turşusu olduqda – turş; axiliya və duodenal requrgitasiya zamanı – neytral və ya qələvi.

Diaqnostika məqsədi ilə qusuntu kütləsinin laborator müayinəsi mədə və mədə öndüklərinin möhtəviyyatının müayinəsi kimi aparılır. Kimyavi maddələrlə zəhərlənmə və qida toksikoinfeksiyaları zamanı qusuntunun müvafiq kimyavi və bakterioloji müayinəsi icra edilir.

Ağızın və ağız boşluğu orqanlarının müayinəsi

Xarici və daxili inspeksiya metodundan istifadə olunur, lazım gəldikdə palpasiya, rentgenoqrafiya və ya rentgenoskopiya, ağız suyunun laborator müayinəsi və s. aparılır.

Ağızın müayinəsi. Ağızı inspeksiya edən zaman dodaqların yanaqların vəziyyətinə, ağız yarığının hər iki yarısının simmetrik yerləşməsinə, dodaqlarla qeyri-iradi hərəkətlərin olmasına, ağızdan selik axmasına, qaşınmaya və s. fikir verilir.

Sağlam heyvanlarda ağız bağlı olur, dodaqlar bir-birinin üstünə kip yapışib ağızı qapayır, ağızdan selik axmır. Qoca, haldan düşmüş və arıq heyvanlarda, həmçinin üz sinirinin iflicində, huşun itməsi ilə müşayiət olunan xəstəliklərdə çox vaxt alt çənənin sallanması, damağın selikli qişasının və dişlərin görünməsi müşahidə edilir. Üz sinirinin bir tərəfli iflici zamanı alt dodaq əyilir və sağlam tərəfə dartılır. Alt çənənin zədələnməsi zamanı, quduzluqda, ensefalomielitdə alt çənənin iflici nəticəsində,

həmçinin dil şişdikdə, sərt damaq gərildikdə və yad cisimlər dişlər arasında ilişib qaldıqda heyvan ağızını yuma bilmir.

Dodaqların tonusunun yüksəlməsi zamanı onlar bir-birinə möhkəm birləşirlər və ağızın bucaqları arxaya çəkilir. Buna ensefalitdə və qaramalın ketozunda təsadüf edilir. Dovşancıqda (tetanusda), botulizmdə, və strixninlə zəhərlənmədə ağız o dərəcədə bərk bağlanır ki, onu açmaq mümkün olmür.

Ağızda qeyd olunan qeri-iradi hərəkətlər də kliniki əhəmiyyətə malikdirlər: üst dodaqların dartılmasına mədənin iti genişlənməsi və nazik bağırsağın tutulması zamanı rast gəlinir; dodaqların bir-birinə çirpılması ilə keçən hiperkinez atların infeksiyon ensefalomielitinin həyəcanlanma stadiyası üçün xarakterikdir.

Bir sıra xəstəliklərdə dodaqların şişməsinə, onlarda ərpın, səpgilərin, çatların, nekrozun və s. olmasına rast gəlinir. Dodaqların şişməsinə ilan çalması zamanı, staxibotriotoksikozda və ağızın selikli qişasının dərin zədələnməsində təsadüf edilir. Qaramalda dəmrov zamanı dodaqlarda xarakterik qaşaq tapılır.

Dodaqlarda qaşınmaya çox vaxt quduzluqda, qoyunların burun mozalanında rast gəlinir. Dodaqlarda səpgilərə qaramalda və donuzlarda dabaq zamanı, qoyunların çiçəyində, atların pustulyozlu stomatitində təsadüf edilir. Nekroz ocaqları atların infeksiyon anemiyasında, infeksiyon ensefalomielitdə, nekrobakteriozda və yemlərlə zəhərlənmədə (xüsusilə kalış ilə zəhərlənmədə) qeyd olunur.

Ağızdan selik axmasına (*salivatio*) faringit, quduzluq zamanı udqunmanın pozulması səbəbindən, həmçinin selik əmələ gəlmənin artması (hipersalivasiya) səbəbindən dabaq, botulizm, atların pustulyozlu stomatiti zamanı rast gəlinir. Prosesin xarakterindən asılı olaraq ifraz olunan ağız suyunun miqdarı çox və ya az ola bilər. Ağız suyunda iltihabi ekssudat, epiteli hüxceyrələri, qan və s. ola bilər. Ağız suyu qatı, yapışqanabənzər və köpüklü, şəffaf, və ya bulanıq, bozumlu və ya qırmızı rəngə boyanmış ola bilər.

Ağızdan gələn iyə fikir vermək lazımdır ki, bu da bir qədər aralı məsafədən hiss edilir. Ağızdan gələn iyə nəfəsvermə zamanı verilən havanın iyi də qarışa bilər. Odur ki, dəqiqlik üçün heyvanın ağız suyu ilə isladılmış pambıq tamponun iysi müəyyən edilir və ya heyvanın ağızı açıq olan zaman ondan gələn iy təyin edilir. Sağlam heyvanların ağızından yemlərin iyini xatırladan iy gəlir.

Kəskin aseton iyi ketoz xəstəliyi üçün; şirintəhər ürəkbulandıran iy – selikli qişanın səthindən soyulmuş epitelinin parçalanması üçün; kariozlu çürümüş iy – dişlərin xəstəlikləri və onların üzərində əmələ gəlmiş ərpın parçalanması üçün; üfunətli iy – ağız suyunun, ekssudatın, qopmuş epitelinin, ləngimiş yemin kəskin parçalanması üçün xarakterikdir. Cəsəd

iysi yaralı stomatitdə, çoşkaların nekrobakteriozunda, itlərin leptospirozunda qeyd olunur.

Xarici müayinədən sonra alt və üst dodaqlar çevirilir və onların selikli qişasına, kəsici dişlərin diş ətlərinə baxış keçirilir və lazım gəldikdə palpasiya edilir. Yanaqların selikli qişasını müayinə etmək üçün onları azı dişlərdən əllə və ya şpatellə aralamaq lazımdır.

Ağız boşluğu orqanlarının müayinəsi. Ağız boşluğu orqanlarının müayinə etmək üçün ağız geniş açmaq və işıqlandırmaq lazımdır. Sakit heyvanların ağızını heç bir alət işlətmədən əl ilə asanlıqla açmaq olur. Ağız boşluğunu daha geniş açıb ətraflı müayinə aparmaq lazım gəldikdə ağızaçanlar tətbiq edilir. Narahat heyvanlarda ağızaçanlardan, Bayer pazından, ŞOQ-1 işıqlandırıcısı ilə təchiz olunmuş şpateldən, ağız boşluğunu və udlağı müayinə etmək üçün işıqlandırıcı ilə təchiz olunmuş universal ağızaçandan istifadə edilir. Qoyun və keçilərin ağız boşluğunu müayinə etmək üçün xırda heyvanlar üçün olan ağızaçanlardan istifadə etmək olar: xırda heyvanlar üçün Bayer pazı, xüsusi ağızaçanlar, heyvanların ağız fiksatoru FPJ-1, alın fonar-reflektoru.

Müayinə zamanı ağızın selikli qişasının, dilin, dişlərin vəziyyəti, ağız boşluğunda olan ekssudat, yığıntılar, iy tədqiq edilir.

Selikli qişanın müayinəsi. İnspeksiya zamanı selikli qişanın rənginə, nəmliyinə, həssaslığına və tamlığına fikir verilir. Temperatur palpasiya vasitəsilə, həssaslığı – şpatelə basmaqla təyin edilir.

Heyvanlarda ağız boşluğunun selikli qişası çəhrayı və ya heyvanın növündən və yaşından asılı olaraq müxtəlif çalarlı solğun çəhrayı rəngdə olur, patologiya zamanı isə qeyri-adi rəngə boyana bilir.

Ağız boşluğunun selikli qişası həmişə nəm, parlaq, sürüşgən olur; qızdırma zamanı, uzun müddət davam edən ishal, poliuriya, ağız suyunun ifraz olunmasının azalması və eksikozla davam edən patoloji vəziyyətlərdə, həmçinin atropin inyeksiya edildikdən sonra o quru olur, parlaqlığını itirir.

Ağızın selikli qişanın temperturunun qalxması qızdırmalı xəstəliklər zamanı və yerli iltihabi proseslərdə, temperaturun düşməsi – ümumi hipotermiya zamanı (heyvan çoxlu qan itirdikdə, kollaps və aqoniya vəziyyətində), həmçinin ağızın yumulması mümkün olmadıqda baş verir.

Ağızın selikli qişasının həssaslığı iltihabi proseslərdə, məsələn stomatitdə, dabaqda, yaralarda, xoralarda, yad cisim batdıqda və s. yüksəlir. Ensefalomielit, kəskin haldan düşmə, oğlum, kollaps zamanı və aqonal vəziyyətdə həssaslıq azalır, hətta bəzən itir.

Selikli qişada onunla möhkəm birləşmiş və ya pinsetlə asanlıqla ayrılan plyonka şəklində yığıntılara bir sıra xəstəliklərdə təsadüf edilir. Plyonkanı qopardıqda yerində eroziyalar və yaralar qalır. Ağız boşluğunun selikli qişasında ağ rəngli yığıntılara körpə heyvanlarda «ağız gəlməsi» («süd yarası») zamanı rast gəlinir. Bu zaman plyonkanı götürdükdə, yerində qızartı və ya qanayan sahə qalır.

Ağız boşluğunun selikli qişasında ləkələr, düyünlər, suluqlar, irinliklər formasında səpgilərin və başqa patoloji dəyişikliklərin əmələ gəlməsi selikli qişaya termiki, mexaniki, kimyavi maddələrin təsiri, həmçinin bir sıra infeksiyon xəstəliklər, intoksikasiyalar, maddələr mübadiləsi pozğunluqları, mədənin, bağırsağın, qara ciyərin, sinir sisteminin patologiyaları ilə bağlı ola bilər.

Yaralar – selikli qişanın defekti olmaqla, onun əsas qatının zədələnməsi ilə xarakterizə olunurlar və çox vaxt onların sağalması uzun müddət çəkir. Bunlara heyvanların bir çox xəstəliklərində təsadüf edilir. Yanaqda və dildə travmatik xarakterli yaralara çox vaxt dişlərin qeyri-düzgün yeyilməsi zamanı təsadüf edilir. Diş ətlərində, kəsicilərin və köpək dişlərinin boyununda əmələ gəlmiş və sonralar dodaqların və yanaqların selikli qişasına yayılmış yaralar itlərin yaralı stomatiti üçün xarakterikdir.

Dilin müayinəsi. Dili inspeksiya və palpasiya edən zaman onun elastikliyinə, bərkliyinə, ölçülərinə, səthinin tamlığına, orada ərpən olmasına fikir verilir. Dilin üzərində bozumtul-ağ və ya yaşılımtıl-qonur rəngli yumşaq və ya bərk ərpən əmələ gəlməsinə çox vaxt stomatit, qastrit və başqa mədə-bağırsaq xəstəliklərində rast gəlinir. Ərpən bağlamış və quru dilə yüksək temperatura və iştahının pozulması ilə keçən bir çox xəstəliklərdə təsadüf edilir. Yüksək temperaturada eyni zamanda qaramalda burun-dodaq aynasının, donuzlarda - xortumun quruluşu qeyd olunur.

Dilin həcmnin böyüməsi (şişməsi) mexaniki zədələnmələrin (yaralar, yad cisimlərin batması və s.) nəticəsi ola bilər ki, bunlar da ağır iltihabi proseslərin baş verməsinə səbəb olurlar. Bundan başqa, dilin şişməsi iltihabi prosesin qonşu orqandan dilə keçməsi zamanı, məsələn ağır faringitdə, qara yarada, pasterellyozda baş verə bilər. Aktinomikoz zamanı birləşdirici toxumanın inkişaf etməsi nəticəsində dil gəbudlaşır və ağac kimi bərkirir. Dil kəskin böyüdükdə o ağız boşluğuna yerləşmir və ağızdan kənara çıxır.

Donuzlarda finnoz zamanı dili palpasiya etdikdə bəzən onun alt səthində dil yüyəninin yanında noxud böyüklüyündə düyün tapılır. Bu düyünlər bərk konsistensiyaya malik olmaqla çox vaxt fluktasiya edirlər.

Dilin iflici mexaniki zədələnmələr və quduzluq, botulizm, listerioz, taun kimi infeksiyon xəstəliklər zamanı baş verir. İflic olmuş dil ağız boşluğunda köməksiz asılır və qıcıqlara reaksiya vermir.

Dişlərin müayinəsi. Çeynəmənin pozulması, ağızdan selik axma, ağızda çürümə iyi əmələ gələn zaman dişləri dəqiq müayinə etmək lazımdır. Müayinə inspeksiya, palpasiya, perkussiya vasitəsilə aparılır, lazım gəldikdə zondlama və rentgenoqrafiya tətbiq edilir.

İnspeksiya zamanı dişlərin bir-birinin üstünə düşməsinə, dişlərin quruluşuna, rənginə, yeyilmə dərəcəsinə və onun düzgünlüyünə, tamlığına, diş ətlərinin vəziyyətinə fikir verilir.

Yumulu ağızda dişlərin bir-birinin üstünə düşməməsi – durnabalığı, karp, nərdivan, qayçıyabənzər – çox vaxt alt və üst çənənin qeyri-düzgün inkişafının, az hallarda vitamin-mineral mübadiləsinin pozulması, dişlərin kariyesi, çənənin osteomyeliti və s. nəticəsində əmələ gəlir. Çox vaxt dişlərin sayı normaya uyğun gəlmir: əlavə dişlər çıxır, bəzi dişlər çıxmır. Həmçinin dişlərin vəziyyətində (dişlər cərgə ilə yerləşmirlər), ölçülərində (ayrı-ayrı dişlər böyük və ya kiçik olurlar) və formalarında da normadan kənara çıxmalar müşahidə edilir. Cavan heyvanlarda dişlərin dəyişməsinə nəzərə almaq lazımdır; raxit, anemiya, hipovitaminoz zamanı çox vaxt dişlərin dəyişməsi pozulur – süd dişləri zəif olurlar, tez yeyilirlər, dişlərin tacı yerini dəyişir, onların daimi dişlərlə əvəz olunması ləngiyir. Qaramalda kəsici dişlərin laxlaması - vitamin-mineral mübadiləsinin pozulmasının əlamətidir.

Udlağın müayinəsi

Udlağın müayinəsi daxili və xarici inspeksiya və palpasiya ilə, bəzi hallarda isə rentgenoloji metodla aparılır.

Xarici müayinə heç bir alət işlətmədən xarici inspeksiya və palpasiya vasitəsilə icra edilir.

Udlağın qarici inspeksiyası zamanı başın və boyunun vəziyyətinə, udlaq nahiyəsinin və vidaci şırımın yuxarı hissəsinin ümumi şəklinə fikir verilir. Heyvanın başını və boynunu dartılmış vəziyyətdə saxlaması və onların hərəkətinin məhdudlaşması faringitin olmasını göstərir ki, bu da atlarda və donuzlarda daha yaxşı görünür. Heyvan başını və boynunu uzadaraq infiltrasiya olunmuş udlağı təzyiqdən nisbətən azad edir və bununla da ağrı hissini azaldır. Xarici inspeksiya zamanı udlaq nahiyəsində şişkinliklərin olmasını müəyyən etmək olur. Bu məhdud və diffuz ola bilər. Diffuz şişkinlik faringit zamanı müşahidə edilir və bu vaxt vidaci şırımın yuxarı konturu dəyişir, udlaq nahiyəsində dəri gərginləşir. Kəskin məhdudlaşmış şişkinliyə udlaqarxası limfa düyünlərinin irinləməsi zamanı, udlaq nahiyəsində yenitörəmələr, aktinomikoz və vərəm qranulemaları olduqda, udlaq yad cisimlə tutulduqda rast gəlinir.

Udlağın xaricdən palpasiyası alt çənə çuxurunda qırtlaqdan bir qədər yuxarı boyuna perpendikulyar qoyulmuş hər iki əlin barmaqları ilə udlağı tədricən sıxmaqla aparılır. Sağlam heyvanlarda udlağın palpasiyası onda heç bir narahatlıq törətmir; dərin palpasiya zamanı hər iki əlin barmaqları nazik toxuma qatı ilə ayrılır və bu vaxt ayrı-ayrı udqunma hərəkətlərini his etmək mümkündür. İltihabi proseslər zamanı udlaq toxumasında infiltrasiya olduqda hər iki əlin barmaqları arasında qalın toxuma qatı olur, palpasiya vaxtı heyvan ağrı hiss edir, narahat olur, çox vaxt öskürür və bu zaman onun ağızından köpüklü selik axır, tez-tez boş udqunma hərəkətləri qeyd olunur. Xarici palpasiya zamanı udlaq nahiyəsində dərinin

temperaturunun yüksəlməsini, orada yad cisimlərin olmasını təyin etmək mümkündür. Udlağın iflici zamanı hətta dərin palpasiya vaxtı heyvan ağrı hiss etmir, udqunma hərəkətləri olmur, iltihab əlamətləri qeyd edilmir.

Daxili müayinə daha qiymətli məlumatlar verir. Bu xüsusi cihazlardan istifadə etməklə inspeksiya, palpasiya vasitəsilə aparılır.

Daxili inspeksiya. Qaramalda və atlarda, onların anatomik xüsusiyyətləri ilə əlaqədar olaraq, onların ağızını ağızaçanlarla açdıqda və şpəllə dilin kökündən basdıqda yalnız udlağın arxa divarını, özü də qısa vaxt ərzində görmək mümkündür. Bu heyvanlarda udlağın hərtərəfli müayinəsi farinqoskop, ŞOQ-1 işıqlandırıcısı və şpatel, ağız boşluğunu və udlağı müayinə etmək üçün işıqlandırıcı ilə təchiz olunmuş ağızaçan və tibbi ezofoskop vasitəsi ilə aparılır. Bu vaxt heyvanı sakitləşdirmək və ağız boşluğu orqanlarının əzələlərini boşaltmaq üçün sedativ dərman maddələrinin, məsələn aminazin, təyin edilməsi və ya dilaltı və alt çənə sinirlərini blokada almaq üçün yerli keyitmənin aparılması lazımdır.

Udlağın adi gözlə daxili müayinəsi quşlarda, itlərdə və pişiklərdə mümkündür. İtlərdə, pişiklərdə və başqa xırda heyvanlarda ağızı geniş açıb nazik taxta və ya şpatel ilə dilin kökündən yüngül basmaqla udlaq və badamcıqlar müayinə edilirlər.

Udlağın daxili müayinəsi üçün göstəriş udlaq nahiyəsində ağrı reaksiyasının olması, udqunma aktının pozulması, udlaqda yad cisimin olmasına şübhə olmasıdır.

Udlağın daxili palpasiyası – mürəkkəb və təhlükəli fənddir. Bu udlağın yad cisimlərlə tutulması və ya zədələnməsinə şübhə olduqda, həmçinin udlaqda abseslərin, yenitörəmələrin, iflicin olmasını müəyyən etmək üçün aparılır.

Heyvanın başını yaxşı təsbit etdikdən sonra qaramalın və atın ağızı ağızaçanla geniş açılır, sol əllə dil kənara çəkilir, sağ əl (dişlərin əli zədələnməməsi üçün ələ biləkdən yuxarı dəsmal dolanır) udlağa yeridilir və onun divarı palpasiya edilir. Heyvan narahat olduqda, öskürək baş verdikdə palpasiyanı dayandıraraq əli tez ağız boşluğundan çıxarmaq lazımdır.

Udlağın daxili palpasiyası zamanı dilaltı və alt çənə sinirlərini blokada almaq üçün yerli keyitmədən istifadə edilməsi və ya sakitləşdirici, analgetik və ya narkotik vasitələrin inyeksiya edilməsi tövsiyyə olunur. Yaxşı olar ki, bu üsullar bir yerdə tətbiq edilsin.

Udqunma funksiyasını yoxlamaq üçün heyvana su, duru və ya quru yem verilir və onun udulması, yem çəngəsinin udlaqdan keçməsi müşahidə edilir.

Ağız suyu vəzilərinin müayinəsi

Heyvanlar sutka ərzində çoxlu miqdarda ağız suyu ifraz edirlər (məsələn, qoyunlar 6-8 *litr*, qaramal 60-120 *litr* və daha çox).

Ağız boşluğunu və udjağı müayinə edərkən ağız suyu vəzilərinin vəziyyətini də yoxlayırlar, xüsusilə onların bir tərəfli və ya iki tərəfli şişməsi zamanı, həmçinin hiper- və ya hiposalivasiya olduqda.

Qulaqdibi ağız suyu vəzisi alt çənənin arxasında, qulaq seyvanının əsasında, çənəaltı vəzi – çənəaltı boşluqda, qulaqdibi vəzinin altında yerləşirlər.

Ağız suyu vəziləri inspeksiya və palpasiya üsulları ilə müayinə edilirlər. İnspeksiya zamanı başın bir qədər uzanmış və ya çəp duruş vəziyyəti, udqunmanın və tənəffüsün çətinləşməsi müəyyən edilir. Ağız suyu vəzilərinin şişməsinə onların iltihabında, aktinomikozda və başqa xəstəliklərdə təsadüf edilir. Palpasiya ilə vəzilərin ağırlı olması, bərkiməsi, yumşalma ocaqlarının və abseslər əmələ gəldikdə onların fluktasiyası müəyyən edilir. Yenitörəmələrin diaqnostikası üçün biopsiya, yumşalma ocaqlarının möhtəviyyatını müəyyən etmək üçün - sınaq punksiyası aparılır.

Yem borusunun müayinəsi

Yem borusunu müayinə etmək üçün inspeksiya, palpasiya, zondlama, ezofaqoskopiya, rentgenoloji müayinə və s. üsullardan istifadə edilir. Yem borusunun başlanğıc hissəsi qırtlaq və traxeyadan dorsalda yerləşir; beşinci boyun fəqərəsi nahiyəsində o traxeyanın sol tərəfinə keçir və döş boşluğuna daxil olur. Döş boşluğunda yem borusu divararalığı ilə gedərək diafraqmaya çatır və orada olan dəlikdən qarın boşluğuna keçərək mədəyə birləşir. Odur ki, inspeksiya və palpasiya ilə yalnız yem borusunun boyun hissəsi müayinə edilir, onun döş hissəsinin vəziyyəti zondlama və rengenoloji üsullarla öyrənilir.

Yem borusuna xarici xarici baxış keçirdikdə yem və su qəbulu zamanı onun vidaci şırımda dalğavari hərəkətinə fikir verilir. Yem borusu yad cisimlərlə tıxandıqda, divertikullarda, ektaziyalarda, çırılma zamanı onun həcmi böyüyür. Belə hallarda palpasiya vasitəsilə vildaci şırım nahiyəsində kəskin sərhədlənən xəmirvari və ya bərk konsistensiyüali şişkinlik aşkar edilir.

Yem borusunun palpasiyası iki əl ilə aparılır. Bu zaman zədələnmə yerinin ağırlı olması, yem borusunun boyun hissəsinin yad cisimlərlə tıxanması, yem borusunun daralması və ya genişlənməsi, orada yem kütləsinin toplanması təyin edilir. Yem borusunu başa doğru masaj etdikdə çox vaxt onu toplanmış yem kütlələrindən azad etmək olur və bununla da tıxanma ləğv edilir. Yem borusunun boyun hissəsinin cırılması

zamanı ağırlı şişkinlik, dərialtı emfizema nəticəsində krepitasiya müşahidə edilir.

Yem borusunun ağız mədə və ya burun-mədə zondları ilə zondlanması böyük diaqnostik əhəmiyyətə malikdir. Orqanda tutulma olduqda yem borusuna yeridilmiş zond tıxanma yerinə qədər gedərək orada dayanır. Əgər yad cismi mədəyə doğru itələmək mümkün deyilsə və ya buna əks göstəriş varsa (məsələn yem borusu məftil ilə tutulduqda), onda zonu geri çıxararaq yad cismin harada olmasını asanlıqla müəyyən etmək olur. Yem borusu daraldıqda onun daralma dərəcəsini müxtəlif kalibrli zondları salmaqla təyin etmək olur. Ektaziyalar və divertikullar zamanı həmin nahiyədən daha uzağa zonu itələmək mümkün olmur, çünki zondun ucu genişlənmiş hissəyə düşərək dayanır və daha uzağa getmir. Yem borusunun iflici zamanı zond sərbəst keçir və normada rast gəlinən heç bir maneəyə rast gəlmir. Yem borusunun iltihabı zamanı zondun salınması kəskin ağrının baş verməsi səbəbindən heyvanın güclü narahat olması, tez-tez udqunma hərəkətləri və öskürəklə müşayət olunur.

Heyvanların növündən və yaşından asılı olaraq müxtəlif konstruksiyalı və ölçülü zondlar vardır və zondlama texnikası işlənmişdir.

Yem borusunun rentgenoqrafiyası böyük diaqnostik əhəmiyyət kəsb edir. Bu zaman rentgen kontrast məhlullardan, xüsusilə barium sulfatın müxtəlif konsentrasiyalı məhlulundan istifadə olunur. Rentgenoqrafiyanın köməyi ilə yem borusunun selikli qişasının vəziyyəti, sıxılma qabiliyyəti, mənfəzinin keçiriciliyi müəyyən edilir.

Ezofaqoskopiya. Yem borusunun ən qiymətli müayinə üsulu hesab edilir və elastik tibbi ezofaqoskop vasitəsilə həyata keçirilir. Ezofaqoskopiya ümumi narkoz və ya selikli qişanın yerli keyidilməsi (xırda heyvanlarda) ilə aparılır.

Quşlarda çinədanın müayinə olunması

Çinədan inspeksiya, palpasiya, perkussiya üsulları ilə, lazım gəldikdə zondlama ilə müayinə edilir. İnspeksiya vasitəsi ilə çinədanın forması, palpasiya ilə – dolma dərəcəsi, daxilində olan yemin konsistensiyası, qəbul edilmiş yemin xarakteri, yad cisimlərin olması və onların təzyiqə qarşı hissiyyəti, perkussiya ilə – qazlarla doludqda və ya möhtəviyyəti qatılaşdıqda səsin dəyişməsinə müəyyən edilir.

Çinədanın iltihabı zamanı onun həssaslığı artır; möhtəviyyəti yumşaq olur və çox vaxt qazlarddolur ki, bunlar da palpasiya zamanı ağızdan çıxırlar. Quşun başını və boynunu aşağı əydikdə və sonra çinədanın möhtəviyyətini əllə əzərək sıxdıqda quşun ağızından turş və ya çürümüş iyə malik duru və ya yarım maye möhtəviyyət tökülür. Həmçinin quşun çinədanını nazik rezin boru ilə zondlamaq da olar. Çinədanını atoniyası və tıxanması zamanı onun möhtəviyyəti quru, sıxılmış kütlə halında olur. Bu

zaman çinədan həcmcə böyüyür, konsistensiyası bərkiyir və salaq görünür.

Qarının müayinəsi

Ümumi müayinə üsulları – inspeksiya, palpasiya, auskultasiya metodlarından istifadə edilir, lazım gəldikdə sınaq punksiyası və laparoskopiya aparılır.

Qarının inspeksiyası. Bu zaman qarının böyüklüyünə, formasına, simmetriyənə, aclıq çuxurunun vəziyyətinə, qarının aşağı konturlarına fikir verilir. Baxmaqla nəinki mədə-bağırsaq traktının, o cümlədən qara ciyərin və dalağın, böyrəklərin, həmçinin ürək-damar sisteminin xəstəliklərinin bir sıra simptomlarını müəyyən etmək olar. Qarının inspeksiyasından alınmış məlumatların qiymətləndirilməsi zamanı bəzən bir sıra çətinliklərlə əlaqədardır ki, bu da heyvanın növündən, cinsindən, yem rasionunun xarakterindən, boğazlıqdan və s. asılıdır. Belə ki, konsentrat yemlərlə yemləndirmə, hərəkət, məşq qarının həcmnin kiçilməsinə səbəb olur və bu zaman qarın dartılmış görünür, onun aşağı konturu xəncərvari qığırdaqdan qasıq nahiyəsinə doğru yavaş qalxır. Pis qidalanma zamanı ağıllıq çuxuru kəskin aşağı düşür. Əsasən qaba yemlərlə yemləndirmə qarının həcmnin böyüməsinə səbəb olur və bu halda onun aşağı konturu qövsvari görünür. Boğazlıq zamanı qarın, xüsusilə onun arxa üçdə biri həcmcə böyüyür, inəklərdə bu sağ tərəfdə daha aydın ifadə olunur.

Qarının böyüməsi və onun formasının dəyişməsinə işgənbənin timpaniyası və bağırsağın meteorizmi, mədənin yemlərlə həddən artıq dolması (itlərdə və donuzlarda), koproostazda (atlarda və itlərdə), assitdə, qara ciyər, balalıq və sidik kisəsi böyüdükdə təsadüf edilir. Qarın böyüyən zaman qarın boşluğunda yerləşən orqanların topoqrafik yerləşmə yeri nəzərə alınır. Qarının yerli qabarmasına qarın yırtıqları, qarın divarının odemləri və absesləri zamanı təsadüf edilir.

Qarının həcmcə kiçilməsi uzun müddətli ishalla keçən xəstəliklərdə, ağır xroniki xəstəliklər zamanı arıqlamalarda qeyd olunur. Çox vaxt tetanus, ensefalomielit və peritonit zamanı qarın divarı əzələlərinin tonik yığılması nəticəsində qarının həcmi kiçilir.

Qarının palpasiyası. Səthi palpasiya vasitəsilə qarın dərisinin, dərialtı toxumanın vəziyyəti, həssaslığı, qarın divarı əzələlərinin tonusu müəyyən olunur. Səthi palpasiya nəticəsində yırtıqlar təyin edilir. Təkanvari palpasiyadan assitə diaqnoz qoymaq üçün istifadə edirlər. Əgər assit varsa, əl ilə qarın divarına təkan edilməsi əks tərəfdə mayenin təkanvari hərəkətinə səbəb olur ki, bu da həmin tərəfə ovucu qoymaqla müəyyən olunur. Dərin palpasiya vasitəsilə qarın boşluğu orqanlarının topoqrafiyası, onların konsistensiyası, kənarlarının xarakteri, səthinin vəziyyəti təyin edilir.

Bu zaman hər hansı bir orqanın xəstəliyinə xas olan patoloji əlamətləri müəyyən edilir. Qaramalda palpasiya ilə işgənbənin yığılmasının gücü, tezliyi (bir dəqiqədə sayı), xarakteri, yemlərlə dolma səviyyəsi, onların konsistensiyası, həcmcə böyümüş qara ciyər və s. təyin edilir. Atlarda qarın boşluğu orqanlarının palpasiya etmək mümkün deyil; bunlarda palpasiya ilə qarın divarı əzələlərinin tonusunun artmasını və onların ağrılı olmasını təyin etmək olur. Xırda heyvanlarda palpasiya ilə koprostazi, invaginasiyanı, bağırsaqda yad cisimlərin olmasını, qara ciyərin və böyrəklərin həcmcə böyüməsini və s. müəyyən etmək mümkündür.

Qarının perkussiyası. Perkussiya vasitəsilə mədə, bağırsaq müayinə edilir, qara ciyərin, dalağın və sidik kisəsinin sərhədləri təyin edilir. Normada mədə və bağırsaq sahəsində perkussiya səsi timpanikdən kütləşmişə kimi olur. Patoloji dəyişikliklərdən bu orqanların qazlarla dolması zamanı atimpanik səs, koprostazda – küt səs eşidilir. Assitdə bədənin yerini dəyişdikdə horizontal yuxarı kütlük sərhəddinin dəyişməsi qeyd olunur.

Qarının auskultasiyası. Qarını auskultasiya edərkən normada bağırsaqların peristaltikası, gövşəyənlərdə işgənbənin, kitabçanın, şirdanın, başqa heyvanlarda mədənin hərəkəti səsləri eşidilir. Səslərin eşidilməməsi ciddi simptomdur və bu mədə və bağırsağın iflicində qeyd olunur. Sürtünmə səsləri orqanların səthində fikbrin kütləsinin toplanmasını göstərir ki, bu da peritonun iltihabı üçün xarakterikdir.

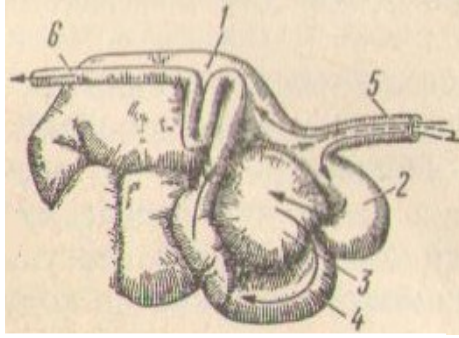
Qarının sınaq punksiyası. Qarın boşluğunda toplanmış mayeni müayinə etmək üçün qarın divarının sınaq deşilməsi həyata keçirilir. Punksiya imkan daxilində heyvanın ayaq üstə duruş vəziyyətində xəncərvəri qiğırdaqla göbək arasında olan məsafənin ortasında, qarının ağ xəttindən 1-2 sm kənara çıxmaqla yerinə yetirilir; gövşəyənlərdə – sağ tərəfdə 9-cu qabırğanın gedişi boyu süd venasından 1-2 sm yuxarı və ya aşağı; atlarda – sol tərəfdə; donuzlarda, itlərdə və pişiklərdə – qarının ən aşağı nöqtəsində ağ xəttə yaxın nöqtədə. Qarın divarını punksiya edərkən aseptika qaydalarına ciddi riayət etmək lazımdır.

Alınmış maye laboratoriyada tədqiq edilir. Qapı venası sistemində yerli qan dövranı pozğunluğu nəticəsində, məsələn qara ciyərin sirrozunda, qapı venasının trombozunda, onun şişlərlə sıxılmasında, həmçinin ürək əzələsinin çatışmamazlığı zamanı vena sistemində durğunluq olduqda, böyrək xəstəliklərində, alimentar distrofiyada ümumi ödemlər zamanı qarın boşluğuna transsudat toplanır. İti və xroniki peritonit zamanı qarın boşluğunda ekssudat toplanır. Qarın divarının sınaq punksiyası vasitəsilə mədə, bağırsaq möhtəviyyatı, kistaların daxilindəki maye, qan və s. əldə etmək mümkündür.

Gövşəyənlərdə mədə önlüklərinin və şirdanın müayinəsi

Gövşəyən heyvanların mədəsi 4 kameradan təşkil olunmuşdur: yem borusunun genişlənmiş davamı olan - işgənbə, tor, kitabça və həqiqi mədəyə uyğun gələn – şirdan (şəkil 40). Dəvələrin mədəsi 3 kameradan ibarətdir: işgənbə, tor və şirdan.

Mədə önlüklərində (işgənbə, tor, kitabça) həzm vəziləri yoxdur, şirdan isə tək kameralı mədə kimi qurulmaqla həzm vəziyyəti ilə zəngindir. Mədə önlüklərində, xüsusilə işgənbədə, həzm prosesi yemin mikrobiol fermentasiyası hesabına baş verir. Bu mədə önlüklərində mäsğən salmış mikroflora və mikrofauna vasitəsilə həyata keçirilir.



Şəkil 40. Gövşəyənlərin mədəsi: 1 – işgənbə; 2 – tor; 3 – kitabça; 4 – şirdan; 5 – yem borusu; 6 – nazik bağırsağ; xəttlərlə yem kütləsinin hərəkət istiqaməti göstərilmişdir.

Balanslaşmamış yemləmə, pis keyfiyyətli yemlərin verilməsi zamanı, həmçinin başqa orqanlar tərəfindən patoloji reflekslərin təsiri nəticəsində mədə önlüklərində həzmin və maddələr mübadiləsinin pozulması baş verə bilər.

İşgənbə – *rumen* – çoxkameralı mədənin birinci kamerası olmaqla çox böyük həcmə malikdir. Yaşlı qaramalda işgənbənin həcmi heyvanın cinsindən və ölçülərindən asılı olaraq 100-150 litr, bəzən 200 litrdən artıq, qoyun və keçidə – 13-23 litr təşkil edir. İşgənbə qarın boşluğunun sol tərəfində diafraqmadan başlayaraq çanağın girişinə kimi olan sahədə yerləşir.

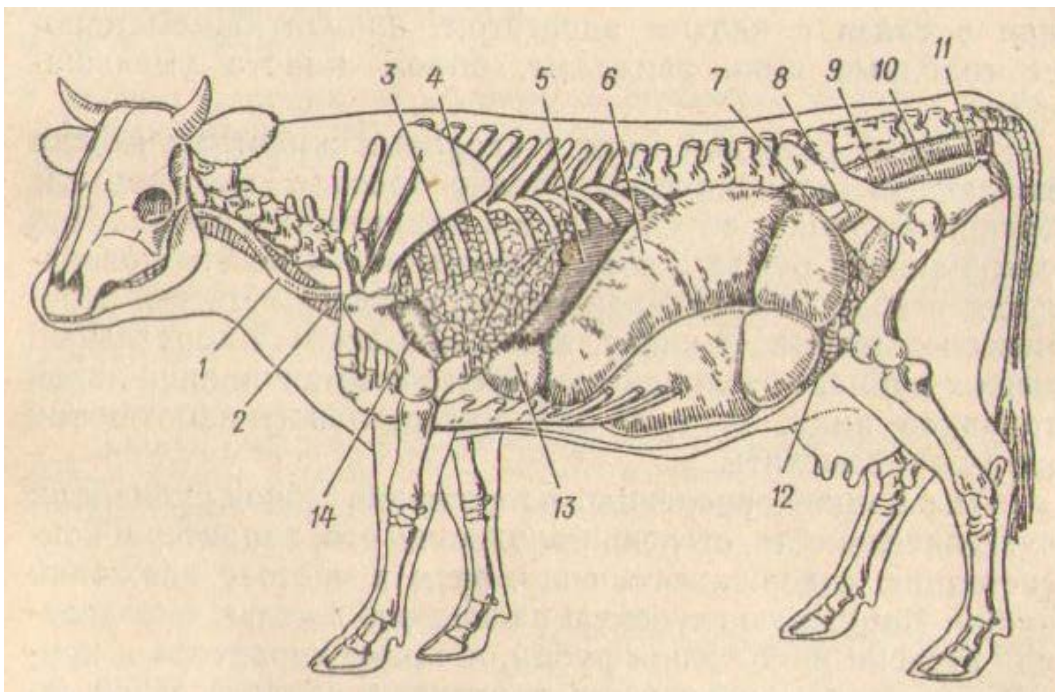
İşgənbənin müayinəsi. İşgənbə inspeksiya, palpasiya və auskultasiya üsulları ilə müayinə edilir, lazım gəldikdə instrumental və laboratoriya metodlarından istifadə edilir.

İşgənbənin fiziki üsullarla müayinəsi. İnspeksiya vasitəsilə qarının forması və ölçüləri, aclıq çuxurlarının dolma dərəcəsi müəyyən edilir. Sağlam heyvanlarda yemləməyə qədər qarının hər iki tərəfi eyni həcmdə olur, yemləmədən sonra sol tərəf nisbətən böyüyür, aclıq çuxuru düzəlir. İşgənbə qazlarla və yemlə həddən artıq dolduqda sol aclıq çuxuru nahıyyəsi kəskin şişir, qarın yumru forma alır, aclıq və iştahın pis olması ilə əlaqədar olaraq uzun müddət az yemə, uzun müddətli ishal zamanı aclıq çuxurları aşağı düşürlər, qarının həcmi azalır.

Sağlam heyvanların sol aclıq çuxurunda işgənbənin hərəkəti ilə əlaqədar olaraq qarın dərisinin dalğavari qalxmasını müşahidə etmək olur. İşgənbənin yığılması sayəsində əmələ gələn dalğavari hərəkət möhtəviyyəti sağ tərəfdən başlayaraq aşağıdan yuxarı və sola çevirib qarışdırır və onun dorsal torbasına keçirir. Nəticədə aclıq çuxuru qalxıb enir ki, bunu da diqqətlə müşahidə apardıqda adi gözlə görmək mümkündür.

Palpasiya vasitəsilə işgənbənin divarının gərginliyi, həssaslığı, dolma dərəcəsi, möhtəviyyətinin xarakteri və konsistensiyası, yığılmasının gücü, ritmi və sayı müəyyən edilir. İşgənbənin dolma dərəcəsinə, həmçinin onun möhtəviyyətinin konsistensiyasını və xarakterini müəyyən etmək üçün sol aclıq çuxuru nahiyəsində xarici dərin palpasiya yerinə yetirilir (şəkil 41). Sonra işgənbə bütün qarın divarına söykənən səthi palpasiyüa edilir. Bu qaramalda yumruqla, qoyun və keçidə – barmaqların ucu ilə qarın divarına müntəzəm dərin təzyiq etməklə həyata keçirilir. Qarmalda işgənbənin daxili palpasiyası rektal müayinə zamanı yerinə yetirilir.

Sağlam heyvanlarda yem qəbul etməzdən əvvəl aclıq çuxuru nahiyəsində qarın divarı və işgənbənin divarı yumşaq, elastiki və ağrısız olur. İşgənbənin dorsal hissəsinə əl ilə yuxarıdan aşağı basdıqda ağ miqdarda qaz qatı hiss olunur ki, bunun da altında dərin palpasiya zamanı yem kütləsini hiss etmək olur. Onlar xəmirvari konsistensiyaya malik olurlar, yumruqla və ya barmaqlarla basdıqdan sonra yerində bir müddət (10 saniyəyə qədər) düzəlməyən çuxur qalır. İşgənbənin ventral hissəsində yem kütləsinin konsistensiyası bir qədər bərk olur. Çoxlu miqdarda yem yedikdən sonra və sonrakı həzm prosesi zamanı işgənbənin dorsal hissəsi çoxlu miqdarda qazlarla dolur, aclıq çuxuru düzəlir və palpasiya vaxtı qarın divarı və işgənbənin divarı elastik təsir bağışlayır. Güclü təkanla qaz qatını keçmək və onun altında olan yem kütləsinin xəmirvari konsistensiyaya malik olmasını hiss etmək olur.



Şəkil 41. İnekdə daxili orqanların yerləşməsi (soldan görünüş):

1 – yem borusu; 2 – traxeya; 3 – ağ ciyərlər; 4 – diafraqmanın kümbəzinin irəli konturu; 5 – dalaq; 6 – işgənbə; 7 – sidik kisəsi; 8 – balalığın sol buynuzu; 9 – düz bağırsağ; 10 – balalıq yolu; 11 – balalıq yolu dəhlizi; 12 – nazik bağırsağın ilgəkləri; 13 – tor; 14 – ürək.

Palpasiya işgənbənin motor funksiyası haqda təsəvvürlər verir. İşgənbənin dalğavari yığılması və onun möhtəviyyatının yerdəyişməsi zamanı sol aclıq çuxuruna qoyulmuş əl qarın divarının və işgənbə divarının gərginləşməsinə və onların qalxmasını hiss etmək mümkündür ki, bu da əlin qalxmasına səbəb olur; bundan sonra əl yavaş-yavaş və tədricən aşağı düşür. Bu üsulla asanlıqla işgənbənin hərəkətinin sayını, onların gücünü və ritmini təyin etmək mümkündür. Qaramalda işgənbənin yığılmasının sayı yemləməyə qədər 2 dəqiqə müddətində 2-3 və ya 5 dəqiqədə 5-8; yemləmədən sonra – 2 dəqiqə ərzində 3-5 və 5 dəqiqədə 8-12 təşkil edir.

İti timpaniyada qarın divarı və işgənbənin divarı gərginləşirlər, elastik olurlar, qaz qatı o qədər böyük olur ki, hətta çox dərin palpasiya zamanı da onun altında olan kal kütləsini hiss etmək mümkün olmur. Meteorizmin başlanğıcında işgənbənin yığılması artır, sonra zifləyir və parezin başlaması ilə əlaqədar olaraq dayanır. İşgənbənin həddən artıq dolması (parezi) zamanı onun möhtəviyyatı bərk konsistensiyada olur, aclıq çuxuruna əl ilə basdıqda yavaş düzələn çuxurcuq əmələ gəlir. Xəstəliyin başlanğıcında işgənbənin yığılması tezləşir, qısa olur; sonra onlar daha seyrək olurlar, tədricən zəifləyirlər, hətta itirlər. İşgənbədə yarım maye kütlə olduqda, xüsusilə keçilərin xroniki atoniyasında, nöqtəvari palpasiya ilə fluktasiya, çox vaxt isə dalğa səsi müəyyən olunur.

İşgənbənin auskultasiyası zamanı möhtəviyyatının hərəkəti nəticəsində periodik baş verən qurultu səsləri eşidilir. Onlar işgənbənin yığılması, aclıq çuxurunun dombalması zamanı tədricən güclənirlər və yüksək intensivliyə çatırlar, sonra isə tədricən zəifləyirlər; yığılmalar arası fasilələrdə tək-tək xışıltı, cırıltı və ya krepitasiya səsinə oxşar səslər eşidilir. İşgənbənin hərəkəti artdıqda səslər də güclənirlər, zəiflədikdə – sakitləşirlər və ya itirlər. Yeni auskultasiya zamanı eşdilən səslərin gücü, davam etmə müddəti, miqdarı işgənbənin hərəkəti funksiyası haqda palpasiyada alınan məlumatları təkrar yoxlamağa imkan verir. Səslərin dəyişməsinə – tezləşməsinə, güclənməsinə, zəifləməsinə və tam itməsinə – görə işgənbənin motor funksiyası palpasiyada olduğu kimi qiymətləndirilir.

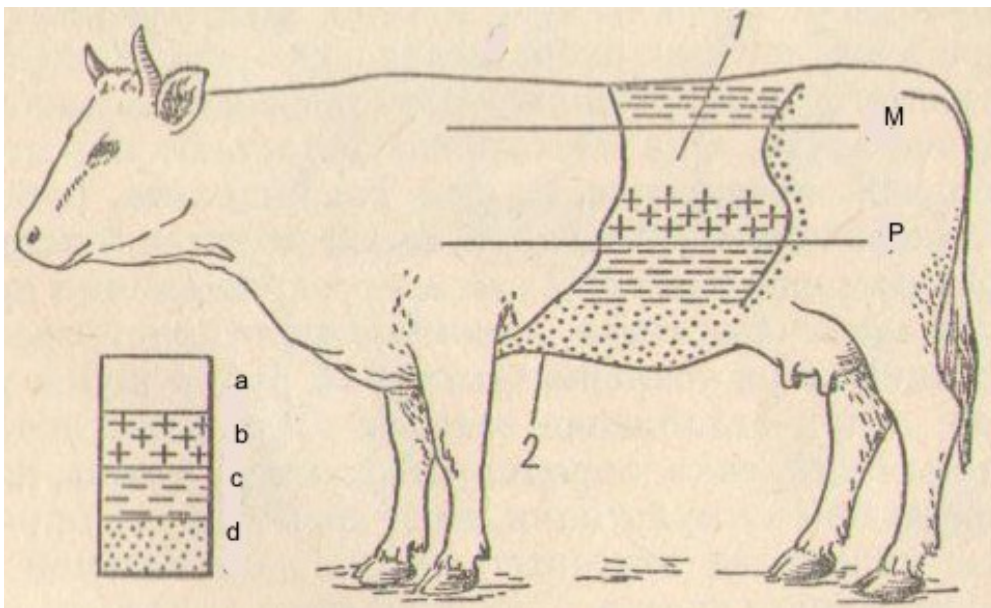
Sağlam heyvanlarda sol aclıq çuxurunun perkussiyası işgənbədə toplanan qazların miqdarından asılı olaraq müxtəlif çalarlı timpanik səs verir (şəkil 42). Sadə timpaniya zamanı bu səs daha yüksək, daha uzun sürən və nazik olur.

İşgənbə yemlərdə dolub tıxandıqda perkussiya səsi kütləşmiş və ya tamamilə küt olur.

Rumenoqrafiya. İşgənbənin motor fəaliyyətini normada və müxtəlif xəstəliklər zamanı daha ətraflı müəyyən etmək üçün onun yığılma hərəkətinin qrafiki yazısını alırlar. Bu Z.S.Qoryainovanın təklif etdiyi rumenoqraf adlı cihaz vasitəsilə yerinə yetirilir. Rumenoqramda

işgənbənin hərəkəti müəyyən formaya, ölçülərə və qalxma və enmə dövrlərinə malik dişciklər şəklində registrasiya olunur. Alınmış rumenoqramda işgənbənin 5 dəqiqə ərzində yığılmasının sayı, yığılmaların gücü (dalğaların hündürlüyünə görə, millimetrlə), saniyələrlə davam etmə müddəti (hər bir dalğanın saniyələrlə davam etmə müddəti, bu zaman rumenoqramda 1 mm 3 saniyəyə uyğun gəlir, sonra isə 5 dəqiqə ərzində bütün dalğaların orta riyazi davam etmə müddəti hesablanır), yığılmaların ritmi (dişciklərin və onların qruplarının zirvələri arasında olan məsafənin eyniliyinə, dalğaların hündürlüyünün eyniliyinə görə); yazının ümumi vaxtına görə faizlə ifadə olunmuş işgənbənin fəaliyyətdə olma müddəti.

Sağlam yaşlı qaramalda sakit vəziyyətdə yemləmələr arasında 10-12 saat fasilə olduqda 5 dəqiqə müddətində işgənbənin hərəkətlərinin sayı 8-8,5, dişciklərin hündürlüyü – 12-14,8 mm, yığılmaların davam etmə müddəti – 10,7-11,6 s, bu zaman birinci turun dalğalarının davam etmə müddəti (zirvəsi yumrulaşmış) – 12-15 s və ikinci turun (zirvəsi iti) – 3-9 s, işgənbənin fəaliyyəti dövrü – 28,8-33,2 % təşkil edir.



Şəkil 42. Qaramalda qarın boşluğu orqanlarının perkussiya sahəsi (soldan görünüş):

1 – işgənbə; 2 – tor; M – oturaq xətti; P – kürək-bazu oynaqı xətti; a – uca timpanik səs; b – kütləşmiş-timpanik səs; c – kütləşmiş səs; d – küt səs.

Mədə önlüklərinin atoniyaları və hipotoniya zamanı rumenoqraf palpasiya zamanı hiss edilməyən işgənbənin yığılmalarını yazır və bu vaxt yığılmaların miqdarı və yazılmış dalğaların hündürlüyü kəskin azalır, işgənbənin fəaliyyət dövrü kəskin qısalır. Travmatik retikulit rumenoqramda «kiçik dalğaların» olması ilə xarakterizə olunur. Hesab olunur ki, bu dalğalar, xüsusilə birinci turun dalğaları, işgənbənin və turun ağrılar nəticəsində baş verən zəifləmiş yığılmalarını göstərir.

İşgənbə möhtəviyyatının müayinəsi. İşgənbə həzminin pozulmasına diaqnoz qoymaq üçün onun möhtəviyyatının laboratoriya müayinəsi böyük əhəmiyyətə malikdir. İşgənbə möhtəviyyatı yemləmədən 2-2,5 saat sonra zond vasitəsilə alınır. Möhtəviyyatın fiziki-kimyavi xüsusiyyəti, mikroflorası və mikrofaunası öyrənilir.

Möhtəviyyatın rəngi qəbul edilmiş yemin xarakterindən asılıdır: təzə otlarla yemləmədən sonra – açıq və ya tünd yaşıl; quru otlarla yemləmədən sonra – boz və ya bozultul-yaşıl; kəpəklə, yulaflla, qarğıdalı ilə yemləmədən sonra – süd kimi ağ. Möhtəviyyata qan qarışdıqda onun rəngi kofe (tünd qəhvəyi) və ya qəhvəyi-boz olur.

Möhtəviyyat xoşagələn turşumuş iy verir; mədə önlüklərinin atoniyası zamanı möhtəviyyat kəskin turş və ya çürümüş iy verir.

İşgənbə möhtəviyyatının konsistensiyası sıyıq, yarımmayə və bərk olur. Möhtəviyyatın tərkibində əsasən aşağıdakı qarışıqlar ola bilər: selik, irin, qan, epitel hüceyrələri.

Qaba, şirəli və konsentrat yemlərlə balanslaşmış nisbətdə yemləndirilən sağlam heyvanların işgənbə möhtəviyyatının reaksiyası neytral, zəif turş və ya zəif qələvi ola bilər, pH adətən 6,8-7,0-7,4 təşkil edir, enib-qalxma həddi 0,2-0,3-dən artıq olmur. Belə mühit neytrala yaxın olmaqla, işgənbədə metabolik və sintetik proseslər, həmçinin ibtidailərin həyat fəaliyyəti üçün daha münasibdir. İşgənbə möhtəviyyatının nəzərə çarpacaq dərəcədə turşuluq (asidoz) və ya qələvilik (alkaloz) tərəfə dəyişməsi işgənbə mikroflorasının miqdarının və tərkibinin dəyişməsinə səbəb olur ki, bu da bu və ya digər yağ turşularının əmələ gəlməsi, həmçinin infuzorların miqdarının azalması, hətta tamamilə olmaması ilə nəticələnir. Bundan başqa işgənbədə mühitin reaksiyasının dəyişməsi zamanı uçucu yağ turşularının sorulması (UYT) və işgənbənin motor funksiyası pozulur.

İşgənbə möhtəviyyatının ümumi turşuluğu fenolftaleinlə titrləmə üsulu ilə təyin edilir və 0,6-9,2 titr vahidi təşkil edir. Yem payında pozğunluq olduqda, xüsusilə intensiv qızcırma ilə müşayiət olunan mədə önlüklərinin xəstəlikləri zamanı pH turş tərəfə dəyişir və çox vaxt işgənbə möhtəviyyatının ümumi turşuluğu 30-40 vahidə çatır.

Tam keyfiyyətli və balanslaşdırılmış yem payı ilə yemləmə zamanı qaramalın işgənbəsində UYT miqdarı 6-dan 14 mq/100 ml, qoyunlarda 5-dən 15 mq/100 ml arasında təbəddüd edir. Yemləməyə kimi UYT konsentrasiyası lap aşağı olur, yem qəbulundan sonra, o yüksəlir. Heyvanları asan fermentasiya olunan karbohidratlarla bol olan yem payı ilə, xüsusilə çuğundurla, kartofla, həmçinin yaşıl yemlərlə yemlədikdə işgənbədə UYT daha çox miqdarda əmələ gəlir.

İşgənbə möhtəviyyatında turşuların optimal miqdarı belədir: 65 % sirkə, 20 % propion və 15 % yağ. Balanslaşmamış yem payında, həmçinin işgənbənin asidozu və alkalozu ilə keçən mədə önlüklərinin xəstəliklərində

UYT miqdarı və onların nisbəti kəskin dəyişir. Yem payında quru otun və başqa qaba yemlərin çoxluq təşkil etməsi sirkə turşusunun miqdarının artmasına, propion və yağ turşularının miqdarının azalmasına, konsentrat yemlərin çoxluğu – sirkə turşusunun azalmasına, propion və yağ turşularının artmasına səbəb olur. Yemdə proteinin miqdarı artdıqca yağ turşularının konsentrasiası yüksəlir, propion və sirkə turşularının miqdarı azalır. Yazın əvvəlində cavan göy otları yemləndirmə zamanı çoxlu miqdarda sirkə turşusu əmələ gəlir, yay və payız aylarında göy otları yemləndirmə zamanı isə propion turşusunun miqdarı artır. Silosun qarışıq yem payına daxil edilməsi UYT-nın miqdarında əsaslı dəyişiklik törətmir, amma yalnız silosla yemləmə zamanı yağ turşularının miqdarı artır, propion turşusunun miqdarı azalır. Yem payına kökümeyvələrin əlavə olunması sirkə və propion turşularının konsentrasiyasının artmasına səbəb olur.

İşgənbə mikroflorasının aktivliyi metilen abısı sınağı ilə təyin edilir. Mikrofloranın aktivliyi normal olduqda 20 ml işgənbə mayesinə əlavə edilmiş 1 ml 0,03 %-li metilen abısı məhlulu 3 dəqiqə müddətində rəngsizləşir. İşgənbə mikroflorasının aktivliyi zəiflədikdə metilen abısının rəngsizləşməsi 15-17 dəqiqə və daha çox müddətə qədər davam edir.

İnfuzorların miqdarı, onların hərəkətliliyi və növ tərkibi mikraskopla təyin edilir: miqdarı – Qoryayev kamerasında saymaq ilə; hərəkətliliyi – asılmış damlada beşballıq sistem ilə; növ tərkibi – V.A.Dogelin təyinedicisi ilə. Sağlam heyvanlarda işgənbə möhtəviyyatında infuzorların miqdarı və onların növ tərkibi möhtəviyyatın pH-dan, qəbul edilmiş yemlərin növündən, miqdarından və keyfiyyətindən asılıdır. Tam keyfiyyətli yem payı (qaba, şirəli və konsentratlaşdırılmış yemlər) almış inəklərdə 1 ml möhtəviyyatda infuzorların miqdarı orta hesabla 200-500 min təşkil edir. Rasionda qaba, şirəli və konsentratlaşdırılmış yemlərin miqdarı artıq olduqda və ya çatışmadıqda, mədə önlüklərinin xəstəliklərində və pH 6,6-dan aşağı və ya 7,6-dan yuxarı olduqda infuzorların miqdarı iri formaların hesabına azalır; çox vaxt infuzorlar az hərəkətli görünürlər, ölü olurlar və ya tam itirlər.

İşgənbə möhtəviyyatının mikraskopik müayinəsi zamanı başqa ibtidailərin olmasına, həmçinin onda qan, selik və başqa patoloji qarışıqların olmasına fikir verilir.

İşgənbə möhtəviyyatının pH-nın, onda UYT-nın və onların nisbətinin, infuzorların miqdarının və hərəkətliliyinin dəyişməsinə mədə önlüklərinin bütün patologiyalarında təsadüf edilir. Odur ki, bu və ya digər xəstəliyin mahiyyətini düzgün təsəvvür etmək, müvafiq dərman və dietik terapiya təyin etmək, profilaktik tədbirlər aparmaq üçün bu göstəriciləri müayinəsindən alınan nəticələri bilmək çox vacibdir.

Tor – *reticulum* – gövşəyənlərdə mədənin ikinci şöbəsi olub işgənbənin dəhlizinin davamıdır, tutumu inəklərdə 4-6 litrə, qoyunlarda və keçilərdə 1-2 litrə yaxındır. Bu qarın boşluğunun aşağı hissəsində işgənbədən irəlində yerləşməklə, onun

irəli hissəsi 6-7-ci qabırğa səviyyəsində diafraqmaya söykənir, arxa hissəsi bilavasitə xəncərvəri qığırdağın üstündə yerləşir.

Torun müayinəsi. Bu orqan topoqrafik olaraq diafraqmanın kupolunda yerləşdiyinə, qabırğalar və qalın qarın divarı maneçilik törətdiyinə görə onun kliniki üsullarla müayinəsi xeyli çətinidir. Torun müayinəsinin ən yaxşı üsulu – xəncərvəri qığırdaq nəhiyyəsində və ondan bir qədər kaudalda dərin palpasiyadır. Bu zaman iri heyvanlarda yumruqla, xırda heyvanlarda - sağ əlin barmaqları ilə qarın divarına təzyiq edilir. Sağlam heyvanlarda dərin palpasiya heç bir ağrı törətmir.

Torun əsas xəstəliyi – travmatik retikulitdir (retikuloperitonit). Başqa xəstəliklər, məsələn torun timpaniyası və tutulması, başqa mədə önlükləri ilə bir yerdə rast gəlinirlər və bir elə əhəmiyyət kəsb etmirlər.

Travmatik retikulit ümumi kliniki və xüsusi müayinə üsulları ilə diaqnoz qoyulur. Belə üsullara travmaya uğramış torda sıxılmaya, palpasiyaya, perkussiyaya və başqa təsirlərə qarşı ağrı hissiyyatı törətmək məqsədilə işlədilən diaqnostik fəndlər (sınaqlar), həmçinin metalloindikatorların, rumenoqrafiyanın, rengenoskopiyanın, rentgenoqrafiyanın və s. istifadə edilməsi aiddirlər. Çox vaxt diaqnozu dəqiqləşdirmək üçün bir neçə üsul bir yerdə tətbiq edilir.

Ağrı hissiyyatına görə sınaqlar. Xəncərvəri qığırdağın arxa tərəfində yuxarıya və irəliyə istiqamətdə, yəni torun yerləşdiyi nahiyəyə yumruqla qarın divarına təzyiq edilir. Əgər heyvan narahat olursa, zarıyarsa, müayinədən qaçarsa, sınaq müsbət hesab edilir. İri ölçülü kök heyvanlarda bu məqsədlə qarının altına qalın ağac qoyulur və xəncərvəri qığırdağa söykəyərək hər iki tərəfdən eyni vaxtda qaldırılır.

Cidovluq nahiyəsində ağrıya qarşı sınaq cidovluğun arxa enişi nahiyəsində dərinin barmaqların ucu ilə sıxmaqla və ya həmin nahiyədə dərinin çəngələməklə həyata keçirilir. Axırncı fəndi ehtiyatla aparmaq lazımdır, çünki gobud davranan zaman hətta sağlam heyvanlarda belə ağrı hissi ola bilər. Müsbət reaksiya zamanı heyvan narahat olur, belini əyir, çox vaxt zarıyır. Bu sığın əsasında mədən zədələnməsi zamanı cidovluğun arxa enişində dərinin həssaslığının artması (visserosensor refleks) durur.

Ruqq sınağı: heyvanın başı o qədər qaldırılır ki, alını üfiqi (horizontal) vəziyyətdə alsın, və eyni zamanda cidovluq nahiyəsinin dərisi çəngələnilib əlin içində tutulur. Bellin əyilməsi və qarın presi əzələlərinin gərginləşməsi nəticəsində tor güclü sıxılır ki, travmatik retikulit olduqda ağrı reaksiyası əmələ gətirir.

Diaqnostika müqsədilə heyvan təpəyə qaldırılır: travmatik retikulit olduqda o təpəyə asan qalxır, amma təpədən düşməkdən imtina edir.

Metalloindikatorların istifadə edilməsi ilə müayinə. Tora düşmüş metal əşyaları tapmaq üçün Y.İ.Velleste və F.M.Çerepanov metalaxtaran cihazlar yaratmışlar ki, bunların vasitəsilə metal əşyaların ölçüləri,

istiqlaməti, yerləşmə yeri təyin edilir. Maqnitli zond inəklərin mədə önlüklərində metal əşyaların tapılması və çıxarılması məqsədilə hazırlanmışdır. Amma bu aparatlar, xüsusilə maqnitli zond yalnız ferromaqnit əşyaları tapmağa imkan verirlər. Bununla belə, bu cihazların vasitəsilə misdən və alüminiumdan hazırlanmış əşyaları müəyyən etmək, həmçinin torun divarına batmış əşyaları sərbəst yerləşənlərdən fərqləndirmək mümkün deyil.

Hematoloji müayinə. Travmatik retikulitin kəskin mərhələsində leykositoz, neytrofiliya, nüvənin sola yerdəyişməsi, EÇR-nin artması, bəzən monositlərin miqdarının artması müşahidə edilir.

Travmatik retikulitə şübhə olduqda V.İ.Qabriolaviçus sağ tərəfdə 9-cu qabırğa nahiyəsində süd venasından 1-2 sm yuxarıda və ya aşağıda qarın boşluğunun punksiya edilməsini məsləhət görür. Travmatik retikuloperitonit zamanı 80 % hallarda serozlu-fibrinozlu eksudat alınır ki, bu da müsbət Rivolti reaksiyası verir, tərkibində çoxlu miqdarda leykositlər və tək-tək eritrositlər olur.

Rumenoqrafiya. Yuxarıda göstəriləyi kimi, toru müayinə edən zaman rumenoqrafiyanın məlumatlarından da istifadə olunur; travmatik retikulit zamanı ruminoqramda, xüsusilə birinci turun dalğalarında zəifləmiş dalğalar görünür ki, bu da ağrı hissi nəticəsində işgənbənin və torun yığılmasının zəifləməsini göstərir.

Ayrı-ayrı hallarda torun xəstəlikləri zamanı diaqnostik laparotomiya (rumenotomiya) və laparoskopiya aparılır.

Kitabça – *omasum* – gövşəyənlərin mədəsinin üçüncü şöbəsidir. Bu tor ilə şirdan arasında, onlardan dorsalda, sağ qabırğaaltında yerləşir. Kitabçanın sol tərəfi işgənbəyə və tora, sağ tərəfi – qara ciyəre, diafraqmaya və 7-10 qabırğa nahiyəsində döş divarına söykənir. Kitabçanın həcmi inəklərdə – 7-18 litr, qoyunlarda 0,3-0,9 litrdir.

Kitabçanın müayinəsi. Kitabça da tor kimi diafraqmanın kupolunda yerləşdiyi üçün onun müayinəsi bir qədər çətinlik törədir. Bununla belə kitabça auskultasiya, palpasiya və perkussiya üsulları ilə müayinə edilir. Bəzən punksiya və omazotometriya aparılır.

Sağlam heyvanlarda sağ tərəfdə 7-10-cu qabırğaarası nahiyədə kürək-bazu oynağından çəkilməmiş xəyal xətt üzrə auskultasiya zamanı sakit krepitasiya səsləri eşdir ki, bunlar da yem qəbulundan sonra və gövşəmə zamanı tezləşirlər və güclənirlər. Bu səslər işgənbənin səslərindən onunla frəqlənirlər ki, bunlar işgənbənin hərəkəti ilə eyni vaxtda baş vermirlər, işgənbə səslərinə nisbətən zəif və daha tez-tez olurlar. Kitabçanın səslərinin zəifləməsi və tamam itməsi onun tutulması zamanı, səslərin güclənməsi – kitabçanın fəaliyyətinin artması zamanı qeyd olunur.

Kitabça nahiyəsi yumruq və ya bir qədər qatlanmış barmaqlarla qabırğaarası sahəyə təzyiq etməklə palpasiya edilir və bu vaxt heyvanın davranışına fikir verilir. Kitabça tutulduqda, onun selikli qişasının

iltihabında və nekrozunda palpasiya zamanı ağrı baş verir və heyvan narahat olur.

Kitabça nahiyəsinin perkussiyası qısa, güclü zərbələrlə aparılır. Sağlam heyvanlarda perkussiya ağrı hissi yaratmır, kitabçanın dolma dərəcəindən asılı olaraq kütləşmiş və ya küt səs verir. Kitabçanın xəstəlikləri səbəbindən baş verən ağrılar palpasiyaya nisbətən perkussiyada daha güclü ifadə olunurlar.

Kitabçanın punksiyası sağ tərəfdə 9-cu və ya 8-ci qabırğaarası nahiyədə kürək-bazu oynağı xəttində aparılır. İynə kəskin hərəkətlə bədən səthinə perpendikulyar, sonra irəli və aşağı olmaqla 8-10 sm dərinliyə yeridilir. İynənin kitabçaya düşməsinə yoxlamaq üçün şpirislə oraya 5-10 ml steril distillə edilmiş su vurulur və sonra geri sorulur. Bu zaman içində yem hissəcikləri olan qonur-qırmızı rəngli mayenin alınması iynənin kitabçada olduğunu göstərir. Punksiya bir elə böyük diaqnostik əhəmiyyətə malik deyil və o, kitabçanın tıxanması və ya quruması zamanı dərman maddələrinin yeridilməsi məqsədi ilə aparılır.

Şirdan – *abomasum* – gövşəyənlərin mədəsinin dördüncü şöbəsi olmaqla həqiqi mədə funksiyası daşıyır, armudabənzər formadadır, sağ qabırğaaltında, qismən xəncərbənzər qığırdaq nahiyəsində yerləşir. Şirdanın sağ tərəfi qabırğa qövsü boyu, xəncərvari qığırdaqdan başlayaraq 12-ci qabırğanın simfizinə kimi bilavasitə qarın divarına söykənir və qabırğa qövsündən bir qədər kənara çıxır. Şirdanın həcmi inəklərdə 6-15 litr, qoyunlarda – 1,7-3,3 litr təşkil edir.

Şirdanın müayinəsi. Şirdan inspeksiya, xarici və daxili palpasiya, perkussiya və auskultasiya üsulları ilə müayinə edilir; buzovlarda və quzularda – zondlama, şirdanın punksiyası və rentgenoloji müayinə aparılır.

Qarın nahiyəsini inspeksiya edən zaman şirdanın kəskin genişlənməsində sağ tərəfdə yumşaq qarın divarının aşağı hissəsinin qabarmasına, asimmetriyasına fikir verilir. Bu vaxt kəskin böyümüş və yerini dəyişmiş şirdan sağ qarın divarı ilə bağırsaqların ilgəkləri arasında yerləşərək və sağ aclıq çuxuruna kimi çatır.

Şirdanın xarici palpasiyası barmaqların ucu ilə və ya yumruqla qabırğaların qövsü boyu düzünə və aşağı təzyiq etməklə aparılır, amma yaşlı qaramalda qarın divarının qalın və gərgin olması bu müayinənin effektivliyini azaldır. Xırda gövşəyənlərdə və buzovlarda palpasiya daha əhəmiyyətlidir.

Abomazit, yaralar, şirdanın genişlənməsi zamanı şirdana təzyiq etdikdə ağrı baş verir, həmçinin bu xəstəliklər zamanı şirdanın yerləşdiyi nahiyədə qarın divarının gərginliyi müşahidə edilir. Rektal palpasiya vasitəsilə şirdanın yerini dəyişməsinə, xüsusilə sağtərəfli, müəyyən etmək mümkündür, bu vaxt sağ qalça nahiyəsində şirdanın qazlarla dolmuş arxa hissəsinə palpasiya etmək olur. Şirdanın soltərəfli yerdəyişməsi haqda aşağıdakı xüsusiyyətlərə görə dolayı yolla fikir yürütmək olar. Heyvan boğaz olduqda balalığın basması nəticəsində şirdanın bir hissəsi

işgənbənin ventral kisələri arasındakı dəlikdən keçərək qarın boşluğunun sol tərəfinə yerini dəyişir və sol qarın divarı ilə işgənbənin səthi arasında yerləşir. Bu vaxt şirdan qövs şəklini alır, sağ və sol sahələri qazlarla dolur, bunların arasındakı zolaq təzyiq və dartılma nəticəsində daralır. Rektal palpasiya zamanı işgənbənin sol qarın divarından sıxışdırılıb aralanaraq demək olar ki, orta vəziyyətdə yerləşməsi müəyyən olunur.

Perkussiya zamanı şirdan nahiyəsində kütləşmiş, bəzi hallarda – timpanik səs alınır ki, bu da şirdanın dolma dərəcəsindən və möhtəviyyətin xarakterindən asılı olur. Şirdanda qazlar toplandıqda perkussiya səsi timpanik və ya atimpanik, yemlərlə dolub tıxandıqda – böyük sahə boyunca küt olur. Şirdan sol tərəfə yerini dəyişdikdə sol qabırğaarası nahiyədə – sol acliq çuxurundan irəliyə və ürəyə doğru aşağıya – çəpinə yerləşmiş uca timpanik və ya atimpanik səs zolağı, sağ tərəfə yerini dəyişdikdə analoji səs yerini dəyişmiş şirdan nahiyəsində eşidilir.

Auskultasiya zamanı sağlam heyvanlarda şirdan nahiyəsində bağırsağın peristaltikasını xatırladan yumşaq səslər, bəzən su tökülməsi səsi eşidilir. Abomazitdə, qazlar toplandıqda səslər güclənir, şirdanın motor funksiyası zəiflədikdə səslər zəifləyirlər və seyrəkləşirlər. Yerini dəyişmiş şirdan nahiyəsində nisbətən uca və yüksək səslər, bəzən dalğa səsi eşidilir.

Mədənin müayinəsi

Atlarda mədənin müayinəsi. Atlarda mədə qarın boşluğunun ön tərəfində, sol qabırğaarasında və yalnız onun pilörik hissəsi orta sagittal xəttə doğru çıxır. Mədənin irəli hissəsi qara ciyəre və diafraqmaya söykənir. Onun ventral hissəsi böyük çənbər bağırsağın diafraqma dizinin üstündə, təxminən qarın boşluğunun ortasında, 9-11-ci qabırğaarası sahədə yerləşir. Mədənin ən yüksək hissəsi olan kor kisə qarın boşluğunun yuxarı üçdə birində 14-15-ci qabırğaarası nahiyədə yerləşir. Nəfəsvermə zamanı mədə sol döş divarına möhkəm sıxılır və ondan yalnız diafraqmanın qabırğa hissəsi ilə ayrılır. Nəfəsalma zamanı ağ ciyərlər döşdivarı və diafraqmanın qabırğa səthi ilə hərəkət edərək mədəni xaricdən örtür. Mədənin həcmi 7-15 litr, iri atlarda hətta 25 litrə qədər olur.

Mədənin kliniki müayinəsi. Atlarda mədənin qarın divarından xeyli aralıda yerləşməsi ilə əlaqədar olaraq onun kliniki üsullarla müayinəsi çox çətinidir. Xarici palpasiya və perkussiya az effektivdir, auskultasiya isə demək olar ki, heç nə vermir. Odur ki, atların mədə xəstəliklərinin diaqnostikası anamnez məlumatlarına, inspeksiya zamanı tapılmış kliniki simptomlara, rektal müayinəyə, zondlamaya və başqa üsullara əsaslanır.

İnspeksiya ilə mədənin funksional pozğunluqları, kəskin və xroniki gastritlər, mədənin xoralı xəstəliyi zamanı müşahidə olunan bir sıra dəyişiklikləri və simptomları müəyyən etmək olur: iştahının azalması və ya

itməsi, əsnəmə, üst dodağın çevrilməsi, dildə boz ərp, ağızdan iy gəlmə, sərt damağın selikli qişasının ödemi, sarılıq, süstlük, yuxululuq, bəzən narahat olma əlamətləri, qarına baxma, xüsusilə yemləmə zamanı və s.

Mədənin iti genişlənməsi zamanı kəskin narahatlıq qeyd olunur, heyvan məcburi vəziyyət alır, tənqənəfəslik, gəyirmə, hətta qusma müşahidə edilir, sol tərəfdə 14-cü və 15-ci qabırğaarası nahiyənin bir qədər şişkinliyi və axırncı qabırğaların qalxması nəzərə çarpır. Xarici palpasiya vasitəsilə qabırğaarası əzələlərin gərginləşməsi təyin edilir. Rektal müayinədə xırda atlarda sol böyrəyin irəli kənarında tənəffüs hərəkətləri ilə sinxron hərəkət edən, elastik, güclü gərginləşmiş yarım dairə formasında hiss olunan, mədənin arxa divarını, həmçinin sol ağılıq çuxuruna tərəf yerini dəyişmiş dalağı əlləmək mümkün olur. Mədənin kəskin genişlənməsi zamanı həssas nöqtə cidovluğun arxa enişində yerləşir.

Mədənin perkussiyasını ağ ciyərlərin arxa sərhəddi ilə dalağın irəli kənarı arasındakı sahədə, təxminən 13-, 14-, 15-, 16-, 17-cü qabırğaarasında döş qəfəsinin yuxarı yarısında güclü zərbələrlə aparmaq lazımdır. Mədədə az miqdarda qazlar olduqda kütləşmiş-timpanik səs alınır, çoxlu miqdarda qazlar toplandıqda səs hündür, timpanik, mədə yemlərlə və su ilə dolu olduqda – küt olur.

Mədənin xüsusi metodlarla müayinəsi. Ən etibarlı üsul zondlama və bu zaman alınmış mədə möhtəviyyatının sonrakı laboratoriya analizi hesab olunur. Sancı əlamətləri ilə keçən mədə və bağırsaqların xəstəlikləri zamanı çox vaxt zondlama diaqnozun qoyulmasında həlledici rol oynayır. Bu zaman nativ mədə möhtəviyyatı heyvan əvvəlcədən hazırlanmadan alınır.

Mədə möhtəviyyatının müayinəsi. Mədənin funksional pozğunluqlarına, gastritə diaqnoz qoymaq üçün sınaq qıcıqlandırıcısı (sınaq yemi) verildikdən sonra mədə möhtəviyyatının alınaraq laboratoriya müayinəsi üsulu təklif edilmişdir.

Mədə möhtəviyyatı əvvəlcə 12-16 saatlıq aclıq dietasından sonra, ikinci dəfə sınaq qıcıqlandırıcısı yemləndirildikdən və ya zondla verildikdən sonra alınır. Sınaq yemi məqsədi ilə 3 litr su və 500 q yulaf unu, 10 litr su və 1,2-1,6 kq çovdar unu, 3 litr su və 500 q buğda unu, 2,5 litr su və 500 q xırdalanmış yulaf, 1 litr 5 %-li spirt istifadə edilir.

Mədə möhtəviyyatının alınmasının iki üsulu vardır: bir dəfəyə və fraksion üsullar. Bir dəfəlik üsulda spirtli sınaq qıcıqlandırıcısı verildikdən 20-25 dəqiqə sonra alınmış bir porsiya mədə möhtəviyyatı müayinə olunur. Fraksion üsulda mədə möhtəviyyatı sınaq qıcıqlandırıcısı verildikdən 45 dəqiqə sonra, növbəti 5 porsiya - hər 20 dəqiqədən bir alınır. Alınmış porsiya möhtəviyyatlar fiziki-kimyəvi tədqiqata, ac qarına alınmış porsiya isə mikraskopik müayinəyə məruz qalırlar. Alınmış möhtəviyyatın rəngi verilmiş sınaq qıcıqlandırıcısından və çox vaxt onikibarmaq bağırsaqdan

mədəyə atılmış ödün miqdarından asılı olur. Möhtəviyyatın qoxusu spesifik olur – xoşagələn turşdan kəskin turş iyə kimi. Mədənin atoniyası zamanı hidrogen-sulfid iysi, irinli-hemorroji iltihabda – cəsəd iysi qeyd olunur. Mədə möhtəviyyatının konsistensiyası sınaq qıcıqlandırıcısının qalıqlarından, mədə xəstəliklərində – seliyin, qanın, İrinin və s. olmasından asılı olur.

Sağlam atlarda ac qarına alınmış porsiyada turşuluq aşağıdakı hədd daxilində tərəddüd edir: sərbəst HCl – 0-6 titr vahidi; ümumi turşuluq – 4-9 titr vahidi; birləşmiş HCl – 2-8 titr vahidi. Sınaq qıcıqlandırıcısı verildikdən 1 saat 20 dəqiqə sonra bu göstəricilər maksimuma çatırlar: sərbəst HCl – 5-9 titr vahidi; ümumi turşuluq – 13-20 titr vahidi; birləşmiş HCl – 5-12 titr vahidi. 2 saat 25 dəqiqə sonra bu göstəricilər başlanğıc səviyyəyə qayıdırlar. Mikraskopik tədqiqat zamanı ac qarına alınmış mədə möhtəviyyatında mikraskopun bir baxış sahəsində tək-tək leykositlər və epiteli hüceyrələri tapılır.

Y.İ.Kleynboka görə, mədənin sekretor funksiyasının pozğunluğu dörd tipdə ola bilər – hiperacid, astenik, inert və subacid. **H i p e r a s i d t i p s e k r e s i y a d a** ac qarına ümumi turşuluq 25-45 titr vahidi, mədə həzminin yüksək səviyyəsində 90 titr vahidinə kimi artır və sonra azalmır. **A s t e n i k t i p s e k r e s i y a d a** ümumi turşuluq 70 titr vahidinə qədər qalxır və sonra tez də azalır. **İ n e r t s e k r e s i y a d a** ümumi turşuluq norma ətrafında (10-16 titr vahidi) olur, sərbəst HCl ya olmur və ya az miqdarda (2-3 titr vahidi) olur. **S u b a s i d t i p s e k r e s i y a d a** mədə sınaq qıcıqlandırıcısına qarşı reaksiya vermir, mədə şirəsinin tərkibində sərbəst və birləşmiş HCl olmur.

Qastritdə ac qarına alınmış mədə möhtəviyyatının çöküntüsünün mikraskopik tədqiqatı zamanı selik, leykositlərin və epiteli hüceyrələrinin miqdarının artması (görüş sahəsində 4-5 hüceyrədən çox) müşahidə edilir. Mədə möhtəviyyatının evakuasiyası ləngidikdə və sərbəst xlorid turşusu olmadıqda çox vaxt hərəkətli və hərəkətsiz mikroblara, sarsinlərə, yem hissəciklərinə və nişasta dənələrinə rast gəlinir.

Mədə şirəsinin müayinəsi. Xəstə heyvanları müayinə edən zaman mədə şirəsinin alınması üsulu uzun müddət ərzində sekresiya prosesinə nəzarət etməyə; mədə vəzilərinin şirəsinə müxtəlif sınaq qıcıqlandırıcıları qarışığı olmadan almağa; mədənin sekretor fəaliyyətinin müəyyən dövründə onun miqdarını hesablamağa; təmiz mədə şirəsində müxtəlif biokimyəvi və başqa analizləri aparmağa; mədəyə onikibarmaq bağırsağın şirəsinin atılmasını hesablamağa; mədənin selikli qişasında iltihabın olub, olmaması haqda fikir yürütmək üçün mədə leykopedezini təyin etməyə imkan verir.

Mədə şirəsinin cihazın tətbiq edilməsi ilə alınması metodikası atlarda mədə vəzilərinin fasiləsiz sekresiyasına (mədədə yem olmadıqda) və onun

mexaniki stimulyasiya (cihazın sistemində dozalaşmış daimi əks təzyiqin olması ilə əlaqədar olaraq) ilə güclənməsinə əsaslanmışdır.

Alınan mədə şirəsinin miqdarı və tərkibi əvvəllər heyvanın yemlənməsində istifadə edilən yem payından əhəmiyyətli dərəcədə asılıdır. Atları otlaq şəraitində saxladıqda və ya onlara təzə biçilmiş ot konsentrat yemlər verdikdə mədənin sekretor-fermentativ fəaliyyətinin səviyyəsi sekresiyanın saatlıq miqdarının artması, turşuluğun, fermentlərin aktivliyinin, Kasl daxili antianemik faktorunun əmələ gəlməsinin yüksəlməsi ilə xarakterizə olunur.

Sağlam atın mədə şirəsi – rəngsiz və ya sarımtıl mayedir, su konsistensiyasına malikdir, yüngül turş iyə malikdir; mədə şirəsinin xüsusi çəkisi 1,003-1,005-dir.

Müayinənin birinci saatında sağlam atlardan orta hesabla 1-2 litr mədə şirəsi alınır. Onun göstəriciləri belədir: bu saat müddətində alınmış porsyalarda sərbəst HCl 10-30 titr vahidi; ümumi turşuluq – 18-40 titr vahidi; Mettə görə pepsinin həzmetmə qabiliyyəti (zərdab zülalı ilə) – 3-7 mm; mədə leykopedezi (Loporski və Korj metodu ilə) – 1 mkl çöküntüdə 50-250.

Müayinənin ikinci saati ərzində alınmış mədə şirəsi orta hesabla 1,5-2,5 litr olur və onun göstəriciləri belədir: sərbəst HCl – 15-40 titr vahidi; ümumi turşuluq – 22-50; pepsinin həzmetmə qabiliyyəti – 4-8 mm; mədə leykopedezi – 50-200.

Patologiya zamanı mədənin sekretor fəaliyyəti ya güclənə bilər (hipersekreziya), ya zəifləyə bilər (hiposekreziya) və ya tərkibində fermentlər və xlorid turşusu olmayan maye ifraz olunur (mədə axiliyası). Mədənin sekretor funksiyasının pozulması həmçinin, turşuluğun artması (hiperasiditas), onun azalması (subasiditas) və mədə şirəsində xlorid turşusunun olmaması (anaasiditas) ilə xarakterizə olunur.

Kəskin gastrit bir hallarda turşuluğun artması ilə (HCl-a görə), digər hallarda – azalması və ya sərbəst HCl-un olmaması ilə keçir. Hiperacid gastrit sekresiyanın həcmının artması və ya normadla olması ilə, normasid və subasid gastritlər – həm normal, həm də azalmış sekresiya ilə baş verə bilər.

İti və xroniki gastritin bütün formalarında mədə leykopedezinin 4-8-15 dəfə artması qeyd olunur.

Mədə şirəsinin fiziki və kimyavi müayinəsi onun funksional vəziyyəti, mədə leykopedezinin müayinəsi – mədənin selikli qişasının iltihabının olması və ya olmaması haqda fikir yürütməyə imkan verir.

Donuzların mədəsinin müayinəsi. Donuzlarda mədə sol qabırğaaltını tutur, aşağı qarın divarında yerləşir.

Donuzların mədəsinin kliniki müayinəsi inspeksiya, palpasiya və perkussiya üsulları ilə aparılır. Mədənin zondlanması da mümkündür. Yaşlı heyvanlarda mədənin ümumi üsullarla müayinəsi dərialtı toxumada və

piylikdə çoxlu miqdarda piyin toplanması, həmçinin donuzların güclü narahat olması ilə əlaqədar olaraq çətinidir.

Qarının forması və həcmi müəyyən edilir: mədə genişləndikdə sol qabırğaaltı nahiyənin həcmcə böyüməsi nəzərə çarpır. Mədənin dərin palpasiyası əlin uzadılmış barmaqları ilə qabırğa qövsçünün arxasından aparılır. Palpasiya zamanı mədənin dolma dərəcəsini, ağrı hissiyyatını müəyyən etmək olur. Mədənin perkussiyası zamanı normada sol tərəfdə 12-13-cü qabırğaarasında timpanik səs alınır; mədə genişləndikdə səs küt (yem kütlələri ilə dolub genişləndikdə) və ya uca timpanik, bəzən atimpanik (qazlarla doluqda) olur. Donuzlarda mədənin auskultasiyası az əhəmiyyətlidir. Mədə xəstəlikləri zamanı donuzlarda qusma qeyd olunduğuna görə qusuntu kütləsini də müayinə etmək faydalıdır; bu zaman mədə möhtəviyyatının müayinəsində tətbiq olunan metodlardan istifadə edilir.

Ətyeyənlərin mədəsinin müayinəsi. Ətyeyənlərin mədəsinin müayinəsində donuzların müayinəsində tətbiq edilən metodlar istifadə olunur. İnspeksiya ilə qarının forması və həcmi, həmçinin mədə xəstəlikləri üçün xarakterik simptomların olması təyin edilir. Dərin palpasiya hər iki tərəfdən qabırğa qöslərinin arxasından, barmaqlarla tədricən daxilə və irəliyə basmaqla aparılır. Dərin palpasiya vasitəsilə mədənin vəziyyəti, onun dolma dərəcəsi, ağırlı olması təyin edilir, bəzən yad cisimləri və şişləri müəyyən etmək olur. Dalğa səsini müəyyən etmək üçün təkanvari palpasiya da aparılır. Mədə nahiyəsinin perkussiyası qazlar olduqda timpanik səs; mədə qazlarla doluqda – uca timpanik və ya atimpanik səs; yem kütlələri toplandıqda – küt səs verir. Rentgenoloji üsul çox effektiv hesab olunur, çünki bununla mədə yarası, xərcəng, yad cisimlərin olması kimi xəstəliklərə diaqnoz qoymaq mümkün olur.

Quşlarda mədənin müayinəsi. Quşlarda vəzili mədəni ümumi kliniki müayinə üsulları ilə yoxlamaq mümkün deyil, əzələli mədə isə sol tərəfdə asanlıqla əllənir. Palpasiya vasitəsilə əzələli mədədə yad cisimləri müəyyən etmək mümkündür, amma vəzili mədədə onları yalnız rentgenoloji üsulla təyin etmək olur.

Bağırsağın müayinəsi

Bağırsağ – *intestinum* – həzm sisteminin vacib şöbəsi olmaqla, orada yemin həzm olunmasının axırncı mərhələsi, qida maddələrinin sorulması və kalın formalaşması baş verir.

Bağırsağın müayinə üsulları. Bağırsağın kliniki müayinəsi müxtəlif üsullarla həyata keçirilir, o cümlədən inspeksiya, palpasiya, iri heyvanlarda daxili palpasiya, perkussiya, auskultasiya; kalın müayinəsi aparılır. Lazım gəldikdə rektoskopiya, bağırsağın punksiyası, laparoskopiya, laparotomiya, xırda heyvanlarda – rengenoskopiya tətbiq

edilir. Anamnez məlumatları və kliniki simptomlar böyük əhəmiyyət kəsb edirlər.

Bağirsaq xəstəlikləri zamanı *inspeksiya* diaqnoz üçün çox qiymətli nəitcələr verə bilər. Bu zaman qarının formasının dəyişməsi, bağırsaqda gedən patoloji proseslərdən asılı olaraq pozalar və heyvanın narahat olması, defekasiya aktının xüsusiyyətləri, kalın fiziki xassələri və s. müəyyən edilir.

Bağirsaq xəstəliklərinin xarakterik əlamətləri bunlardır: qarının həcmcə böyüməsi (bağırsağın meteorizmi); peritonit zamanı və bağırsaq boş olduqda qarının həcmcə kiçilməsi, məsələn uzunmüddətli ishal nəticəsində; ağrılar olduqda heyvanın narahat olması. Bağırsaq divarının saya əzələlərinin titrək yığılması (iltihab, qıcıqlanma, enteralgiya) nəticəsində spastik ağrılar əmələ gəlir; onlar qısa, təkrarlanan (periodik) tutmalar şəklində baş verirlər. Bağırsağın (mədənin) gərilməsi baş verən ağrıları distension ağrıları adlanırlar və bunlar spastik ağrılardan periodikliyin olmaması ilə fərqlənirlər – onlar uzun müddətli olurlar, tədricən kütləşirlər ki, bu da uzun müddətli köpmə zamanı heyvanın narahatlığında özünü göstərir. Yalançı yerdəyişmələr, bağırsağın öz oxu ətrafında burulması və sıxılması zamanı müsariqənin dartılması nəticəsində baş verən ağrılar daimi xarakter daşıyırlar, bədənin vəziyyəti dəyişdikdə güclənirlər və bağırsağın dartılması azaldıqda zəifləyirlər. Bunun nəticəsində heyvan müvafiq duruş vəziyyəti (pozalar) alır: belini əyir, ayaqlarını qarının altına yığaraq dururlar və s. Peritoneal ağrılar daimi olurlar, hərəkət zamanı və qarını basdıqda güclənirlər, heyvanlar hərəkət etmək istəmirlər, dartılmış bel və qarının altına yığılmış ətraflarla dururlar, qarın divarı gərginləşir, qarın dartılmış olur; gövşəyənlərdə bu əlamətlər zəif ifadə olunurlar. Defekasiya aktı zamanı baş verən ağrılar düz bağırsağın patologiyaların üçün xarakterikdirlər.

Əvvəlcə qarın divarının *səthi palpasiyası*, sonra isə *dərin palpasiya* aparılır. Səthi palpasiya vasitəsilə qarın divarının gərginliyi və həssaslığı təyin edilir. Dərin palpasiya bağırsağın topoqrafik yerləşməsinə müvafiq olaraq aparılır. Xırda heyvanlarda qarın divarından çalışırlar ki, bağırsağın formasını, hərəkətliyini, ağırlı olmasını, möhtəviyyətinin xarakterini təyin etsinlər. İri heyvanlarda isə palpasiya düz bağırsaqdan aparılır.

Bağirsaq xəstəliklərinin diaqnostikasında *perkussiya* çox böyük əhəmiyyətə malikdir və bunu bağırsağın müxtəlif şöbələrinin topoqrafik yerləşməsinə nəzərə almaqla aparırlar; adətən aclıq çuxurundan başlayırlar və tədricən aşağı enirlər. Sağlam heyvanlarda qarın divarının perkussiyası zamanı bağırsağın proyeksiya yerlərində müxtəlif çalarlı timpanik və kütləşmiş səslər alınır. Koprastaz və invaginasiya zamanı qarın divarı ilə zədələnmiş bağırsaq arasında qazlarla dolmuş mədə-bağırsaq traktının hissələri qalmadıqda perkussiya küt səs verir. Bağırsaq qazlarla dolub şişdikdə perkussiya zamanı uca timpanik səs alınır,

sonralar bağırsağ və qarın divarının dartılması nəticəsində səs atimpanik olur.

Auskultasiya peristaltik səslərin xarakterinə bağırsağın hərəkəti funksiyasını müəyyən etməyə imkan verir. Nazik bağırsaqda əmələ gələn səslər tökülən su səsinə xatırladırlar; yoğun bağırsaqda qurultu səsi eşdilir. Qurultu səsləri gobud və boğuş olmaqla, uzaqdan gələn səsləri xatırladırlar. Bağırsağ səslərinin intensivliyi və tezliyi peristaltikadan, həmçinin bağırsağın qazlarla və maye möhtəviyyatla dolma dərəcəsiindən asılıdır. Sağlam heyvanlarda peristaltika səslərinin xarakteri yemin miqdarından və keyfiyyətindən asılıdır; məsələn, otlaq şəraitində saxlama, şirəli yemlərlə yemləndirmə səslərin güclənməsinə səbəb olur; requlyar gəzintinin olması və quru yemlərlə yemləmə peristaltika səslərinin zəifləməsi ilə nəticələnir.

Peristaltika səsləri uca və zəif, davamlı və qısa, daimi və müvəqqəti, tez-tez və seyrək ola bilirlər.

Patoloji proseslər zamanı peristaltika səslərinin güclənməsi, zəifləməsi və ya olmaması, metallik çalarlı səslərin eşidilməsi ola bilər. Səslərin patoloji güclənməsinə duru bağırsağ möhtəviyyatının peristaltikasının güclənməsi zamanı, bağırsağın iltihabında çoxlu qazlar olduqda, bağırsağ meteorizminin başlanğıc stadiyasında, bağırsağ keçməməzliyində rast gəlinir. Bağırsağ boşluğuna çoxlu miqdarda qazlar toplandıqda qazların dartılmış bağırsağ divarında və ilgəklərində rezonansı səbəbindən metallik çalarlı səslər əmələ gəlir. Bağırsağın meteorizmi üçün (xüsusilə atların kor bağırsağının meteorizmi zamanı) «düşən damcı səsi» fenomeni xarakterikdir. Bu özünəməxsus səsi qazlarla dolub genişlənmiş və dartılmış bağırsağ divarından bağırsağ möhtəviyyatı damcısının düşməsi yaradır.

Peristaltikanın zəifləməsi zamanı səslər seyrək, az davam edən, zəif olurlar, bəzən yalnız arabit eşidilir və tez də kəsirlər. Səslərin zəifləməsi bağırsağ divarının ağır iltihabı, uzun müddət davam edən meteorizm, masionun olmaması və uzun müddət və çox miqdarda samanla, doğranmamış şaxəli otlarla, bataqlıq otu ilə və s. yemləmə nəticəsində əmələ gəlmiş bağırsaqların atoniyası üçün xarakterikdir. Bağırsağ səslərinin itməsi (peristaltikanın dayanması) yayılmış peritonitlə, meteorizmlə, bağırsağ keçməməzliyi ilə müşayət olunan bağırsağ əzələlərinin iflici zamanı qeyd olunur.

Qarının sınaq punksiyası qarın boşluğundan punktatin (mayenin) alınması məqsədi ilə aparılır və peritonitin, assitin, mədən və bağırsağın çırılmasının diaqnostikasını üçün böyük əhəmiyyət kəsb edir.

Bağırsağın punksiyası tromboembolik koliklərə və ya bağırsağın burulmasına şübhə olduqda çoxlu miqdarda möhtəviyyat almaq məqsədi ilə aparılır (bu zaman möhtəviyyat tünd qırmızı rəngdə olur). Punksiya yeri rektal üsulla təyin edilir.

Rektoskopiya düz bağırsağın selikli qişasında, xüsusilə xırda heyvanlarda, əmələ gəlmiş iltihabı, çırılmaları, yaraları, yeni törəmələri müəyyən etməyə imkan verir.

Rentgenoloji müayinə ilə xırda heyvanlarda daha qiymətli məlumatlar almaq mümkündür.

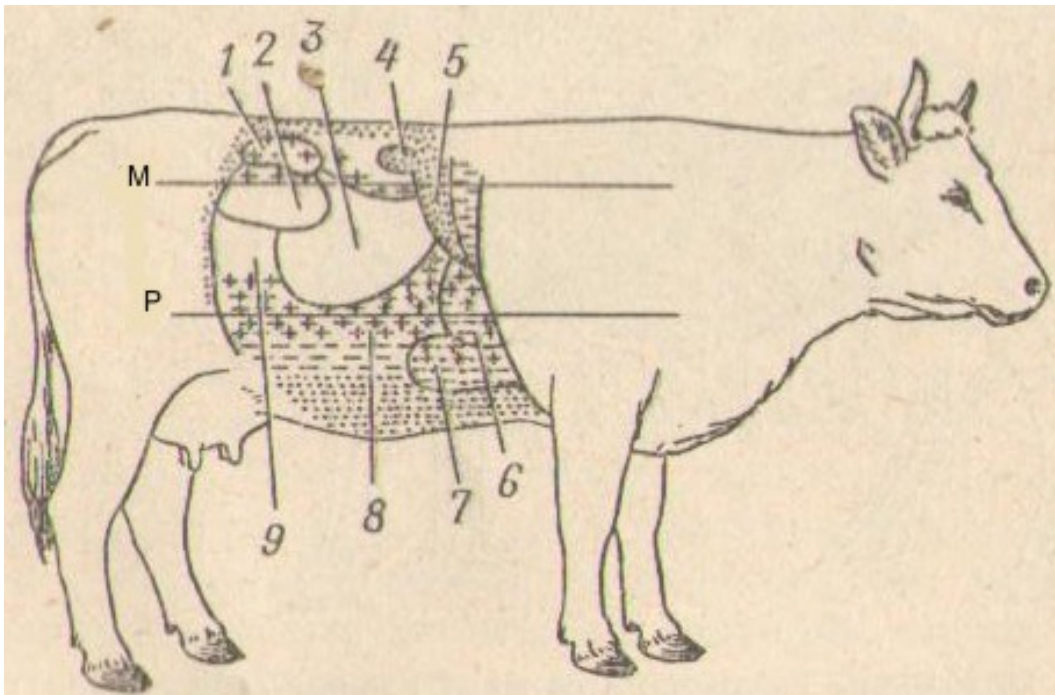
Gövşəyənlərin bağırsağının müayinəsi. Gövşəyən heyvanlarda nazik və yoğun bağırsaqlar qarın boşluğunun sağ tərəfində yerləşmişlər (şəkil 43).

Şəkil 43. İnəyin daxili orqanlarının yerləşməsi (sağdan görünüş);
1 – düz bağırsağ; 2 – qarın aortası; 3 – sol böyrək; 4 – sağ böyrək; 5 – qara ciyər (çevrilmişdir); 6 – öd kisəsi; 7 – diafraqma kümbəzinin konturu; 8 – sağ ağ ciyər; 9 – yem borusu; 10 – traxeya; 11 – ürək; 12 -diafraqmanın qabırğalara birləşmə konturu; 13 – şirdan; 14 – onikibarmaq bağırsağ; 15 – mədəaltı vəzi; 16 – acı bağırsağ; 17 – çənber bağırsağ; 18 – qalça bağırsağın sonu; 19 – kor bağırsağ; 20 – sidik kisəsi; 21 – balalıq yolu.

Gövşəyənlərdə bağırsağın xarici müayinəsinin xüsusiyyətləri. Buzovlarda, qoyunlarda və keçilərdə qarın divarının az gərgin olması bağırsağın xarici palpasiya üsulu ilə müayinə edilməsini asanlaşdırır, amma yaşlı qaramalda bu usul az effektivdir və bunlarda düz bağırsaqdan palpasiya daha əhəmiyyətlidir. Xarici palpasiya vasitəsi ilə bağırsağın invaginasiyasını, meteorizmini, iltihabını və s. müəyyən etmək mümkündür. Nazik bağırsağın iltihabı və invaginasiyası zamanı palpasiya vaxtı qarının sağ tərəfinin aşağı hissəsinin ağırlı olması müəyyən edilir; peritonit zamanı yayılmış ağrı reaksiyası qeyd olunur.

Adətən perkussiya ağılıq çuxurundan başlanılır və bağırsağın şöbələrinin topoqrafiyasını nəzərə almaqla tədricən aşağı keçilir (şəkil 44). Onikibarmaq bağırsağın perkussiya sahəsi bilavasitə bel fəqərlərinin

köndələn çıxıntıların altında, qara ciyər və böyrək kütlük sahəsinin arxasında, 5-6 sm məsafədə yerləşir. Sağlam heyvanlarda bu sahədə uca timpanik səs eşidilir. Kor bağırsağın perkussiya sahəsi xarici qalça bucağının qabağında və aşağıda yerləşir, perkussiya səs uca timpanik olur. Çənber bağırsağın labirintinin perkussiya sahəsi onikibarmaq bağırsağın altında və qara ciyər kütlük sahəsinin arxasında yerləşir. Onun altında, kitabça və şirdanın, həmçinin qara ciyər kütlüyünün arxasında acı bağırsağın perkussiya sahəsi yerləşir. Bağırsaq diskinin yuxarı hissəsində perkussiya səsi kütləşmiş-timpanik olmaqla, aşağıya doğru tədricən sakit, qısa, kütləşmiş səsə keçir.



Şəkil 44. Qaramalın qarın boşluğu orqanlarının perkussiya sahəsi (sağdan görünüş):

1 – düz bağırsağ; 2 – kor bağırsağ; 3 – çənber bağırsağ; 4 – sağ böyrək; 5 – qara ciyər; 6 – tor; 7 – şirdan; 8 - acı bağırsağ; 9 – qalça bağırsağ; M – oturaq qabarı xətti; P – kürək-bazu oynağı xətti (perkutor səsin xarakterini göstərən ştrixlər 42-cı şəkildə göstərildiyi kimidir).

Patologiya zamanı məhdud kütləşmə invaginasiya və tıxanma vaxtı ximus toplanmış yerdə qeyd olunur; qazlarla dolub şişdikdə – uca timpanik və ya atimpanik səs eşidilir.

Sağlam heyvanlarda sağ qarın divarı nahiyəsinin auskultasiyası zamanı nazik və yoğun bağırsaqların səsləri qısa, nisbətən seyrək eşidilməklə şırıltı və bir qabdan başqasına tökülən maye səsini xatırladırlar. Gövşəyənlərdə nazik və yoğun bağırsaqların səsləri bir-birindən az fərqlənirlər; yoğun bağırsağın səsləri nazik bağırsağınkılara nisbətən daha gobud və boğuş olurlar və arabilir periodik şırıltı formasında eşidirlər.

Səslərin güclənməsi peristaltikanın güclənməsini və ya çoxlu miqdarda qazların və duru möhtəviyyatın toplanmasını göstərir; qıçırma prosesləri artdıqca səslər daha uca olurlar və bəzən onlar cingildəyən (metallik) çalar alırlar. Bağırsağın atoniyası və keçməməzliyi zamanı səslər zəifləyirlər və ya itirlər.

Rektal müayinə. Rektal müayinə zamanı orqanların normal topoqrafik əlaqədə olmasına və onların vəziyyətinə fikir verilir, patologiya hallarında isə orqanların fəaliyyətinin pozulmasına səbəb olmuş dəyişmiş vəziyyəti və onların topoqrafik əlaqəsi, həmçinin patoloji prosesin lokalizasiyası, təbiəti və xarakteri müəyyən edilir.

İşgənbənin və bağırsağın rektal müayinəsi zamanı onların həcmi, forması, vəziyyəti, dolma dərəcəsi, möhtəviyyatın xarakteri, həssaslığı, hərəkət funksiyası müəyyən edilir. Əvvəlcə anusun sfinktorlarının gərginliyi və düz bağırsağın dolma dərəcəsi, kalın xarakteri, selikli qişanın vəziyyəti, peristaltika dalğalarının gücü müəyyən edilir; sidik kisəsi, balıq, çanaq sümükləri palpasiya olunur.

Sağlam heyvanlarda əli düz bağırsağa yeridən zaman anusun sfinktorlarının gərginliyi aydın hiss edilir, o cavan heyvanlarda güclü, qocalarda və arıqlarda zəif olur.

Patoloji vəziyyətlərdə sfinktorların tonusu yüksələ və zəifləyə bilər. Sfinktorların tonusunun ağırlı yüksəlməsi tutulmalar, yerdəyişmələr, burulmalar, invaginasiyalar, sıxılmalar nəticəsində baş vermiş bağırsaq keçməməzliyi, həmçinin cəng olma, tetanus üçün xarakterikdir. Sfinktorların tonusunun azalması uzun müddətli ishal, arıqlıq, onurğa beyininin iflici zamanı müşahidə edilir. Onların tonusunun pozulmasının yüksək dərəcəsi – onurğa beyininin oma hissəsinin iflici nəticəsində anusun açıq olmasıdır.

Güclü gücənmə olduqda əlin düz bağırsağa yeridilməsi dayandırılır və düz bağırsaq tərəfdən müqavimət azaldıqdan sonra davam etdirilir. Bağırsaqda periodik spazmlar olduqda əli spazmlar arasındakı fasilədə yeritmək lazımdır. Düz bağırsağın iflici zamanı onun divarlarının tonusu itir və əl sərbəst hərəkət edir.

Düz bağırsağın selikli qişasını və qonşu orqanları palpasiya etməzdən əvvəl düz bağırsağın genişliyində olan kal kütləsini boşaltmaq lazımdır. Bu zaman kalın miqdarına və xarakterinə fikir verilir. Daxili palpasiyanı əlin ikinci falanqadan bükülmüş bütün barmaqlarının ucu ilə aparmaq daha münasibdir.

Normada düz bağırsaq orta dərəcədə yarımmaye kal kütləsi ilə dolu olur, onun selikli qişası hər yerdə sığallı, nəm, sürüşgən və isti olur.

Defekasiya ağırlı olduqda, xüsusilə peritonit, onurğa beyini iflicləri zamanı düz bağırsaqda çoxlu miqdarda kal kütləsi toplanır, o bütün çanaq boşluğunu doldurur və qonşu orqanları sıxır. Düz bağırsaqda kal kütləsinin olmaması bağırsaq durğunluğu və keçməməzliyi zamanı

bağıracaq möhtəviyyatının hərəkətinin dayanmasını göstərir. Proktitlər və mexaniki keçməməzlik zamanı çox vaxt bağıracaq boşluğunda çoxlu miqdarda topalar və ya plyonka formasında selik, fibrinozlu və differitik enterokolitdə – fibrin plyonkası və ya sapları tapılır. Yaralanmalar, cırılmalar və ödemlər zamanı düz bağıracağın selikli qışası infiltrasiya olunur, şişir və qırıqlı olur.

Kalda qanın olması böyük əhəmiyyət kəsb edir. Bir halda qan kala qarışaraq ona xarakterik rəng verir, digər halda anal dəlikdən sərbəst axır. Bağıracağın invaginasiyası, hemorroji iltihabı, koksidiöz və s. zamanı kalda qan qarışığı tapılır; bağıracaq qanaxması – bağıracağın arxa şöbəsində dərin yaralanmalar, qara yara zamanı qeyd olunur. Yad qarışıqlardan kalda qum, tük, helmintlər tapılırlar.

Dərin müayinə zamanı qarın boşluğunun sol tərəfində asanlıqla işgənbə tapılır ki, bunun da dorsal kisəsi qazlarla, aşağı hissəsi isə xəmirvari konsistensiyaya malik olan yemlərlə dolu olur. Əli qarın boşluğunun sağ tərəfinə apardıqda yuxarı hissəsində disk şəklində yoğun bağırçaqlar, kaudala və aşağıya doğru – nazik bağırçaqlar palpasiya olunurlar.

Qarın boşluğu orqanlarının dərin daxili palpasiyası zamanı patoloji dəyişikliklərdən yerli və ümumi meteorizmi, bağıracağın yerini dəyişməsinə, böyümüş limfa düyünləri və abseslərlə sıxılmasını, bağıracaq ilgəklərinin qonşu orqanlarla bitişməsinə, bağıracağın yad cisimlərlə tutulmasını, koprostazi, qarın boşluğunda mayenin olmasını, işgənbənin həddən artıq dolmasını, şirdanın yerini dəyişməsinə və s. müəyyən etmək mümkündür.

Bağıracağın meteorizmi prosesin yayılma dərəcəsindən asılı olaraq ümumi və yerli ola bilər. Ümumi meteorizm zamanı bağıracağın bütün şöbələri şişirlər, yerli meteorizmdə bağıracağın ayrı-ayrı ilgəkləri qazla dolurlar. Ümumi meteorizm peritonit, bağıracağın iltihabı zamanı, işgənbənin timpaniyası ilə birlikdə, yerli meteorizm – sıxılma, invaginasiya, bağıracağın hemorroji infarktı zamanı əmələ gəlir.

Bağıracağın yerini dəyişməsi onun mənfəzinin vəziyyətindən asılı olaraq yalançı və həqiqi ola bilər.

Yalançı yerdəyişmə – bu, həcmli böyüyən zaman başqa orqanlar tərəfindən müqavimətə rast gələrək bu və ya digər istiqamətlərdə bağıracaq ilgəklərinin bir yerdən başqa yerə keçməsidir; bunlara meteorizm zamanı rast gəlinir və bu vaxt bağıracağın keçiriciliyi saxlanılır.

Həqiqi yerdəyişmələr bağıracağın keçiriciliyinin pozulması ilə əlaqədar olur və həyat üçün çox təhlükəlidir; gövşəyənlərdə çox vaxt bağıracağın ayrı-ayrı ilgəklərinin təbii və ya patoloji dəliklərdə (yırıqlarda) sıxılmasına, bağırçaqların dolaşmasına, düyünlərin əmələ gəlməsinə, boğulmaya, tutulmaya, ayrı-ayrı ilgəklərin bükülməsinə təsadüf edilir.

Yırıqlar göbək, qarın divarı, xaya kisəsi, qasıq, diafraqma, həmçinin buğalarda daxili toxum, bağıracağın bağlarla təkrar qaytanlanması

formalarında olurlar. Rektal müayinə zamanı sıxılmaların və ya təkrar qaytanlanmaların lokalizasiyasını, xüsusilə daxili yırtıqlarda, müəyyən etdikdə birbaşa diaqnoz qoymaq olar. Sıxılmanın lokalizasiyasını palpasiya ilə müəyyən etmək mümkün olmadıqda yerli, kəskin ifadə olunmuş meteorizmin olması, düz bağırsağın kall dolmasının kəsilməsi, onun mənfəzində seliyn toplanması və anusun sfinktorlarının tonusunun yüksəlməsi bağırsağ keçməməzliyinin inkişaf etməsinə şübhələnməyə əsas verir.

Bağırsağ ilgəklərinin dolaşmasını və düyün əmələ gəlməsini daxili palpasiya vasitəsi ilə təyin etmək mümkün olduqda ət konsistensiyasında olan düyünə keçən güclü şişmiş və gərginləşmiş, sıxdıqda və yerini dəyişdikdə ağırlı olan bağırsağ ilgəkləri hiss olunurlar. Bağırsağ ilgəklərinin dolaşmasının və düyün əmələ gəlməsinin lokalizasiyasının təyin edilməsi daxili palpasiyanın imkanı xaricində olduqda, bağırsağ keçməməzliyinin ikincili əlamətləri (yerli meteorizm və s.) müəyyən edilir.

Bağırsağın keçiriciliyinin pozumaması ilə baş verən invaginasiya onunla xarakterizə olunur ki, qarın boşluğunun sağ tərəfində, qarın divarına yaxın xəmirvari konsistensiyaya malik, hərəkətli, uzunsov silindirik cisim və ya ağırlı bağırsaqlar paketi müəyyən edilir. Bağırsağın keçiriciliyi pozulduqda yerli meteorizm qeyd olunur.

Bağırsaqlar yad cisimlərlə tutulduqda, məsələn fitokonkrementlərlə, rektal müayinə ilə qarın boşluğunun sağ tərəfində bərk cisim, tutulmadan yuxarıda möhtəviyyatla dolu, obturasiyadan aşağıda isə boş bağırsağ hissəsi, tutulma yerində ağrı hissiyyatının olması müəyyən edilir. Bərk konsistensiyalı kal kütləsinin durğunluğu zamanı palpasiya ilə bərk möhtəviyyatla dolu, basdıqda yeri qalan ayrı-ayrı bağırsağ ilgəkləri və ya bərk zolaq tapılır.

Rektal müayinə zamanı böyümüş limfa düyünlərinin (vərəm, hemoblastozlar zamanı), abseslərin, bağırsağ ilgəklərinin bitişmələrinin, yeni törəmələrin, cırılmaların, qarın boşlubunda mayenin olmasının təyin edilməsi böyük əhəmiyyət kəsb edir.

Rektoskopiya düz bağırsağın selikli qişasına bilavasitə baxmağa, həmçinin nişan biopsiyası aparmağa və alınmış bioptantın morfoloji müayinəsinin aparılmasına imkan verir.

Atların bağırsağının müayinəsi. Atların bağırsağını müayinə edən zamanı qaramalda işlədilən üsullardan istifadə olunur və bu vaxt atların bağırsağının topoqrafiyası və anatomik xüsusiyyətləri nəzərə alınır (şəkil 45 və 46).

Xarici müayinə üçün əlverişli olan sahə nazik bağırsağ üçün qarın boşluğunun sol tərəfində, yoğun bağırsağ üçün – qarın boşluğunun sağ və qismən sol aşağı hissəsi hesab olunur.

Atlarda bağırsağın xarici müayinəsinin xüsusiyyətləri. Bağırsaqların meteorizmi zamanı qarının həcmcə böyüməsi yoğun bağırsağın qazlarla

Şəkil 45. Atda daxili orqanların yerləşməsi (soldan görünüş):

1 – traxeya; 2 – yem borusu; 3 – diafraqma; 4 – qara ciyər; 5 – mədə; 6 – dalaq; 7 – sol böyrək; 8 – kiçik çənber bağırsağı; 9 – sol yumurtalıq; 10 – sol yumurta borusu; 11 – balalığın girdə bağı; 12 – balalığın sol buynuzu; 13 – balalıq yolu; 14 – düz bağırsağı; 15 – sidik-cinsiyyət dəhlizi; 16 – cinsiyyət yarığı; 17 – anal dəlik; 18 – sidik kisəsi; 19 – böyük çənber bağırsağın çanaq ayrılığı (aşağı dizin yuxarı dizə keçmə yeri); 20 – böyük çənber bağırsağın sol aşağı dizi; 21 – böyük çənber bağırsağın sol yuxarı dizi; 22 – acı bağırsağı (kəsilmişdir); 23 – böyük çənber bağırsağın köndələn (diafraqmal) aşağı dizi; 24 – böyük çənber bağırsağın köndələn yuxarı dizi; 25 – ürək; 26 – ağ ciyər arteriyası; 27 – döş aortası; 28 – ümumi çiyin-baş kötüyü.

dolması hesabına baş verir, ona görə də qarın divarının daha çox qabarması sağ qalça nahiyəsində qeyd olunur. Nazik bağırsağın qazlarla dolması qarının həcmnin nəzərə çarpacaq dərəcədə böyüməsi ilə müşayət olunmur. Qarının həcmnin kiçilməsinə uzun müddətli ishal və doyunca yeməmə zamanı təsadüf edilir.

Perkussiya üçün bağırsağın qarın divarına söykənən sahələri əlverişlidir. Perkussiya səsi bağırsağın dolma dərəcəsindən, möhtəviyyatın xarakterindən və bağırsağın qarın divarına söykənmə dərəcəsindən asılıdır. Acı bağırsağın ilgəklərinin perkussiyası sol tərəfdə qarının orta üçdə birində, dalaqda kaudalda, qalça və sol ağılıq çuxuru nahiyəsində aparılır və bu vaxt sağlam atlarda kütləşmiş-timpanik və ya kütləşmiş səs eşidilir (şəkil 47). Qarının aşağı üçdə birində böyük çənber bağırsağın sol ventral və dorsal vəziyyəti, yuxarı üçdə birində, nazik bağırsaqdan yuxarıda, kiçik çənber bağırsağı perkussiya olunur, bunların üstündə perkussiya səsi kütləşmişdən, hətta kütdən timpanikə kimi olur. Kor bağırsağın perkussiya sahəsi sağ tərəfdə, sağ ağılıq çuxurunda və qalça

nahiyyəsində; ondan kraniala və aşağıya qabırğaaltı boyu böyük çənbər bağırsağın sağ ventral və dorsal vəziyyətlərinin perkussiya sahəsi, kaudala doğru – nazik zolaq şəklində acı bağırsağın perkussiya sahəsi gedir; kor bağırsağın başı nahiyyəsində perkussiya səsi uca timpanik olur (şəkil 48).

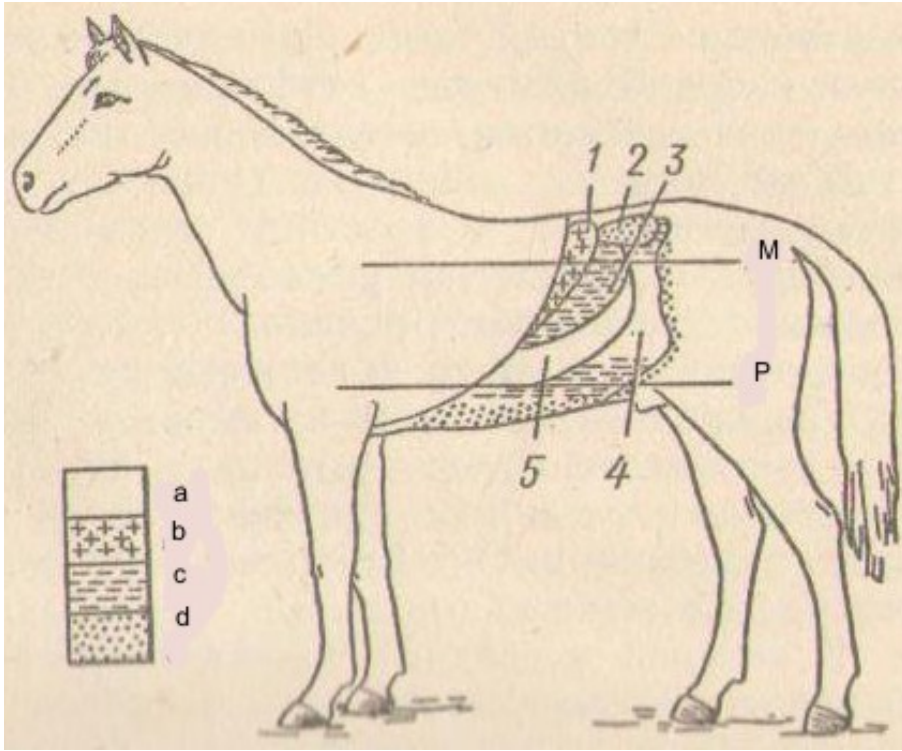
Şəkil 46. Atın daxili orqanlarının yerləşməsi (sağdan görünüş):

1 – düz bağırsağ; 2 – böyük çənbər bağırsağın çanaq ayrılığı; 3 – kor bağırsağ; 4 – onikibarmaq bağırsağ; 5 – sağ böyrək; 6 – qara ciyər; 7 – diafraqma; 8 – yem borusu; 9 – döş aortası; 10 – sağ tək vena; 11 – traxeya; 12 – irəli boş vena; 13 – ürək; 14 – geri boş vena; 15 – böyük çənbər bağırsağın sağ yuxarı köndələn dizi; 16 – böyük çənbər bağırsağın sağ aşağı köndələn dizi; 17 – acı bağırsağın ilgəkləri; 18 – sidik kisəsi; 19 - toxumaparan kanalın sonu; 20 – prostat vəzi; 21 – sağ qovuğabənzər vəzi.

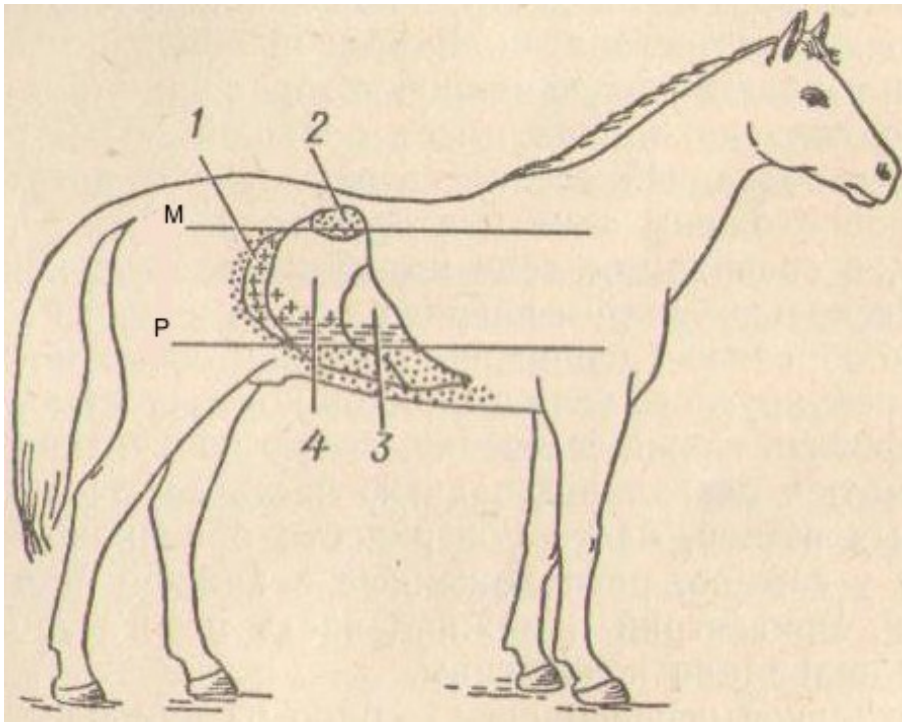
Bağırsağın qazlarla güclü dolmuş şöbələrinin perkussiyası zamanı onlar qarın divarına söykəndikdə qeyri-normal uca timpanik və ya atimpanik səs, koprastaz zamanı – küt səs eşidilir.

Atların bağırsaqlarının peristaltik səsləri qaramalda olduğu kimi qiymətləndirilir. Amma sağlam atlarda yoğun bağırsaqla nazik bağırsağın səsləri, qaramaldan fərqli olaraq, bir-birindən kəskin fərqlənirlər.

Rektal müayinə. Əvvəlcə düz bağırsağ sfinktorlarının tonusu, düz bağırsağın dolma dərəcəsi, möhtəviyyatın xarakteri, bağırsağın divarının və selikli qişasının vəziyyəti qiymətləndirilir. Sonra kiçik çənbər bağırsağ müayinə edilir; bunun ilgəkləri axırncı bel və birinci oma fəqərələrinin altında palpasiya edilir. Onlar hərəkətlidirlər, daxilində bir-birindən aralı yerləşmiş kal topaları olur. Qarın boşluğunun sol tərəfinin yuxarı və orta



Şəkil 47. Atın qarın boşluğu orqanlarının perkussiya sahəsi (soldan görünüş):
 1 – mədə; 2 – sol böyrək; 3 – dalaq; 4 – çənber bağırsaq; 5 – acı bağırsaq;
 M – oturaq xətti; P – kürək-bazu oynağı xətti; a – uca timpanik səs; b –
 kütləşmiş timpanik səs; c – kütləşmiş səs; d – küt səs.



Şəkil 48. Atların qarın boşluğu orqanlarının perkussiya sahəsi (sağdan görünüş):
 1 – acı bağırsaq; 2 – sağ böyrək; 3 – çəmbər bağırsaq; 4 – kor bağırsaq;
 M, P, a, b, c, d – 45-ci şəkildə olduğu kimidir.

hissəsində, kor və böyük çənber bağırsaqların əmələ gətirdiyi boşqababənzər çökəklikdə nazik bağırsaqlar müayinə olunurlar: onların həcmi böyüdükdə və ağrı reaksiyası olduqda daha yaxşı palpasiya olunurlar. Sol qalça nahiyəsində, qasıq sümüyündən keçən horizontal xəttədən aşağıda böyük çənber bağırsağın sol ventral və dorsal vəziyyəti müayinə olunur, bu zaman çanaq ayrılığı qövsvari büküş şəklində, ventral vəziyyət – uzununa zolaqlara və ciblərə görə təyin edilir; normada bağırsaq möhtəviyyatının konsistensiyası xəmirvari olur. Qarın boşluğunun sağ tərəfində sağ qalça nahiyəsini işğal etmiş kor bağırsaq müayinə edilir. Bu böyük diametrə malik olmaqla zolaqlar arxa divrda üstədən aşağı və irəliyə gedirlər, cibləri bir-birinin altında yerləşirlər, başlığı qazlarla dorlu olur, cisminin möhtəviyyatı xəmirvari konsistensiyaya malik olur. Kor bağırsaqdan bir qədər solda və irəlidə böyük çənber bağırsağın mədəyəbənzər genişliyi sığallı səthə malik yarımdairəvi cisim şəklində palpasiya edilir. Həmçinin dalağı, sol böyrəyi, sidik kisəsini, balalığı, balalıq yolunu, aortanın arxa hissəsini, peritonun səthini, erkəklərdə hipoqastriyanın aşağı hissəsində yerləşmiş qasıq üzüklərini palpasiya etmək mümkündür. Epiqastriyanı və mezoqastriyanın aşağı hissəsini daxili palpasiya ilə müayinə etmək mümkün deyil.

Rektal müayinə - sancı əlamətləri ilə keçən mədə və bağırsaq xəstəliklərinin diaqnostikasında ən qiymətli üsullardan biri hesab edilir. Belə ki, anusun sfinktorlarının tonusunun yüksəlməsi, düz bağırsağın periodik olaraq kal kütləsi ilə dolmasının kəsilməsi, selikli qişanın quruluğu və nahamarlığı, düz bağırsaqda çoxlu miqdarda qatı seliyn olması bağırsağın tutulmasında, burulmasında, əyilməsində və bağırsaq keçməməzliyinin digər formalarında qeyd olunur. Kalda qanın olması tromboembolik sancılarda, bağırsağın invaginasiyasında və s. müşahidə edilir. Mədənin iti genişlənməsi zamanı rektal olaraq axırncı qabırğanın arxasında kaudala doğru yerini dəyişmiş dalağı, xırda atlarda isə – sol böyrəkdən irəlidə yerləşmiş mədəni də, gərginləşmiş divara malik yumru cisim şəklində, palpasiya etmək mümkün olur. Bağırsaqların ümumi meteorizmi zamanı onun bütün şöbələri eyni səviyyədə qazlarla dolu olur; uzun müddət davam edən sancılar zamanı yerli meteorizmin tapılması qarın boşluğunun pektal müayinə üçün əlçatmaz hissələrində mexaniki tutulmanın (daralmanın) olmasını güman etməyə imkan verir.

Onikibarmaq bağırsağın ximostazı zamanı müsariqənin irəli kökünün arxasında bərkimiş möhtəviyyata malik olan ayrılık müəyyən edilir. Qalça bağırsağın ximostazı zamanı əli qarın boşluğunun sağ tərəfində kor bağırsağın başı boyu yuxarıya və aşağıya, sağa və sola doğru hərəkət etdirdikdə, sol böyrək səviyyəsində qalça bağırsağın ilgəkləri xəmirvari və ya bərkimiş konsistensiyalı möhtəviyyata malik olan, ağırlı silindirik cisim şəklində palpasiya olunurlar. Kor bağırsağın koprostazı zamanı böyük çənber bağırsağın mədəyəbənzər genişliyi və

çanaq əyriliyi, kiçik çənbər bağırsağ bərk konsistensiyalı kompakt kütlə ilə dolmuş vəziyyətdə palpasiya olunurlar; bağırsağın divarı çox vaxt ağırlı olur.

Bağırsağın burulmasına, əyilməsinə, invaginasiyasına, sıxılmasına, tutulmasına o zaman dəqiq diaqnoz qoyulur ki, həmin vaxt rektal üsulla mexaniki keçməməzliyin dəqiq yeri müəyyənləşdirilsin.

Atların rektal müayinəsi zamanı bəzən əl ilə bağırsağ keçməməzliyinin (sıxılma, burulma, tutulma) yerini müəyyən etmək mümkün olmur. Bu vaxt bağırsağ keçməməzliyə şübhə yaradan ikinci dərəcəli, dolay əlamətlərlə kifayətlənmək lazım gəlir – irəlidə itən güclü şişmiş bağırsağ ilgəklərinin tapılması, anal sfinterlərin gərginliyinin yüksəlməsi, düz bağırsaqda qatı seliyanın toplanması və s.

Bağırsağın punksiyası. Bu bağırsağın hemorroji infarktına, xüsusilə burulmalara və digər mexaniki tutulmalara şübhə olduqda və tromboembolik sancılar zamanı bağırsağ möhtəviyyatını almaq məqsədi ilə aparılır. Punksiya yeri rektal müayinənin nəticələrinə görə təyin edilir.

Donuzların bağırsağının müayinəsi. Donuzlarda onikibarmaq bağırsağ mədədən çıxdıqdan sonra, sağ qabırğaaltında dorso-kaudala tərəf sağ böyrəyə kimi gedir, orada sola dönür və sonra özünün başlanğıc şöbəsi ilə yanaşı olmaqla kraniala tərəf istiqamətlənir, mədəyə çatdıqdan sonra acı bağırsağı keçir; acı bağırsağ çoxlu ilgəklərdən ibarət olmaqla bir tərəfdən mədə və qara ciyərlə, digər tərəfdən – çənbər bağırsağın konusu ilə sərhədlənir və əsasən qarın boşluğunun sağ tərəfini tutur. Qalça bağırsağ sağ tərəfdə kor bağırsağ ilə çənbər bağırsağ arasında dorso-kranial istiqamətdə yoğun bağırsağa keçir. Kor bağırsağ qısadır, onun qabaq hissəsi sağ böyrəyin arxasında yerləşir, zirvəsi isə kaudala istiqamətlənir və sağa dönür. Çənbər bağırsağ konus şəklindədir, onun geniş əsası dorsalda, bel nahiyəsində sol qalça sahəsində, zirvəsi – qasıq nahiyəsində yerləşir; beləliklə yoğun bağırsaqlar əsasən qarın boşluğunun sol tərəfində yerləşirlər.

Donuzlarda bağırsağın xarici müayinəsinin xüsusiyyətləri. Donuzlarda nazik bağırsaqlar inspeksiya, palpasiya, perkussiya və auskultasiya üsulları ilə əsasən sağ tərəfdə qarının aşağı üçdə birində müayinə edirlər; yoğun bağırsağ – qarının sol tərəfində müayinə edilir (şəkil 49). Bağırsağın ümumi meteorizmi zamanı qarın divarlarının bərabər qabarması müşahidə edilir; sol tərəfin böyüməsi yoğun bağırsağın meteorizmini, sağ tərəfin böyüməsi – nazik bağırsağın meteorizmini göstərir.

Çoşkalarda və ariq donuzlarda dərin palpasiya ilə koprostazi, xroniki vərəmdə və taunda hərəkətsiz bərk-elastik düyünlü paketlər şəklində bir-biri ilə bitişmiş bağırsağ ilgəklərini müəyyən etmək mümkündür. Kök donuzlarda xarici palpasiya effekt vermir.

Rektal müayinə barmaqla həyata keçirilir. Bu zaman düz bağırsağın möhtəviyatının xarakteri və selikli qişasının vəziyyəti müəyyən edilir. Rektoskopiya, rengenoskopiya, həmçinin bağırsağın punksiyası aparıla bilər.

Şəkil 49. Donuzların daxili orqanlarının vəziyyəti (soldan görünüş):

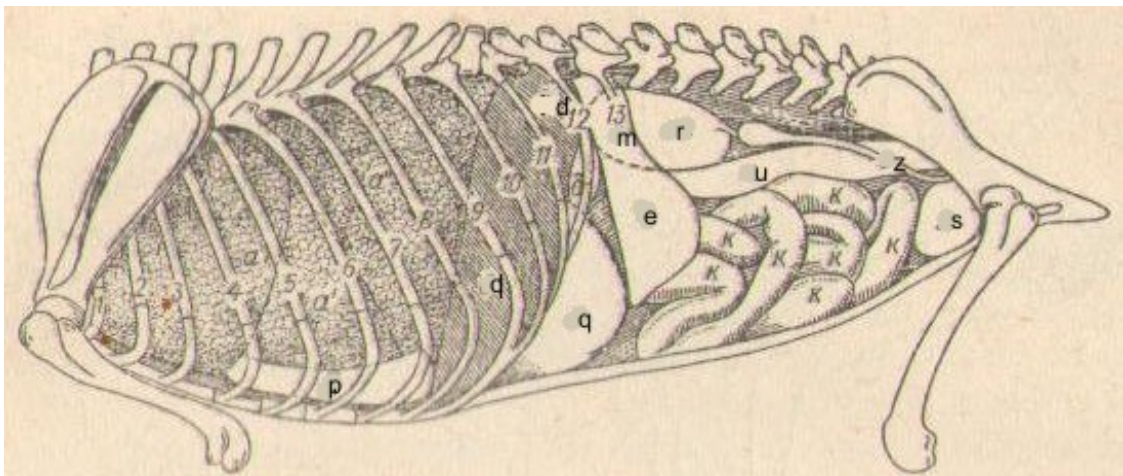
1 – yem borusu; 2 – traxeya; 3 – sol ağ ciyər; 4 – mədə; 5 – dalaq; 6 – sağ ağ ciyər; 7 – çənber bağırsağ; 8 – kor bağırsağ; 9 – balalığın sol buynuzu; 10 – sol sidikaparan kanal (kəsilmişdir); 11 – sidik kisəsi; 12 – düz bağırsağ; 13 – acı bağırsağ; 14 – qara ciyər; 15 – ürək.

Ətyeyənlərdə bağırsağın müayinəsi. Bu heyvanlarda nazik və yoğun bağırsaqlar diametrlərinə görə demək olar ki, fərqlənmirlər. Onikibarmaq bağırsağ mədədən çıxdıqdan sonra sağ qabırğaaltına və sağ qalça nahiyəsinə sağ böyrəyin qurtaracağına kimi gedir, sonra sola dönərək kor bağırsağın üstündən keçir və sol böyrəyin medialı ilə mədəyə doğru qaydır və orada acı bağırsağa keçir. Acı bağırsağ çoxlu ilgəklər əmələ gətirir, qalça bağırsağ 1-2-ci bel fəqərəsi səviyyəsində, kor və çənber bağırsaqların arasında yoğun bağırsağa keçir. Kor bağırsağ 2-3 büküş əmələ gətirir, 2-4 bel fəqərələri nahiyəsində orta xəttədən sağa doğru qısa müsariqədən asılmışdır. Çənber bağırsağ qalça bağırsağın açıldığı yerdən əvvəlcə kranial olaraq qalxan və ay sağ diz, sağ böyrəyə çatdıqdan sonra sola dönərək qısa köndələn diz əmələ gətirir. Sol böyrəyin arxasında bağırsağ kaudala doğru əyilir və enən və ya sol diz əmələ gətirərək çanaq boşluğuna doğru gedir və orada düz bağırsağa keçir.

Ətyeyənlərdə bağırsağın xarici müayinəsinin xüsusiyyətləri. Acı bağırsağın ilgəkləri qarın divarının aşağı hissəsində, çənber və düz bağırsaqlar – onun yuxarı hissəsində müayinə edilirlər (şəkil 50). Sağ

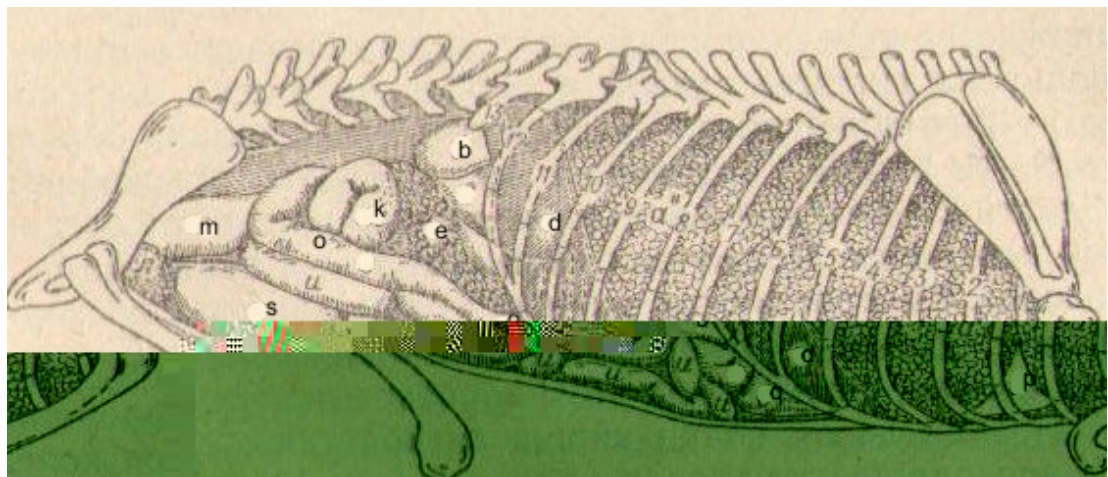
tərəfdə qarın divarının aşağı hissəsində irəlidə acı bağırsağın ilgəkləri; orta hissədə – onikibarmaq bağırsaq; qasığın yuxarı hissəsində – kor bağırsaq; qasığın arxa hissəsində yuxarıda çənber bağırsağın enən hissəsi və düz bağırsaq müayinə edilirlər (şəkil 51).

Palpasiya – vacib müayinə üsulu olmaqla (xüsusilə dərin bimanual palpasiya), qarın divarının nazik olması səbəbindən qarın divarının gərginləşməsini, sıxılmaya həssaslığını, bağırsağın yerləşməsini, formasını, hərəkətliyini, onun dolma dərəcəsini və möhtəviyyatın xarakterini təyin etmək mümkündür. Bu üsul koprostazın, invaginasiyanın, şişlərin, yad cisimlərin diaqnostikasında böyük əhəmiyyət kəsb edir.



Şəkil 50. İtin döş və qarın boşluğu (soldan görünüşü);

1 – 13 – qabırğalar; a, a', a'' - sol ağ ciyər; p – perikard; m – mədə; q – qara ciyər; d – diafraqma; r – sol böyrək; u – çənber bağırsaq; z – sol yumurtalıq; S – sidik kisəsi; k – bağırsaq ilgəkləri.



Şəkil 51. İtin döş və qarın boşluğu (sağdan görünüşü);

1 - 13 – qabırğalar; a, a', a'' - sağ ağ ciyər; p – perikard; q – qara ciyər; b – sağ böyrək; k – kor bağırsaq; e – mədəaltı vəzi; o – onikibarmaq bağırsaq; m – çənber və düz bağırsaqlar; s – sidik kisəsi; u – acı bağırsağın ilgəkləri; d – diafraqma.

Qarın divarının perkussiyası zamanı normada müxtəlif sahələrdə müxtəlif çalarlı timpanik səs eşidilir; meteorizm zamanı o uca timpanik və ya atimpanik, koprostazda – kütləşmiş və ya küt olur.

Auskultasiya vasitəsilə peristaltik səslərin gücünü və xarakterik akustik xüsusiyyətlərini təyin etmək olur.

Rektal müayinə ətyeyənlərdə barmaq ilə aparılır. Bu zaman düz bağırsağın selikli qişasının vəziyyəti, möhtəviyyətinin xarakteri, anal dəliyin yanlarında yerləşmiş anal vəzilərin vəziyyəti müəyyən edilir. Anal vəzilər bir cüt olmaqla 1 sm-dən 3 sm-ə qədər olurlar və çıxarıcı axarları anusun aşağı hissəsində dəriyə açılırlar.

Quşlarda bağırsağın müayinəsi. Döş-qarın boşluğunun aşağı-arxa hissəsində, sol tərəfində yerləşmiş əzələli mədədən onikibarmaq bağırsağ başlayır; o uzun ilgək əmələ gətirir və ilgəyin arasında mədəaltı vəzi yerləşir. Acı bağırsağ xırda ilgəklər əmələ gətirməklə sağ qarın divarına söykənir, sonra qalça bağırsağa, axırını isə kor bağırsaqlarla keçir; quşlarda kor bağırsaqlar iki ədəd olmaqla, zirvələri ilə arxaya doğru istiqamətlənirlər və onikibarmaq bağırsağın ilgəyi ilə birlikdə əzələli mədənin arxa kənarına kimi çatırlar. Düz bağırsağ fəqərənin altında yerləşir və kloaka ilə qurtarır; kloakaya sidik axarları, cinsiyyət üzvlərinin çıxarıcı axarları, cavanlarda – fabris kisəsinin axacağı açılır.

Quşlarda bağırsağın xarici müayinəsinin xüsusiyyətləri. Qarının həcmcə böyüməsinə sarılıq peritoniti, hidrops, bəzən qara ciyərin zədələnməsi, leykozlar, bağırsağa və qarın boşluğuna qazlar toplanan zaman təsadüf edilir. Kloakaya baxmaq üçün o barmaqlarla aralanır və onun selikli qişasının rəngi, tamlığı və vəziyyəti müəyyən edilir. Əzələli mədə sol tərəfdə aşağı-arxa nahiyəsində, bağırsağ ilgəkləri – döş sümüyünün sonunda və sağ tərəfdə axırını qabırğadan arxada kloaka nahiyəsində palpasiya edilirlər. Ximusun və kalın toplanması zamanı bağırsağın ayrı-ayrı hissələri bərkilirlər, amma sağlam quşlarda palpasiya vaxtı bağırsağ ilgəkləri yumşaq olurlar. Palpasiya və perkussiya vasitəsilə döş-qarın boşluğuna qazların və mayenin toplanmasını təyin etmək mümkündür.

Rektal müayinə xüsusi hallarda (şişlərə, kistalara şübhə olduqda, yumurta ləngidikdə və s.) aparılır. Bu məqsədlə təmiz yuyulmuş, dezinfeksiya edilmiş və vazelin sürtülmüş barmaq kloakaya yeridilir; ondan kal kənarlaşdırılır və sonra barmaq sərbəst olaraq kloakaya və ya yumurta borusuna daxil olur; yumurta borusunun dəliyi kloakanın dərinliyində sol tərəfdə yerləşir, kloakanın girişi – sağ tərəfdə olur.

Defekasiya aktı və onun pozğunluqları

Defekasiya aktını müayinə edən zaman onun sayına, davam etmə müddətinə, heyvanın adət etdiyi pozanın dəyişməsinə, gücənməyə, ağrı reaksiyalarına fikir vermək lazımdır.

Defekasiyanın sayı yemin miqdarından, xarakterindən, masionun olmasından, heyvanın müxtəlif işlərdə işlədilməsindən asılıdır. Qaramalda defekasiya sutkada 15 dəfəyə kimi, hər 1,5-2 saatdan bir baş verir; atlarda – 10 dəfəyə kimi, hər 2-5 saatdan bir; itlərdə ət yeyən zaman – sutkada 1 dəfə, bəzən daha gec. Qaramalda defekasiya aktı 3 -10 saniyə davam edir, bu nisbətən yavaş qoyun və keçidə, daha yavaş atlarda və nəzərə çarpacaq dərəcədə yavaş – itlərdə olur.

İshal – *diareya* – tez-tez duru kalın xaric olması ilə xarakterizə olunur. Diareya müxtəlif funksional və orqanik xəstəliklərin simptomudur. Bəzi hallarda bu orqanizmin müdafiə reaksiyası kimi xidmət edir.

Qəbizlik – kalın bağırsaqda uzun müddət ləngiməsi. Orqanik və funksional qəbizlik ayırd edilir. *Orqanik qəbizliklər* bağırsaqda mexaniki maneələr olduqda – çapıqın, bitişmənin, şişlərin olması səbəbindən bağırsağın mənfəzinin daralması nəticəsində baş verirlər. Funksional qəbizliklər *a t o n i k* (masion olmadıqda, bağırsağın motor funksiyasının zəifləməsinə səbəb olan yemləmənin pozulması zamanı, başqa orqanların reflektor təsiri zamanı, iltihabda, toksiki təsir zamanı və s.), *s p a s t i k* (bağırsağın ayrı-ayrı şöbələrinin coşqun yığılması zamanı) və *p r o k t o g e n* (düz bağırsağın selikli qişasının həssaslığının azalması zamanı normal refleksin pozulması). Defekasiyanın dayanması bağırsaq keçməməzliyi nəticəsində baş verir.

Qeyri-iradi defekasiya – gözlənilmədən, heç bir hazırlıqsız, heyvanın hər bir duruş vəziyyətində, bədənin xarakterik hərəkəti olmadan kal buraxması. Bunun səbəbi düz bağırsağın sfinktorunun boşalması (zəifləməsi) və ya iflici ola bilir ki, bu da onurğa beyinin oma şöbəsinin zədələnməsi (köndələn zədələnmə, travma, iltihab və s.) nəticəsində təsadüf edilir. Tez-tez olan və uzun müddət davam edən ishal, arıqlama və məjburi yatma ilə bağlı olan xəstəliklər də qeyri-iradi defekasiyanın səbəbi ola bilər.

Ağrılı defekasiya – heyvanın kal ifraz edərkən narahat olması, inildəməsi, qorxması ilə xarakterizə olunur. Buna gastroenteritlər, travmatik retikulit, proktit, peritonit, bel əzələlərinin mioziti və s. zamanı təsadüf edilir. Ağrılı defekasiya çoxlu miqdarda kal kütləsinin toplanıb qalması ilə müşayiət olunan uzun müddət davam edən qəbizliyin və düz bağırsağın genişlənməsinin səbəbi ola bilər.

Gərgin defekasiya (tenezmlər) tez-tez və ağrılı kal baraxması, şiddətli gücənmə ilə xarakterizə olunur, çox vaxt kal ifraz olunmur və ya az miqdarda xaric olur. Tenezmlərə ishal, qəbizlik zamanı təsadüf edilir,

bağırsağ keçməməzliyi olduqda isə bunlar fasiləsiz ola bilirlər. Tenezmlər düz bağırsağın düşməsi ilə nəticələnə bilər.

Kalın müayinəsi

Kal həzm edilməmiş yem qalıqlarından, həzm şirələrindən, qopmuş bağırsağ epitelilərindən, mineral maddələrdən və mikroblardan ibarət olur.

Makraskopik tədqiqat. Kalın sutkalıq miqdarı, xarakteri və tərkibində yad qarışıqların olması müəyyən edilir.

İxrac edilən kalın sutkalıq miqdarı qəbul edilmiş yemin miqdarından və xarakterindən asılı olaraq çox dəyişir. Heyvan nə qədər çox yem yeyirsə və onun tərkibində sellüloza nə qədər çoxdursa, bir o qədər çox kal ixrac edir. Adi yemləmə rejimində qaramal bir sutka ərzində 15-35 kq, atlar – 15-20 kq, qoyunlar, keçilər və donuzlar – 1-3 kq, itlər – 200-500 q kal ixrac edirlər.

Patoloji vəziyyətlərdə sutka ərzində və bir dəfəyə ixrac olunan kalın miqdarı yem rasionundan başqa, həzm sisteminin funksional vəziyyətindən asılıdır. Kalın miqdarının artması peristaltikanın tezləşməsi səbəbindən yem kütləsinin bağırsaqlardan tez keçməsi zamanı baş verir ki, bu da həzmin tam getməsinə və həzm olunmuş qidanın sorulmasına maneçilik törədir; bağırsağ divarının sorma qabiliyyətinin azalması zamanı; bağırsağın mənfəzində iltihabi ekssudat olduqda. Uzun müddətli qəbizliklər, koprostaz zamanı kalın miqdarı bəzən az artır ki, bu da bağırsaqlarda sorulmanın normaya nisbətən çox olması ilə əlaqədardır.

Kalın konsistensiyası və forması heyvanın növündən, yaşından, yem rasionundan, kalda suyun, sellülozanın miqdarından, xəstə heyvanlarda isə həmçinin iltihab məhsullarının qarışığından, qaz qabarcıqlarından və s. asılıdır.

Yem rasionunda otun miqdarı optimal səviyyədə olan qaramalda kalda 85 %-ə qədər su olur, o sıyıq konsistensiyasında olur, yerə düşdükdə «dalğalı qoğal» formasında görünür. Yeni doğulmuş buzovlarda mekoniya formalaşmamış, qatı, yapışqanlı və özülü kütlə şəklində olur, 2-15 günlük buzovlarda kal formalaşmamış, homogen, məlhəm və ya sıyıq konsistensiyasında olur. Xırda buynuzlu heyvanlarda kalda 55 %-ə qədər su olur, uzunsov-oval formada görünür; yeni doğulmuş quzularda mekoniya qatı kütlə formasında olur, sonralar kal sıyıq konsistensiyasını alır, həyatlarının 15-20-ci günü kal həmin növ heyvan üçün xarakterik forma əldə edir. Ot-vələmir rasionunda saxlanılan atlarda kalda 75 %-ə qədər su olur və kal uzunsov-oval tirciklər formasında görünür. Donuzlarda və itlərdə kal silindrik formada olur.

Patoloji proseslərdə kal bərk, duru, sulu, bağırsaqda qıçqırma prosesləri gücləndikdə – köpüklü ola bilər.

Kalın rəngi yemin xarakterindən və öd piqmentlərinin miqdarından asılı olur. Otlaq şəraitində saxlanılan otyeyən heyvanlarda müxtəlif çalarlı yaşılmıtlı rəngdə, qaba yemlərlə yemlədikdə – sarımtıl-qonur rəngdə olur; dənli yemlər, xüsusilə qarğıdalı kala bozumtul rəng verir. Donuzlarda kal sarı-torpaq rəngində, yaşıl yem verdikdə – yaşılmıtlı-qonur rəngdə olur. Otyeyənlərin kalı onları ət ilə yemlədikdən sonra tünd-qəhvəyi rəng alır. Yeni doğulmuşlarda mekoniyanın sarımtıl-yaşıl rəngi onda bilirubinun olması ilə əlaqədardır, sonralar sterkobilinin olması ilə əlaqədar olaraq kal tünd-yaşıl rəng alır, daha sonra isə kalın rəngi yemin xarakterindən asılı olur.

Daxilə qəbul edilən bəzi dərman maddələri kalın rənginə təsir edirlər. Bismutun və kömürün təsirindən kal qara, dəmir preparatlarından – yaşılmıtlı-qara, kalomel və osarsoldan – yaşıl, ravənd və santonindən – sarımtıl-qəhvəyi rəngə boyanır.

Patologiya zamanı qara ciyərin sekretor fəaliyyətinin kəskin azalması səbəbindən, həmçinin öd yolları tutulduqda kal bozumtul və ya gil rəngində olur; axolik kal yeni doğulmuş heyvanlarda daha yaxşı bilinir. Bağırsağın peristaltikası gücləndikdə, daxilə bağırsaq mikroflorasını məhv edən antibiotiklər və başqa dərman maddələri qəbul etdikdə bilirubin qismən bərpa olunur və belə kal qızılı-sarı rəngə boyanır ki, bu da cavarn heyvanlarda daha yaxşı görünür.

Bağırsağın arxa şöbələrində qanaxma olduqda laxtalanmamış qan kal kütləsini tünd-qırmızı rəngə boyayır; bağırsağın qabaq şöbələrində qanaxma olduqda kal tünd-qəhvəyi, mədədə və onikibarmaq bağırsaqda qanaxma zamanı – kal qara, «qartranabənzər» rəngdə olur. Bəzi qanaxmalar yalnız kimyavi üsulla müəyyən olunurlar. Ağır iltihablar zamanı kal torpaq rəngində görünür.

Kalın iyi otyeyənlərdə özünəməxsus turş olur; donuzlarda və itlərdə, ət ilə yemləndirilmiş xəz dərilə heyvanlarda və pişiklərdə – üfunətli olur. Yeni doğulmuşlarda mekoniyanın iyi olmur; ağız südü ilə qidalanma zamanı kal zəif turş, sonrakı günlər isə – qismən turş və ya çürüntü iyi verir, xüsusilə çöşkalarda, küçüklərdə və pişik balalarında.

Patoloji şəraitdə bağırsaqda çürüdücü proseslər üstünlük təşkil etdikdə (üfunətli dispepsiya, bağırsağın «qələvili» katarı, şişin parçalanması) kal, onun tərkibində çoxlu miqdarda hidrogen-sulfidin və metilmerkaptanın olması səbəbindən, kəskin üfunətli iy verir. Qıcırma prosesləri üstünlük təşkil etdikdə (qıcırma dispepsiyası, bağırsağın «turşulu» katarı) kal kəskin turş iy verir ki, bu da uçucu yağ turşularının – yağ, sirkə, valerian və s. olması səbəbindən olur. Qəbizlik zamanı ixrac olunan kal nisbətən zəif iyə malik olur, çünki o bağırsaqda uzun müddət qaldıqda tərkibindəki aromatik maddələr sorulurlar.

Həzm olunmamış yem qalıqlarına hər bir sağlam heyvanda təsadüf edilir. Bu yemin bağırsaqda həzm olunmayan hissələrindən, məsələn

dənlərin qabığı, həzm olunmayan sellüloza və s. ibarət olur. Kalda çoxlu miqdarda yem qalıqları olduqda, hansı ki, normada həzm olunurlar, məsələn otyeyənlərdə yulaf dənəri, bitkilərin gövdəsi, həzm olunan sellüloza və ya ətyeyənlərdə ət, piy parçaları, birləşdirici toxuma pilyonkaları və s. patoloji hal hesab olunur.

Kalda qarışıqlar müxtəlif xarakterdə ola bilirlər, məsələn qumm, konkrementlər, bezoarlar; qaramalda – hətta metal cisimlər, qayıq, cındır və s. Bütün növ heyvanlarda müxtəlif xəstəliklər zamanı kalda selik, qan, irin, qaz qabarcıqları, bağırsağ parazitləri və s. təsadüf edilir. Kalda seliyə normada da az miqdarda ağımtıl təbəqə şəklində təsadüf edilir. İltihabi proseslərdə, ileuslarda çoxlu miqdarda (çox vaxt zolaqlar, topalar formasında) selik ifraz olunur. Qaz qabarcıqları kala köpüklü şəkil verir. İrinin miqdarı kalda çox olduqda onu adi göslə də görmək mümkündür. Yoğun bağırsağın yaralarında, abseslərin bağırsağ boşluğuna açılması zamanı kal ilə irin ixrac olunur. Kalda makroskopik olaraq görünən qana müxtəlif ölçülü laxtalar formasında, kalın səthində və ya ona seliklə, irinlə birlikdə qarışmış şəkildə rast gəlinir. Makroskopik olaraq tapılan bağırsağ parazitləri böyük diaqnostik əhəmiyyət kəsb edirlər.

Mikraskopik müayinə mədə-bağırsağın həzmetmə qabiliyyətini təyin etmək məqsədi ilə aparılır və bu zaman bağırsağ divarından patoloji ayrılmış elementlər axztarılır, həmçinin bakterioloji və helmintoloji tədqiqatlar icra edilir.

Mədə-bağırsağın həzmetmə qabiliyyətini öyrənən zaman kalda yem qalıqlarının qalması, onların miqdarı və xarakteri müəyyən edilir ki, bu da həzm sisteminin funksional vəziyyətini qiymətləndirməyə imkan verir. Normal kalda çoxlu miqdarda detrit, yəni yem hissələrinin, parçalanmış hüceyrələrin və mikrobların təyin edilməsi mümkün olmayan qalıqları olmalıdır; detrit kalın mikraskopik fonunun əsas hissəsini təşkil etməklə, müxtəlif elementlərdən, məsələn, yem hissəciklərindən, selikdən, qanın formalı elementlərindən, epiteli hüceyrələrindən və s. təşkil olunur. Həzm prosesi tam getdikcə, kalda detritin miqdarı çox olur.

Kalda sellülozanı və nişastanı müəyyən etmək olur. Sellülozanın iki forması ayırd edilir – həzm olunan və həzm olunmayan. Həzm olunan sellüloza bitki mənşəli yemlərin tərkibində olur, zərif, nazik qışaya malik olan hüceyrələrdən təşkil olunur. Nişasta həzm olunduqdan sonra hüceyrənin yalnız zəif ümumi şəkli qalır. Sağlam heyvanların kalında həzm olunan sellüloza olmur və ya tək-tək hüceyrələr və ya xırda hüceyrə qrupları şəklində rast gəlinir; kalda çoxlu miqdarda həzm olunan sellülozanın olması həzm prosesinin qeyri-qənaətbəxş olmasını göstərir. Həzm olunmayan sellüloza mikroskop altında kəskin ifadə olunan qalın iki konturlu qılafa malik hüceyrələr, qalın hüceyrəarası arakəsmələr şəklində görünür.

Kalda nişastanın olması luyuqol məhlulu ilə işlənmiş preparatda müəyyən edilir. Yodun təsirindən nişasta dənələri həzm olunma stadiyasından asılı olaraq müxtəlif cür boyanırlar: dəyişməmiş nişasta göyümtül-qara rəngə boyanır; onun tədricən parçalanması məhsulları – amilodekstrinlər – bənövşəyi; eritrodekstrin – qırmızı-qonur; axrodekstrindən başlayaraq parçalanmasının sonrakı stadiyaları boyanırlar. Nişasta sellüloz hüceyrəsinin daxilində, hüceyrənin xaricində dənələr və ya qırıqlar formasında yerləşə bilər. Normal həzm zamanı kalda nişasta olmur; onun kalda tapılması nazik bağırsaqda həzmin qeyri-qənaətbəxş getməsinə, möhtəviyyatın evakuasiyasının tezləşməsinə və mədəaltı vəzinin çatışmamazlığını göstərir.

Ətyeyənlərin və donuzların kalında ət yemlərinin qalıqlarından əzələ lifləri və birləşdirici toxuma müəyyən edilir. Həzm fermentlərinin təsirinə məruz qalmamış əzələ lifləri eninə zolaqlara malik olurlar; həzi olunduqca onlar eninə zolaqlarını itirirlər. Kalda çoxlu miqdarda eninə zolaqlara malik olan əzələ liflərinin tapılması mədə və pankreatik həzmin çatışmamazlığını (qeyri-qənaətbəxş olmasını) göstərir; bu, qeyri-dəqiq konturlara malik yarımşəffaf lifli zolaqlar formasında görünən birləşdirici toxumaya da şamil edilir.

Neytral yağlar və onların parçalanma məhsulları həm nativ preparatlarda, həm də Saatqov reaktivi və Hext reaktivi ilə işlənmiş preparatlarda təyin edirlər. Normal həzm prosesində neytral yağlar tam mənimsənilirlər. Yağların mənimsənilməmiş hissələri əsasən sabun formasında ixrac olunurlar. Kalda çoxlu miqdarda neytral yağların olması (steatoreya) lipazanın çatışmaması (mədəaltı vəzinin funksiyası pozulduqda), bağırsağa ödənin az miqdarda daxil olması (ödənin lipazanı aktivləşdirir və yağı nazik emulsiya halına çevirərək fermentlərin təsiri üçün əlverişli formaya salır) zamanı baş verir. Kalda çoxlu miqdarda yağ turşusu kristallarının olmasına ödənin çatışması zamanı təsadüf edilir; bu zaman yağlar parçanırlar, amma sorulma azalır. Çoxlu miqdarda yağ kristallarının və onların sabunlarının tapılması onu göstərir ki, yağların emulsiyalaşması və həzmi pozulmamışdır, amma sorulma pozulmuşdur ki, bu da enteritlərdə qeyd olunur. Kalda bütün yağ elementlərinin miqdarı qızdırılmış preparatda Saatqof reaktivi ilə, yağ elementlərinin ayrı-ayrı növlərini – preparat soyuduqdan sonra təyin edilir. Preparat soyuduqdan sonra formasını dəyişməmiş damlalar neytral yağlara (yumru formalı, səthi sığallı, narıncı-qırmızı rəngli damlalar), soyuduqda bürüşmüş, səthi kələ-kötür görünən damlalar, həmçinin hər iki ucu biz görünən nazik iynələr kimi kristallar – yağ turşularına aid olunurlar. Sabunlar preparat qızdırılana kimi sudan ilə boyanmayan xırda rombabənzər kristallar və sarımtıl-qəhvəyi topalar şəklində görünürlər. 2-10 günlük sağlam buzovlarda və çoskalarda yağ elementləri qızdırılmış preparatda (Saatqof reaktivi ilə) mikroskop altında tək-tək yağ damlaları formasında qeyd

olunurlar; soyumuş preparatda yağ olmur və ya az miqdarda olur; yağ turşularına və sabuna da az miqdarda təsadüf olunur. Nisbətən yaşlı buzovlarda və çoşkalarda yağ elementləri çox az olurlar. Dispepsiyada və gastroenterokolitdə, xüsusilə xəstəlik ağır keçdikdə, buzovlarda və çoşkalarda kalda yağ elementlərinin miqdarı kəskin artır, çoxlu miqdarda neytral yağlar görünür, yağ turşularının və sabunun miqdarı artır.

Bağırsağ divarından ayrılan elementlərə selikdən başqa leykositlər, eritrositlər, bağırsağ epiteliləri və s. aid olunurlar. Selik mikraskopik olaraq homogen, şəffaf kütlə və ya zolaqlar şəklində görünür. Onda müxtəlif formalı elementlər (leykositlər, epitelilər və s.) tapılır. Çoxlu miqdarda seliyin olması bağırsağın selikli qişasının iltihabını göstərir. Tək-tək bağırsağ epitelilərinə normal kalda da rast gəlinir; selikdə bu hüceyrələrin böyük qruplarla tapılması bağırsağın selikli qişasının iltihabını göstərir. Normal kalda leykositlərə çox az təsadüf edilir, çoxlu miqdarda selikdə leykositlərin olması bağırsağın iltihabından xəbər verir. Normada kalda eritrositlər olmur, yaralar, qanaxmalar, iltihablar zamanı onlara təsadüf edilir.

Toxuma qırıqlarına çox vaxt bağırsağın invaginasiyası, onun krupozlu və difteritik iltihabı zamanı rast gəlinir.

Kalda kristallik əmələgəlmələrdən tripelfosfatlara, oksalatlara, xolesterinə, bilirubin kristallarına təsadüf edilir.

Kimyavi müayinələr. Kalda onun reaksiyası, pH-ı, «gizli» qanın olması, öd piqmentləri, zülali ekssudasiya, həmçinin fermentlərin aktivliyi təyin edilir.

Kalın reaksiyası lakmus və ya pH-metrin indikator kağızı ilə təyin edilir. Sağlam otyeyənlərdə reaksiya neytral və ya zəif turş, ətyeyənlərdə – neytral və ya zəif qələvi olur. Bu bağırsağ mikroflorasının həyat fəaliyyəti ilə bağlıdır – qıçqırma və çürümə. Karbahidratların az mənimsənilməsi zamanı qıçqırdıcı mikroflora aktivləşir ki, bunların da həyət fəaliyyəti məhsullarını karbon iki oksid və üzvi turşular təşkil edirlər. Odur ki, kalın reaksiyası turş olur. Zülalların pis mənimsənilməsi zamanı, həmçinin zülalın ekssudasiyası ilə keçən iltihabi proseslərdə çürüdücü mikroflora aktivləşir və ammoniyakın əmələ gəlməsinə sayəsində kalın reaksiyası qələvi olur.

Bağırsaqda qıçqırma və çürümə prosesləri haqda daha düzünün məlumat almaq üçün kalda ammoniyakın və üzvi turşuların miqdarı Qauffon və Ru üsulları ilə təyin edilir. Normada kalda üzvi turşuların miqdarı belədir: atlarda – 12 ml; bir günlük buzovda – 2,7 (1,2-6,4) ml, 2-15 günlükdə – 7,8 (2,4-22) ml, 30 günlükdən yuxarı yaşda – 9,9 (4,0-19,0) ml; itlərdə 2-3 ml. Kalda ammoniyakın miqdarı belədir: atlarda – 7,9-18,8 ml; bir günlük buzovda 2,4 (1,0-3,6) ml, 2-15 günlükdə – 6,4 (1,6-12) ml, 15-30 günlükdə – 5,6 (2,8-10,8), 30 günlükdən yuxarı yaşda – 2,3 (0,6-6,0) ml; itlərdə – 3,2-8,0 ml. Kalda üzvi turşuların miqdarının artması bağırsaqda qıçqırma proseslərinin güclənməsini, ammoniyakın artması – zülalın çürümə

nəticəsində parçalanmasını göstərir. Diareya zamanı üzvi turşuların və ammoniyakın miqdarı azala bilir, belə hallarda qıcırma və çürümə prosesləri haqda fikir yürütmək üçün üzvi turşuların və ammoniyakın nisbəti götürülür.

Ödün bağırsağa tökülməsinin tam dayanmasını və ya yalnız azalmasını sterkobilinə və başqa öd piqmentlərinə reaksiya ilə müəyyən etmək olur. Sağlam körpələrin həyatlarının ilk günündə bilirubin sınağı müsbət olur; cavanlarda və yaşlı heyvanlarda bilirubin enterit, disbakterioz zamanı müəyyən olunur.

Kalda qana tromboembolik sancılar, travmatik retikulit, koksidiyoz, dizenteriya və s. zamanı təsadüf edilir. Kalın rəngi yalnız güclü qanaxma zamanı dəyişir, kalda gizli qan qarışığı benzidin sınağı ilə təyin edilir.

Zülal ekssudasiyasına görə sınaq Tribule-Vişnyakov üsulu ilə aparılır; kalda həll olmuş zülalın tapılması onun bağırsağ divarı tərəfindən güclü ifraz olunması göstərir ki, bu da bağırsağın selikli qişasının iltihabının əlamətidir.

Buzovlarda dispepsiya və gastroenterokolit zamanı bağırsağın funksional vəziyyətini müəyyən etmək üçün kalda enterokinazanın və qələvi fosfatazanın aktivliyi təyin edilir. Bu zaman prodromal və xəstəliyin yaxşı ifadə olunduğu dövrlərdə fermentlərin aktivliyi kəskin artır ki, bundan da qeyd olunan xəstəliklərin erkən diaqnostikasında istifadə olunur.

Bakterioloji müayinə infeksiya xəstəliklərdə aparılır. Bu nisbi xarakter daşıyır, çünki tapılmış mikrobların çoxusunu diferensiasiya etmək mümkün olmur. Diferensial boyama ilə yalnız qrammüsbət, qrammənfi, yodofil, turşuyadavamlı bakteriyaları fərqləndirmək mümkündür.

Sağlam buzovlarda və çoşkalarda Qramla boyadılmış yaxmalarda qrammüsbət mikroflora 60-70-90 %, qrammənfi – 40-30-10 % təşkil edir. Sadə dispepsiyada qrammənfi mikrofloranın miqdarı kəskin yüksəlir – 50-80 %, toksiki dispepsiyada – 80-90 % təşkil edir, qrammüsbət mikroflora isə müvafiq olaraq azalır.

Lyuqol məhlulu ilə boyanmış yaxmalarda yodofil mikroflora göy, bənövşəyi və ya qara rəngə, maya göbələkləri – sarı və ya sarımtıl-cəhrayı rəngə boyanırlar. Karbohidratların qeyri-qənaətbəxş mənimsənilməsi, bağırsaqda qıcırma proseslərinin güclənməsi zamanı kalda çoxlu miqdarda yodofil mikroflora aşkar edilir. Kandidamikoz və disbakteriozda çoxlu miqdarda maya göbələkləri

tapılır. Kalın mikroflorasının antibiotiklərə və başqa antibakterial maddələrə qarşı həssaslığının təyin edilməsi böyük əhəmiyyət kəsb edir.